OPHTHALMIATRIK.

NACH DEN NEUESTEN FORSCHUNGEN

FÜR

DAS STUDIUM UND DIE PRAXIS

BEARBEITET

VON

CARL HERMANN SCHAUENBURG,

prakt. Arzte, Dr. der Medicin und Chirurgie, früherem Privatdocenten und erstem Assistenzarzte der chir. augenärztlichen Klinik zu Bonn, der K. K. Leopoldinischen Carolinischen Akademie der Naturforscher und vieler anderen gelehrten Gesellschaften correspondirendem, wirklichem und Ehrenmitgliede.

Mit dreissig Holzschnitten.

Vierte Auflage.

LAHR,

VERLAG VON M. SCHAUENBURG & C.

1865.

Druck von J. H. Geiger in Lahr.

Aus dem Vorworte zur ersten Auflage.

Die Aufgabe, welche ich mir bei der Abfassung dieser Ophthalmiatrik stellte, war eine zwiefache. Ich wollte das gesammte Material sowohl vom naturwissenschaftlichen als vom empirischen Standpunkte aus prüfen und sichten und die Ausbeute meiner Arbeit in möglichster Kürze und Uebersichtlichkeit derart darstellen, dass der beschäftigte wie der studirende Arzt dem Buche die Bezeichnung wissenschaftlicher Strenge und praktischer Brauchbarkeit nicht versagen könnten.

Die an sich grossen Schwierigkeiten, welche ich bei der Lösung dieser Doppelaufgabe zu überwinden hatte, waren durch die ungewöhnlichen Fortschritte, deren sich die ophthalmische Physiologie und Diagnostik in ihrer letzten Periode rühmen dürfen, noch sehr gesteigert. Während die pathologische Anatomie nur eine langsame und stetige Förderung unserer Erkenntniss gestattet, ist die Optik, indem sie der Forschung neue Gesichtspunkte anwies, Anlass geworden, dass die Gesammtlehre in kurzer Zeit überraschend bereichert wurde und dass die Capitel von den inneren Augenkrankheiten eine andere Gestalt annehmen mussten. Von einem grossen Theile der überkommenen Lehrsätze ist Abstand zu nehmen und manches Neue muss substituirt werden, dem es, den Dogmenfreunden gegenüber, schwer halten wird, das ihm zuständige Bür-

gerrecht zu verschaffen. Letzterer Umstand ist indess keineswegs in dem Grade zu beklagen, wie vielfältig geschieht, da er wesentlich dazu beiträgt, die Aufmerksamkeit gespannt zu erhalten und Irrgängen vorzubeugen. Je mannichfaltiger z. B. die Ergebnisse der ophthalmoskopischen Untersuchungsmethode ausfallen, um so nothwendiger wird es, durch vorsichtige Wiederholung der Experimente, durch weitere Beobachtung des Krankheitsverlaufes und -ausganges im einzelnen Falle, durch statistische Uebersichten und durch möglichst zahlreiche Sectionsbefunde den wahren Werth derselben festzustellen. —

Hinsichtlich der Methode der Bearbeitung des ophthalmiatrischen Materials verweise ich auf das Buch selbst und erwarte den Erfolg, den es bei dem ärztlichen Publicum finden wird. Nur in Bezug auf die Systematisirung bemerke ich, dass ich gern auf ein künstliches System, von denen stets eines das andere stürzt, Verzicht geleistet habe und der anatomischen Topographie ihrer bekannten und bedeutenden Vorzüge halber bis zum Schluss treu geblieben bin. Die Krankheitsnamen, unter denen das Einzelne zum Vortrag gebracht wird, bezeichnen deshalb bald reeente anomale Proeesse, bald Resultate solcher.

Die hauptsächlich zu diagnostischen Zweeken nothwendigen physicalischen, ebenso die chirurgischen Operationen habe ich getrennt abgehandelt und im Texte auf sie verwiesen; für die Augenheilmittel habe ich mir einen besonderen Anhang erlaubt und ein Glossarium mit dem alphabetischen Register vereinigt, um der obsoleten Terminologie schon beim ersten Nachschlagen ihren Platz in der Geschichte anzuweisen. — —

Godesberg bei Bonn, im Sommer 1856.

Schauenburg.

Aus dem Vorworte zur dritten Auflage.

Das anatomische Anordnungsprincip, das ich bei der Abfassung meines Buches befolgt habe, lässt es zu, dass jede neue Auflage durch Ergänzungen auf die jedesmalige Höhe der vorschreitenden wissenschaftlichen Forschung gehoben wird. Doch habe ich, wie vergleichende Prüfung erweist, von dieser Zulässigkeit wieder nur den beschränkten Gebrauch gemacht, den ich bei einem Lehrbuche, wie das meinige ist, erforderlich halten musste.

Godesberg, im August 1861.

Schauenburg.

Vorwort zur vierten Auflage.

Ich war bemüht, die praktischen Ergebnisse der neuesten Forschungen auf dem Gebiete der Augenheilkunde zu Nutz und Frommen auch dieser Auflage möglichst zu verwerthen und habe, um dies Ziel vollständiger zu erreichen, die Unterstützung zweier bewährten Special-Collegen, des Herrn Ober-Medicinalrathes Dr. Küchler in Darmstadt und des Herrn Dr. Rudolf Krause in Hamburg, willkommen geheissen. Ich versäume die angenehme Pflicht nicht, beiden Herrn für ihre Güte hiemit öffentlich meinen Dank auszusprechen.

Bei dieser Gelegenheit glaube ich es rügen zu müssen, dass persönliche Gegner in Bonn ihre Empfehlung dieses Buches dadurch zu motiviren gesucht haben, dass sie sagten, Herr Prof. Donders in Utrecht sei mir bei der ersten Ausarbeitung desselben und bei den Vervollständigungen in den späteren Auflagen behülflich gewesen, das Buch rühre gleichsam von ihm her. Ich bedaure sagen zu müssen, dass diese Behauptung in jeder Hinsicht eine boshafte Erfindung ist, aber ich erwähne diess, um erkennen zu lassen, wie weit die geflissentliche Missachtung aller Wahrheit und Wahrhaftig-

keit geht, mit welcher von gewissen Seiten her handgreiflich Lügen über mich in Umlauf gesetzt werden. —

Dem aufmerksamen Leser kann es nicht entgehen, dass auch bei dieser Auflage die augenärztliche Literatur bis auf den heutigen Tag benutzt und den Verdiensten der Autoren überall Gerechtigkeit gezollt worden ist. Bei der Ueberarbeitung der von Strabismus und einigen Choroidealleiden handelnden Capitel habe ich dem Herrn Dr. Krause die Feder nicht bloss gern überlassen, weil derselbe ein Schüler v. Gräfe's ist, dem wir die verbesserte Lehre dieser Specialitäten wesentlich verdanken, sondern weil er zugleich als ein unbefangener und selbstdenkender Arzt dasteht. Weiter werden die Capitel von Astigmatismus, von den Untersuchungsmethoden des Auges im physikalischen Theile, von den verschiedenen chirurgischen Verfahrungsweisen zur Behandlung der Retropien, Orbitalleiden, Narbenstaphylome, der fremden Körper, der Cataracte, der Irisleiden, der Störungen in den Thränenwegen, des Exophthalmus, die Lehre von der Küehler'schen Circumcision, von den Augapfelverbänden, der Enucleation u. m. A. dem Leser von der Benutzung der neuesten Erfahrungen Zeugniss geben.

An der Hand histologischer Studien und der neuen vortrefflichen diagnostischen Werkzeuge, die wir besitzen, schreitet die Augenheilkunde rasch und unaufhaltsam vorwärts; wir gewinnen täglich tiefere Einblicke in das Leben der Glashaut, der Netzhaut, der Gefässhaut, des Sehnerven, — nur muss man von diesem Werke, das als Lehrbuch nur die Resultate der Forschungen aufzunehmen hat, nicht erwarten, dass es den Forschungsarbeiten in ihren Einzelheiten folgt.

Den Abbildungen in der Instrumentenlehre habe ich dieses Mal nur den Desmarres'schen Augenlidhalter

hinzugefügt. Die Werkzeuge zur Corelysis, Iridodesis, zur Eröffnung der Thränenwege etc. sind noch in der Umwandlung begriffen und andere leicht aus der Beschreibung verständlich (Cfr. pag. 243 u. a. a. O.) Dagegen sind zu einigen Operationsmethoden neue Abbildungen gegeben, so zur Cataracta, zum Ectropium, zur Circumcision.

Und so möge dieses Buch auch in seiner neuen Gestalt wieder die günstige Aufnahme finden und den Nutzen stiften, die seinen früheren Auflagen nachgerühmt worden sind.

Godesberg bei Bonn, im Januar 1865.

Schauenburg.

INHALTSVERZEICHNISS.

	pag.
Einleitung	1
I. Die Augenhöhle . . .	7
Laesiones orbitae	8
Ostitis und Periostitis orbitae	8
Aneurysmen etc.	8
II. Die Lider	9
Ablepharon	11
Coloboma palp.	12
Ankyloblepharon	12
Phimosis palp.	12
Symblepharon	12
Lagophthalmus	13
Blepharoptosis	13
Epicanthus	14
Entropium	14
Ectropium	16
Trichiasis, Distichiasis . .	17
Madarosis	18
Phthiriasis	18
Hordeolum	18
Chalazion	19
Milium	19
Laesiones palpebr., Corpora alinea	20
Hypaemia palp.	20
Blepharitis phlegmonosa . .	20
— erysipelatosa . .	21
Blepharadenitis ciliaris . .	22
— Meibomiana	24
Crusta lactea palp. . . .	25
Oedema palp.	25
Furunculus, Carbunculus, simplex und contagiosus .	25
Warzen, Krebs, Muttermäler	26
III. Die Bindehäute	26
Conjunctivitis simplex . .	28
— exanthematica	29
— catarrhalis .	29
— trachomatosa .	31
— lymphatica .	35
— blennorrhoica	37
— A. Ophthalmia neonatorum	39
— B. Ophthalmia gonnorrhoica	40
— C. Ophthalmia aegyptica .	41
— membranacea .	43
— diphtheritica .	44
Chemosis	47
Xerosis conjunctivae . . .	48
Pterygium	49
Pinguecula	50
Melanosis spuria conj. . .	50
Laesiones conjunctivae . .	50
Haemorrhagia conj. . . .	51
Neoplasmata conj.	52
IV. Die Lederhaut	53
Scleritis	54

pag.
Sclerectasia 55
Laesiones sclerae 56
V. Die Hornhaut 57
Keratitis pustulosa . . . 58
— pannosa 59
— parenchymatosa . 61
Hydromeningitis 63
Ulcera corneae 63
Malacia und Gangraena corn. 66
Obscurationes corn. . . . 66
Perforatio corneae 72
Keratocele 73
Synechia anterior 74
Prolapsus Iridis 74
Pseudocornea 76
Laesiones corneae 80
Keratoconus 82
Hydrophthalmus ant. . . . 83
Hypopyon 84
Haemorrhagia interna . . 85
Cysticercus cellulosae . . 86
VI. Die Regenbogenhaut . . 86
Iritis 87
Corectopie und Polykorie . 95
Coloboma Iridis 96
Irideremie 96
Iridodonesis 97
Hippus 98
Myosis 98
Mydriasis 99
Synicesis Iridis 100
Synechia posterior 101
Laesiones Iridis 102
VII. Das Linsensystem . . . 103
Laesiones systematis lentis 105
Dislocatio lentis spontanea . 106
Phakitis und Periphaktis . 107
Cataracta 107
— capsularis . . . 108
— lenticularis . . . 109
— capsulo-lenticularis 113
— congenita . . . 113
— secundaria . . . 113
— spuria 113
VIII. Der Glaskörper 119
Hyalitis 120
Hydrops corp. vitr. . . . 120

pag.
Synchysis corp. vitr. . . . 121
Opacitäten 121
IX. Die Netzhaut 123
Hyperaemia retinae . . . 127
Retinitis 128
Apoplexia retinae 130
Amotio retinae 131
Fungus medullaris retinae . 131
Hyperästhesia retinae . . 132
Hemiopia ex. hyperästhesia ret. 135
Nyctalopia 136
Anästhesia retin. (Amaurosis) 137
Hemeralopia 142
X. Die Augennerven . . . 144
Hyperästhesie und Anästhesie des nervus opticus . . 146
Acinesen der motorischen Nerven 149
Acinesis n. oculomot. part. 149
— — — total. 149
— n. trochl. . . . 149
— n. abducent. . . 150
— ram. ophthalm. n. fac. 150
Mydriasis paralytica . . . 150
Accommodationsparese . . 151
Hypercinesen der motorischen Nerven 151
Nicitatio 151
Blepharospasmus . . 152
Lagophthalm. spasticus 152
Nystagmus 152
Strabismus spasticus 153
Hippus, Myosis, Mydriasis etc. 153
Anästhesien der sensitiven Nerven 154
Anästh. ciliar. imperf. 154
— ram. ophth. n. trig. perf. . 156
Hyperästhesien der sensitiven Nerven 156
Hyperästh. cil. photoph. 157
— — dolorosa. 157
— supraorbit. dolor. 158
— lacrym. dolorosa 158

pag.

XI. Die Gefässhaut und der Strahlenkörper 158
Congestion 160
Choroiditis 161
Glaucoma 165
Ch. sympath. 167
Apoplexia choroidealis . . 167
Amotio choroidealis . . . 167
Hydrops chor. 167
Laesiones chor. 169
Albinismus, Coloboma etc. . 169
Kyklitis 170
Staphyloma corp. cil. . . 171

XII. Die Augenmuskeln . . . 171
Ophthalmomyitis 174
Strabismus 175

XIII. Die Thränenorgane . . 180
Dacryadenitis 182
Dacryops 182
Hydatis gland. lacrym. . . 183
Dacryocystitis 183

pag.
Blennorrhoea sacr. lacrym. . 185
Fistula sacci lacr. 185
Atonia u. Atresia punct. u. canal. lacr. 186
Polyp. duct. lacr. 187
Encanthis 187

XIV. Der Augapfel 188
Anophthalmus 192
Monophthalmus 192
Mikrophthalmus 192
Megalophthalmus 192
Exophthalmus 192
Myopia 193
Presbyopia 194
Hyperpresbyopia 195
Astigmatismus 195
Diplopia 196
Hydrophthalmus bulbi . . 197
Cancer bulbi 197
Laesiones bulbi 198
Panophthalmitis 199
Atrophia bulbi 200

OPERATIONSLEHRE.

pag.

Physikalischer Theil 202
Die Loupe 202
Das Purkinje-Sanson'sche Experiment 203
Entoptik 207
Die Brillen 210
Das Optometer 213
Der Augenspiegel 213
Die schräge Beleuchtung . 216
Die Augenprismen . . . 217
Die myotische Brille . . . 218

Chirurgischer Theil 219
Instrumentenlehre 220

pag.
Chloroformgebrauch . . . 223
Ablepharon 223
Coloboma palp. 224
Ankyloblepharon 224
Phimosis palp. 225
Symblepharon 225
Lagophthalmus organicus . 226
Blepharoptosis mechanica . 227
Epicanthus 227
Entropium 227
Ectropium 229
Trichiasis, Distichiasis . . 233
Chalazion 235

	pag.
Milium	235
Lacsiones palpebr.	235
Warzen, Krebs, Telcangiectasien etc.	235
Eröffnung der Orbita	236
Tumoren der Augenhöhle, Exophthalmos	236
Pterygium	237
Punctio corneae	237
Pseudocornea	238
Scarification und Circumcision	240
Fremde Körper im Auge	241
Dermoidgeschwülste des Augapfels	242
Cataracta	242
Koremorphosis	265
Corelysis	269
Iridodesis	270
Strabismus	270
Morbi org. lacrym.	273
Fistula sacci lacrym.	274
Exstirpatio bulbi	276
Prothesis ocularis	278
Fragebogen	279

Augenheilmittel 281
Glossarium und Register 295

OPHTHALMIATRIK.

EINLEITUNG.

Die augenärztliche Thätigkeit beginnt mit einem ihrer schwierigsten Theile, der Untersuchung.

Obwohl die Neueren Recht haben, Augenkrankheiten mehr als Lokalleiden gelten zu lassen, wie dies früher zu geschehen pflegte, so ist es doch erforderlich, stets auch den Gesammtzustand des Organismus und alle auf wichtige Anomalien bezügliche Antecedentien bis zur möglichen Klarheit zu erforschen. Wie überhaupt so würde es besonders in Hinsicht hierauf tadelnswerth genannt werden müssen, ausschliesslich Augenarzt sein und Augenleiden auf Kosten des Gesammtorganismus oder ohne Rücksicht auf ihn heilen zu wollen.

Wer heilen will, muss mit der Heilwissenschaft vollständig vertraut sein, wenigstens die Resultate der Hülfswissenschaften, Chemie, Physik etc., genau kennen, scharfen Beobachtungsgeist, Unbefangenheit des Urtheils, Geistesgegenwart, Entschlossenheit zum Handeln besitzen und ausserdem diejenigen körperlichen Eigenschaften und Fähigkeiten, welche unumgängliche Erfordernisse sind, um jeder Art operativer Aufgaben gewachsen zu sein.

Der Augenarzt bedarf ausser allen diesem zweier guten und geübten Augen, um sowohl auf den ersten Blick alles Wesentliche vom Unwesentlichen unterscheiden zu können, als auch um bei den Detailerforschungen nicht zu irren.

Das Examen kranker Augen beschäftigt sich zunächst mit den objectiven Merkmalen an denselben, zuerst aus einiger Entfernung, dann in unmittelbarer Nähe und mit Benutzung der diagnostischen Hülfsmittel, der Loupe, des Tages- und Kerzenlichtes, der Verdunkelung, der Eröffnung der Lider mittelst der Finger oder entsprechender Instrumente und der Pupille mittelst mydriatischer Mittel, am Besten einer Atropinsolution, endlich der Apparate, um den Zustand der inneren Augenorgane

festzustellen, d. h. der verschiedenen Brillengläser, der Prismen, der Platten zur entoptischen Untersuchung, eines Augenspiegels, bis jetzt am Besten des Zehender'schen oder Coccius'schen etc. Ist nur ein Auge erkrankt, so wird dieses zuerst untersucht und soweit es statthaft ist mit dem Zustande des gesunden in Vergleich gebracht.

Im Allgemeinen befolge man bei der Detailuntersuchung eine gewisse Ordnung und beginne mit der Haltung des Kopfes, der Beschaffenheit des Blickes, dann der natürlichen Schutzorgane des Auges, a) der Brauen hinsichtlich der Zahl, der Ausdehnung, des Brauengrundes, etwaiger Narben, b) der Lider, besonders hinsichtlich der Lidränder und der Wimpern, c) der Orbita und erst dann des Bulbus.

Zur Untersuchung der Bindehäute ist erforderlich, die Lider abzuziehen, besser sie umzustülpen, was beim unteren Lide einfach ist, beim oberen dadurch erleichtert wird, dass man an den Wimpern oder bei deren Mangel am Rande das Lid fasst, es über das Unterlid anzieht und nun mittelst eines angemessenen Druckes mit dem Finger oder einer Sonde die Umstülpung bewerkstelligt. Kleine und ungeberdige Kinder werden am Besten von einer vor dem Arzte sitzenden Person so auf den Schooss des Arztes niedergesenkt, dass der Kopf zwischen den Knien des Arztes fixirt werden kann, worauf die Eröffnung und Umstülpung der Lider wenig Schwierigkeiten macht. Ausser Alienationen der Bindehaut werden Secrete, fremde Körper, Thränenpunkte und Thränencarunkel auf diese Weise zur Anschauung gebracht. Um die ectropionirten Lider zu ätzen, dränge man sie über den Bulbus zusammen.

Der Bulbus muss im Allgemeinen und hinsichtlich der einzelnen Theile untersucht werden. Ausser der Form, Grösse, Richtung, Beweglichkeit kommt es besonders auf den Resistenzgrad an, der durch Fingerdruck zu prüfen ist und wofür man in zweifelhaften Fällen das Tastgefühl an gesunden Augen zu üben hat.

Die Hornhaut ist *en profil* und *en face* zu betrachten, um deren Durchsichtigkeit, Krümmungsoberfläche, Glanz, Gleichmässigkeit im Centrum und in der Peripherie zu bestimmen. Lichtreflex und Loupenbetrachtung gibt über kleine und doch oft sehr nachtheilige Unebenheiten, Façetten, Geschwürchen etc. in der Oberfläche Aufschluss. Irrthümern vorzubeugen, ist es absolut erforderlich, überhaupt jedes zweite Licht zu beseitigen und stets nur in einfenstrigen Zimmern Augenuntersuchungen und -operationen vorzunehmen. Ist Lichtscheu sehr hinderlich, so wird die Untersuchung bisweilen dadurch erleichtert, dass man sich und dem Patienten ein Tuch überhängt, um in beschattetem Raume in das kranke Auge zu blicken. Auch wird gerathen, Augen mit grossem Lichtreiz im Schlaf des Patienten leise zu öffnen. Jedenfalls sei man bedacht, mit schnellem Blick jede Anomalie wahrzunehmen.

Von der Sclerotica gilt dasselbe; besonders ist der Scleralfalz auf Missfarbigkeit, der übrige Theil bei Gerad- und Seitenstellung auf In-

jection, Substanzalienation, Ectasie u. dgl. zu untersuchen, was hinsichtlich des hinteren Hemiglobes oft nur durch Induction oder durch Ophthalmoscopie möglich ist.

Der Raum zwischen Hornhaut und Iris kann erweitert, verengert oder gänzlich geschwunden sein, ebenso kann er fremde Körper, Eiter, Blut, entmischtes Kammerwasser u. dgl. enthalten.

Die Iris kann entfärbt sein, eingezogen oder vorgetrieben, in ihrer Structur verändert, nach Hinten oder Vorn, ganz oder theilweise verwachsen, mit Flecken und Eiterheerden durchsetzt, die Bewegung kann zu stark, zu schwach, verändert oder aufgehoben sein u. s. w.

Um den Beweglichkeitsgrad zu konstatiren, wird die Lichtprobe gemacht nach zeitweiser Verdunkelung. Auch kann man durch gelinde Reibung und Reizung des Bulbus durch das Oberlid Contraction der Iris bewirken.

Die Pupille wird mit der Iris gemeinschaftlich und für sich untersucht. Hauptsache ist, dass sie frei sei, um dem Lichte ungehinderten Zutritt zu den Augenmedien und den lichtpercipirenden Organen zu gestatten. Sie kann zu weit, starr, zu eng oder gänzlich aufgehoben sein, letzteres meist in Folge von Einlagerungen. Oft ist sie verzogen, seitlich gelagert, mehrfach vorhanden etc. — Die normale Purpurschwärze fehlt oft, weil die tief hinter ihr gelegenen Theile krank sind.

Zur genauen Untersuchung des Linsensystems bedarf es ausser der directen Betrachtung diagnostischer Experimente, die ihres Orts besprochen werden.

Dasselbe gilt von Corp. vitr., Retina, Choroidea, Nerv. optic. etc.

Nach Aufsuchung der objectiven Localalienation ermittele man die des Gesammtorganismus und gehe erst dann zum Examen der subj. Symptome über, die hinsichtlich des Grades der Sehkraft und der Gefährdung innerer Organe entscheidende Wichtigkeit haben. Chronischer Entzündungszustand z. B. der Chor. ist ohne Beachtung der subj. Symptome häufig nicht zu erkennen. Die Sehkraft scheint bisweilen gänzlich aufgehoben, während sie nur in hohem Grade verringert ist, was durch Versuche mit grellem Licht in beschattetem Raume festzustellen ist. Doch bleibe man bedacht, subj. Lichterscheinungen nicht mit Lichtempfindungsvermögen zu verwechseln, wozu Irrthum des Kranken Anlass geben kann. Ebenso beachte man Funken-, Nebel-, Mücken-, Einfach-, Doppel- und Halbsehen, die Fähigkeiten der Farbenunterscheidung, die Grenze der Sehkraft in der Nähe und auf Abstand, das Vermögen für längere und kürzere Zeit scharf zu sehen, die Haltung des Kopfes und der Augen beim Sehen und ob im hellen oder im gemässigten Lichte, ob durch feinperforirte Platten besser und dauerhafter gesehen wird und welche entoptische Erscheinungen der Patient dabei wahrzunehmen angibt. Den Grad der Schärfe stellt man durch Benutzung der Scalen von Jäger, Stellwag, Snellen u. A. in ver-

schiedenen Abständen fest (dieselben enthalten Druckschriften von der verschiedensten Grösse) ausserdem durch experimentelle Vorrichtungen verschiedener Art, deren später Erwähnung sein wird.

Erst zum Schluss wird alles anamnestisch Wichtige ermittelt, die Genese des gegenwärtigen Zustandes, Krankheitsanlage, Gewohnheiten und Beschäftigung des Patienten, vorhergegangene Behandlung u. dgl. In einigen Fällen lässt sich der stat. praesens nur aus der Anamnese mit voller Sicherheit diagnosticiren.

In therapeutischer Hinsicht beginne man im Allgemeinen vorsichtig mit den schwächeren Mitteln und verziehte auf Wiederholung einer schon einmal erfolglosen Behandlungsart, insofern es nicht unzweifelhaft ist, dass sie vordem unzweckmässig oder unzeitig in Anwendung gezogen wurde. Jedenfalls sei man sich über die Diagnose durchaus klar, ehe man zu energischen Mitteln greift, und untersuche lieber wiederholt, um nicht übereilt Unzuverlässiges anzuordnen. Ausschnitte aus der Iris, Muskeldurchschneidungen und ähnliche Eingriffe in die Integrität des Sehorgans sind bei nur einiger Uebung leicht zu bewerkstelligen, aber man entschliesse sich, trotz des Vorgangs vielgepriesener Oculisten und besonders, wenn der Patient mit einer solchen Operation nicht vollständig einverstanden ist, nicht leichtsinnig zu deren Vornahme, um der oft erst nach Monaten oder Jahren daraus resultirenden Erblindung und der Klage und Anklage des Patienten zu entgehen. Es gibt bei vielen Erkrankungsformen, die mit Glaucom in eine Kategorie gebracht worden sind, schonendere Behandlungsweisen, die sicherer zur Genesung und sogar zur perfecten Herstellung des Auges hinführen.

I.

DIE AUGENHÖHLE (Orbita).

Anat. physiol. Einleitung. — Die Augenhöhlen, zu c. $^2/_3$ ihres Querdurchmessers von einander entfernt, liegen in unregelmässiger Pyramidalform neben einander. — Die inneren, der Nasenhöhle zugekehrten Flächen werden vom Thränenbein, der *lamina papyracea*, dem *proc. orbit.* des Gaumenbeins und hinten vom kleinen Flügel des Keilbeins gebildet; vorn an dem *margo orbitalis internus* zeigen sie die *fossae lacrymales*, die nach der Nase zu in die *canales nasolacrymales* übergehen, oben die *foveae trochleares* mit der knorpligen Rolle für die Sehne des *m. obliq. super.* Zwischen den Papierplatten und Stirnbein öffnen sich mehrere *foramina ethmoidalia*. — Die äusseren Flächen, vom grossen Keilbeinflügel, dem Jochbein und dem *proc. zygomat.* des Stirnbeins gebildet, enthalten vorn ein *foram. zygomat.* zum Durchtritt des *nerv. subcutaneus malae*, hinten ein zweites für den *nerv. zygomaticus* und vorn oben die Thränendrüsengruben. Die unteren Flächen, hauptsächlich vom Oberkieferknochen gebildet, in dem sich das *antrum Highmori* befindet, enthalten die *sulci* und *canales infraorbitales* für die gleichnamigen Arterien und Nerven. — Die oberen Flächen oder Dächer der Augenhöhlen werden von den ausgehöhlten Horizontaltheilen des Stirnbeins, der sie von der Schädelhöhle trennt, und hinten vom kleinen Keilbeinflügel gebildet. — Die vorderen Ränder dieser vier Flächen der Augenhöhlen, als Basis ihrer Pyramidalgestalt gedacht, umschliessen die *apertura orbitalis*, deren Querdurchmesser zu 18‴ angenommen wird, während der senkrechte nur 15‴ beträgt. — Von der Basis bis zur Pyramidalspitze der Augenhöhle misst man 21‴, wenn man die Spitze nach Innen und Hinten in das *foramen opticum* verlegt. Jede Basis ist um ein Geringes nach Aussen gerichtet, wesshalb *M. Ignatz Weber* in Bonn die Axen lieber durch die *fissurae orb. sup.* gehen und an der *sella turcica* sich kreuzen lässt. — Die sieben Knochen, welche hiernach die Augenhöhlen constituiren, sind Oberkiefer, Jochbein, Stirnbein, Keilbein, Siebbein, Thränen- und Gaumenbein. — Auf der Innenseite jedes Augenhöhlenhintergrundes öffnet sich im kleinen Keilbeinflügel das *foramen opticum* für den *nerv. opt.* — Nach Oben und Aussen von demselben klafft die *fissura orbit. super.*, durch welche die *N. N. oculomot. trochlear. abduc.* und der 1. Ast der *nerv. trigemin.* ein — die *vena ophthalmica* austritt. Diese Spalte, $^3/_4$″ lang und c. $1^1/_2$‴ breit, liegt zwischen den beiden Keilbeinflügeln. — Nach Unten und Aussen vom *for. opt.* erstreckt sich die *fissura orbit. infer.* und öffnet die Augenhöhle nach der Schläfengrube und der Flügelgaumengrube; breiter und länger als die obere Spalte, treten vom *foramen rotundum* her durch sie die *nerv. infraorbital.* und *subcutan. malae*, beide dem 2. Trimaginalasto angehörig ein. Von der *carot. ext.* sendet die *art. maxill. int.* die *art. infra orbital.* durch die Spalte herein, während die gleichnamige Vene durch sie zurückläuft.

Die *Periorbita*, locker die Augenhöhlen auskleidend, communicirt mit der *dura meninx* durch das *for. rotund.* und die *fiss. orb. sup.*, mit dem angrenzen-

den *Periost* durch die *apertura orbit.* die *fiss. orbit. inf.* etc., liegt an den Grenzen dicker und fester am Knochen auf und geht direct in die *tunica vaginalis bulbi* und die *ligament. palp. ext.* und *int.*, ebenso in den Thränenschlauch und den *Annulus fibrosus* (*Hermann Meyer*) über, der den sechs Augenmuskeln zum Ursprung dient.

Das *Orbitalfettpolster* wird von *Arlt* als ein centrales und ein peripherisches bezeichnet, die durch die *musc. recti* getrennt seien. Die centrale Lage wird seitlich von den geraden Augenmuskeln, vorn vom *Bulbus* begrenzt, in der Mitte vom Sehnerven durchbohrt, die peripherische vorn, durch die Lidbinde und Lidbänder begrenzt, dringt zwischen Orbitalwand und Muskeln und ist vorn am mächtigsten. Seiner Weichheit und Elasticität halber ist das Fettpolster eine sichere, warmhaltende Umhüllung des *Bulbus*, der ausserdem durch die Muskeln und zelligfibröse Bänder (*Arlt*) in der Augenhöhle freibeweglich schwebend erhalten wird.

Laesiones orbitae.

Dieselben sind um so wichtiger, als sie bei anfänglich geringfügigen objectiven und subjectiven Symptomen nicht selten später von den übelsten Folgen sich zeigen. Fracturen und Fissuren, sei es, dass sie direct, oder durch Contrecoup entstehen, sind überhaupt schwer zu erkennen, da meist heftige Gesehwulst bald sich einstellt und lange besteht. Intraorbitale Blutheerde, *Aneurysma*, *Periostitis*, *Ostitis*, *Caries*, *Necrose*, Knochenwucherung sind wiederholt als Folge von Verletzungen beobachtet, die nur Contusionen schienen. — Fremde Körper, die oft bei Integrität des Bulbus im Fettpolster und der Orbita selbst stecken, müssen um jeden Preis extrahirt werden, oft selbst mit Aufopferung des Bulbus, der andernfalls durch die nachfolgende Eiterung doch meist verloren geht. Jedenfalls muss genau der Zustand der Verletzung ermittelt werden, ehe man zur *Antiphlogose* schreitet. — Sind Abscesse nachweisbar, so müssen dieselben mit möglichster Schonung der Bänder und Muskeln geöffnet werden. *v. Ammon* räth, entfernt von der cariösen Stelle zu öffnen, damit die Hautnarbe nicht tief in die Knochennarbe einwachse.

Ostitis und **Periostitis orbitae**

kommt acut und chronisch vor und zwar als Folge von Verletzungen fast nur am Rande. Zur Entstehung in der Tiefe ist häufiger dyskrasische Ursache nachweisbar oder Leiden eines Nachbarorgans, so des *antr. Highm.* — Der Uebergang in Eiterung und weiter in *Caries* ist nur bei leichteren Formen und am Höhlenrande durch *Antiphlogose* mit einiger Sicherheit zu vermeiden. Jedenfalls ist grösste Sorge unerlässlich.

Nicht selten complicirt sich mit diesem Leiden Entzündung und Eiterung des Orbitalfettpolsters, die indess auch als für sich bestehend beobachtet worden ist, acut bei traumatischer und metastatischer Ursache (bei pyämischen Leiden etc.), chronisch vorzüglich bei scrophulösen Kindern.

Aneurysmen, Teleangiectasien etc. *in der Orbita.*

erstere als Leiden der *Art. ophthalmica*, sind seltene Vorkommnisse, häufiger geben *Neoplasien* Anlass zu operativem Einschreiten. *Cysten*, *Hydatiden*, verschiedene Krebsformen, Fett- und Fleischgeschwülste sind nicht selten und meist bis zur Operation oder weit vorgeschrittenen Graden schwer zu diagnosticiren. Ist es möglich, so schone man den Bulbus, die Lider, Muskeln etc., ist aber nur von gleichzeitiger Ausrottung des Bulbus volle Genesung zu erwarten, so verliere man die Zeit nicht mit Versuchen. — Die Details der Pathologie und Therapie aller dieser Orbitalleiden gehören mehr der speciellen Chirurgie an.

II.

DIE LIDER (Palpebrae).

Anat. physiol. Einleitung. — Die *apertura orbitae* kann durch die Schutzorgane des Auges, Brauen, Lider und deren Haut und Haare vollständig geschlossen werden. — Die Augenbraue (*supercilium*) verläuft beiderseits hin von der *glabella* auf dem *arcus superciliaris* als behaarter Hautwulst, der durch den *m. corrugator* einwärts, durch den *m. frontalis* aufwärts, durch den *m. orbicularis* abwärts gezogeu werden kann. Die steifen, leicht gebogenen Brauenhaare sind $^1/_{25}$‴ dick, $^1/_{20}$‴ breit und 3—7‴ lang, spitzen sich scharf zu und sind in der Mitte der Braue mit den Spitzen aneinander geordnet, zu $^3/_4$ nach Aussen gerichtet. Von Kindheit an dunkler als das Kopfhaar, ergrauen sie früher als dasselbe, sind dichter und zahlreicher beim männlichen Geschlechte und dienen dazu, dem Auge Schatten und Schutz vor Stirnschweiss zu gewähren.

Von den Brauen geht die *Cutis* über den Orbitalrand direct auf die Lider als Lidhaut über und liegt als solche papierdünn, sehr elastisch und mit fettlosem Bindegewebe locker auf dem *m. orbicularis*. Die Lidhaut ist nur mit sehr zarten Härchen besetzt, hat aber Schweisskanälchen und Schweissdrüsen, wie die *Cutis* überall. Als Scelett der Lider können die Lidknorpel, *tarsi*, gelten, die unter dem *m. orbicul.* liegen und längliche, dünne sehr elastische Scheiben sind, die *Meibom'schen* Drüsen in sich schliessen und c. 9‴ lang sind. Der Knorpel im Oberlide ist 4‴ breit und c. $^1/_2$‴ dick, der im Unterlide nur 2‴ breit und dünner und weicher. An die äusseren Enden der Knorpelscheiden setzt sich das *ligam. palp. ext.*, das locker mit der Schliessmuskel verbunden ist und sich in der Augenhöhle an den *proc. frontal. oss. zygomatici* befestigt. Die inneren Knorpelenden sind durch das *ligam. palp. int.* unter einander und mit der Naht des *os maxill. sup.* und *os front.* fest verbunden. Dieses Band ist $2^1/_2$‴ lang, 1‴ breit und dient dem *m. orbicularis palp.* zum Hauptansatzpunkte. — Vom obern Rande des obern Knorpels und vom unteren des unteren geht die *fascia tarso-orbitalis sup.* und *infer.* direct in die *Periorbita* über, das *Perichondrium* dünn und stellenweise durchbrochen in diese fortsetzend und stützende Ausläufer unter die obere Thränendrüsen absebickend.

Der *musc. orbicularis* verläuft hautartig flach liegeud vom *ligament. palp. intern.* rings um die *fissura palpebrarum*, bis über $^1/_2$‴ den Orbitalrand überragend, stellenweise von Bindegewebsfasern der *Cutis* durchsetzt und besonders oben und unten mit denselben zusammenhängend. Ausserdem ist er peripherisch in Verband mit den angrenzenden Muskeln (*mm. zygomat. levat. alae nas.* und *labii superior.*, *frontal.*, *corrugat. supercil.*). Nach Innen liegen die Bündel dichter, besonders am Unterlide, weshalb *Albinus* dieselben als eigenen Muskel (Wimpermuskel, *musc. ciliaris*) beschrieb. Es ist nicht unwahrscheinlich, dass derselbe gewissen Einfluss auf den *Bulbus* übt. Mir erschien es ausser Zweifel bei einem intelligenten *Nystagmus*patienten, der durch starkes, nicht vollkommenes Zukneifen der Lider die oscillirenden *Bulbi* behufs deutlicheren Sehens zu fixiren im Stande ist. Bei fester Contraction des äusseren und inneren *stratum* des *m. orbicul.* wird das Auge nicht bloss geschlossen, die Haut gerunzelt, es nähern sich auch die Augenwinkel einander, die Thränendrüsen werden zur Secretion angeregt und die Thränen nach dem *canthus intern.* hingedrängt.

Der *musc. levator palpebr. sup.* kommt dünn, länglich platt über dem *musc. rectus sup.* aus der Spitze der Augenhöhle vom oberen Rande des *for. opticum* und setzt sich breit an den oberen Rand des oberen Lidknorpels und die obere Lidfascie. Contrahirt hält er das Lid in der Richtung zwischen dem oberen Orbitalrande und dem *Bulbus* zurück, mit dem *m. orbicul.* abwechselnd thätig steht er der Ausführung des Lidschlages vor. Extrahirt er sich beim Lidschluss, so bewirkt er durch seine Faserverbindung mit dem *m. rect. int.* und

besonders dem *m. rect sup.* Wälzung des *Bulbus* nach Oben, jene *Cornealdirection* nach Oben, die wir bei Schlafenden beobachten. — In Einzelfällen ist auch eine schwache Verbindung des *levator* mit dem *orbicularis* nachweisbar.

Die *conjunctiva palpebr.*, von der besonders gehandelt werden wird, ist durch eine sehr dünne Fortsetzung der Lidfascie mit der Innenseite der Knorpel verwachsen und stösst im Lidrande mit der Lidhaut zusammen, mit ihr sich zu dem 1‴ breiten Lidsaume (*limbus*) vereinigend. Man hat auch an jedem Rande einen äusseren und inneren Saum unterscheiden wollen, von denen die vorderen beim Schluss beider Lider sich fest aneinander legten, die inneren beiden mit dem *Bulbus* einen dreiseitigen Canal bildeten, durch den die Thränen nach dem inneren Augenwinkel strömen könnten, doch hat *Arlt* an gefrorenen Köpfen zuverlässig die Nichtexistenz dieses Thränenbaches dargethan.

Die Wimpern oder Lidflitter (*cilia*), 3—4‴ lang, $^1/_{20}$‴ breit, $^1/_{30}$‴ dick, ragen zu 2, 3 übereinander aus dem Saume hervor, leicht gebogen, so dass die Spitzen nach der Lidhaut gekrümmt sind und die convexen Mittelstücke beim Lidschluss sich verschränken. Im Oberlide sind die Flitter länger und zahlreicher, die Wimperbälge senken sich reichlich 1‴ tief in das Zellgewebe zwischen Knorpel und das *stratum int. m. orbicul.* ein, verdicken dadurch das Lid 1‴ weit um ein Geringes, zumal auch durch die Talgdrüsen, welche die Haarzwiebeln umgeben.

Durch die Gewebe, welche bei Lidschluss die *apertura orbitae* verschliessen, verlaufen ein äusserer, grösserer und ein innerer kleinerer Gefässkranz, der äussere ziemlich dem Orbitalrande entsprechend, der innere 1‴—$1^1/_2$‴ von der *fissura palp.* entfernt und den Haarzwiebeln nahe. Die *arter. palpebr.* (*s. tarsea*) *sup.* und *infer.* kommen mittelst der *art. ophthalmica* von der *carotis int.*, der auch die *art. supraorbit.*, *frontal* und *lacrymalis* angehören. Die *art. angularis* (mittelst der *art. facialis*), die *art. infraorbitalis* (mittelst der *art. maxill. ext.*) stammen aus der *carotis externa.* — Das Venenblut tritt meist aus einem Venenkranze, der dem äusseren Arterienkranze entspricht, in die *vena ophthalmica intern.* und durch dieselbe in den *sinus cavernosus*, doch verläuft es auch in anderer Art und gelangt aus einer *vena tarsae sup.* und *inf.*, aus *ven. supraorbitalis, temporalis, angularis* etc. in die *ven. ophthalmica externa*, von welchen beiden aus es in die innere, dann in die gemeinschaftliche Drosselader und dann durch die obere Hohlader in das Herz strömt.

Von motorischen Nerven sendet der *n. oculomotorius* Zweige dem *m. levat. palp. sup.*, der *n. facialis* dem *m. orbicularis palp.*; sensitive Nervenfasern treten sehr zahlreich vom *Ram. ophthalm. trigemini* an die Lider und zwar der *n. supraorbitalis*, der *supra-* und *infratrochlearis* und der *lacrymalis*. Der *n. subcutaneus malae* und der *infraorbitalis* vom *R. maxill. sup. trigemini* geben ebenfalls sensitive Zweige an die Lider ab. — Fasern des *n. sympathicus* verlaufen theils mit den Gefässen, theils verbinden sie sich mit sensitiven Fasern, um der Ernährung und Absonderung vorzustehen.

Die Meibom'schen Drüsen liegen, oben c. 30, unten 20—25 an der Zahl, innerhalb der Knorpelsubstanz, aus der sie in den Lidrand verlaufen, wo sie genau an der Begegnungsstelle der *cutis* und *conjunct. palp.* mit einer sehr engen Mündung sich öffnen. Nach *Mott* setzte sich die Oberhaut auch am freien Rande der Lider fort und zwar bis an und in die Mündungen der Ausführungsgänge der Meibom'schen Drüsen; unmittelbar dahinter verdünnt sie sich sehr schnell und gibt nun hauptsächlich hierdurch dem Gewebe den Charakter einer Schleimhaut. Die Drüsenfollikel und Drüsengänge sind mit Pflasterepithelium ausgekleidet und entleeren flüssige, klare, meist isolirt verbleibende Fetttropfen (*Kölliker*), die s. g. Augenbutter (*sebum palp.*), in manchen Lidkrankheiten gelb und dicklich zurückgehalten, im Normalzustande die Ränder einsalbend, so dass die Feuchtigkeiten des *Bulbus* auf denselben beschränkt bleiben und Ueberfliessen vermieden wird. Die Meibom'schen Drüsen sind im Unterlide kürzer und entwickeln sich mehr der Breite und Dicke nach; der Ausführungsgang, durchgehends weiter, ist selten verästelt und stellenweise erweitert. Auch erstrecken sich die nach Vorn gerichteten Lobuli zuweilen ausserhalb des Tarsusgewebe bis in die unmittelbare Nähe des Muskellagers.

Um den Schutz gegen jede Gefährdung des Auges, mag sie von Staub, Insecten etc., von hochgradiger Licht-, Hitze-, Kältewirkung, von Wind, Flamme oder Aehnlichem drohen, schnell und möglichst vollständig zu leisten, verlaufen die Empfindungsnerven sehr zahlreich und dicht in den Lidern, vorzüglich im Saume und dem nächsten Bindehautstücke. In den beim Lidschluss sich verschränkenden Wimpern fangen sich leichte Körperchen, die andringen, gegen schwerere gleiten wie Schilde oder Kapseldeckel die Knorpelscheiben vor. Das Oberlid stellt man sich fälschlich wie einen Vorhang vor, der sich hebe und senke, um sein Knorpelstück ist er vielmehr als feste, vordere Orbitalwandung zu denken, die bei Lidschluss auf der vorderen Bulbusfläche fest aufliegt, beim Oeffnen des Auges dann durch den *Levator* nach dessen Ansatz im Augenhintergrunde gezogen wird und ohne den *Bulbus* zu verlassen auf dessen obere Fläche zurückgleitet. Den Luftreiz erträgt der Bulbus ohne die geringste Beschwerde, so lange er hinreichend mit Meibom'schen *lema* und Conjuncticalsecret überzogen ist. Hat die Luft diesen fettig serösen Ueberzug verzehrt, so wird die Cornea von der Luft gereizt, der Reiz wird aber instinktmässig sofort dadurch beseitigt, dass wie ein Wischer das Oberlid schnell und kurz mit seinem Meibom'schen *Sebum* über die *Cornea* hinfährt, — deshalb der Lidschlag. Mischen sich Thränen (oder die *Cornea* durchdringendes Kammerwasser) dem *Sebum* bei, so ist das Auge feuchter, glänzender; fungiren die *gl. lacrym.* in Folge psychischer, mechanischer oder chemischer Reizung stärker, so überströmen sie den *Bulbus*, beeinträchtigen die Sehkraft, verzehren das *Sebum* und werden alsbald durch den Lidschlag nach Innen, dem *canal. naso-lacrym.* zu, oder bei grösserer Menge über den Rand des Unterlides fortgeschafft. Auch fremde Körper werden meist nach Innen und Unten verschoben, um dort das Auge wieder zu verlassen. In der Tiefe der Conjunctivaltaschen, die sehr wenig sensitive Zweige haben, verhalten sich selbst grössere fremde Körper oft ohne allen Reiz.

Ist der *Bulbus* vor sehr heftigen Insulten zu schützen, so kann durch Wirkung des ganzen *m. orbicul.* viel benachbarte Gesichtshaut vor die *apert. orbit.* gezogen werden; wegen der Elasticität seiner Hülse leistet er an sich eine grosse Widerstandskraft, die durch seine schwebende Einbettung im Orbitalfett deshalb noch grösser ist, weil er allseitig in dasselbe Druck und Stoss auswirken lassen kann, ohne von ihm einem Gegendrucke oder Gegenstosse ausgesetzt zu sein. Die Hebung und Senkung des Unterlides ist zu gering, um auf die Stellung des Bulbus (*v. Graefe*) zu influiren. Beim einfachen Lidschluss zieht sich sein Rand nur wenig dem inneren Winkel zu, bei Zukneifen wird derselbe durch das *strat. ext. m. orbic.* nur wenig nach Oben verschoben; höher als er beim Blick geradeaus steht, hebt er sich nicht, wohl aber senkt er sich bis um 2‴, wenn der mit der *fascia tarso-orbit. inf.* innig verbundene *m. rect. inf.* die *Cornea* nach Unten richtet. — Dass der Lidschlag die Thränensecretion bethätigend anrege, scheint irrig. Man blinzle hundert Mal hinter einander, — das wird allein keine Thränen bringen, wohl aber mit viel Meibom'schen Secret die *Cornea* überziehen. Desorganisation oder Defecte der *gl. Meib.* führt zu Cornealreizung, Lidexcoriationen und kann selbst *Xerophthalmie* zur Folge haben, wie mir aus Einzelfällen wahrscheinlich geworden ist.

Ablepharon.

Mangel des Lides, uni — oder bilateral, angeboren oder erworben.

a) *Abl. congenitum.* — Die Lider sind in der 10. — 12. Woche des Foetallebens zuerst bemerklich *(Blandin, Meckel)*, vereinigen sich zuerst an den Rändern und lösen sich wieder vor der Geburt. Hemmungsbildungen sind selten, besonders ohne andere ähnliche Defecte; sie kommen aber vor *(Vicq'-de Azyr, Morgagnie, Sprengel, Carron)*.

b) *Abl. acquisitum* ist eine häufige Erscheinung nach Verletzungen. Schusswunde, Biss eines Hundes *(Desmarres)*. Verbrennung, Lupus, Syphilis, Krebs.

Cur: Plastische Operationen müssen bald vorgenommen werden, um das Auge zu retten.

Coloboma palpebr.

Spaltung des Lides, uni — oder bilateral, angeboren oder erworben, ähnlich dem Labium leporinum.

a. *Col. congenitum.* — Nicht so selten, als *Ablepharon*, aber beobachtet *(v. Ammon, Heyfelder, Seiler)*, partiell, wo dann der Bulbus noch bedeckt werden kann, oder total, so dass die Einstellung bedeutend ist und operirt werden muss.

b. *Col. acquisitum*, sehr häufig, besonders nach Hiebwunden, heilt nach sofortiger Naht p. *prim. intentionem* meist sehr günstig, vernachlässigt kann es sich compliciren mit *Symblepharon, Ptotis, En-* und *Ectropium.* Wird die Operation versäumt oder missglückt sie, so kommt das Auge in Gefahr.

Cur: operativ. Bleibt nach einer Verletzung eine schwieligte Spalte eines Thränenröhrchens *(J. A. Schmidt)*, so werden die Thränen nur unvollkommen aufgezogen. Dieser Zustand widersteht in der Regel, aber ohne Nachtheil den Operationsversuchen, da das andere Thränenröhrchen allein die frühere Function beider übernimmt.

Ankyloblepharon.

Verwachsung der freien Lidränder mit einander, partiell oder total, angeboren oder erworben.

a. *Ank. congenitum.* Sehr selten, mit gleichzeitigem Defect des Bulbus *(Botin)*, durch eine Pseudomembran bewirkt *(Wenzel)*, partiell und total *(Schoen, Kaltschmidt, Rognetta)* durch Bindehautfalten geschlossen der Art, dass eine Oeffnung zum Abfluss der Thränen bleibt *(Rognetta). Andrae* u. A. behaupten, völlige Verschliessung komme nie vor. Partielle Complication mit *Symblepharon* fehlt fast nie. Es kommt auch bei Hausthieren vor *(Leblanc).*

b. *Ank. acquisitum* ist ziemlich häufig, besonders partiell, doch meist ohne Adhäsion des Lides mit dem Bulbus. Wunden durch Explosionen, ätzende Substanzen, Lidverschwärung mit anhaltendem Lidkrampf, Operationen an den Lidrändern und Aehnliches können diese *Ank.* herbeiführen. Die Verwachsung ist selten eine unmittelbare, die Knorpel sind nie mit einander verwachsen gefunden. Meist ist ligamentöse oder pseudomembranöse Zwischensubstanz nachweisbar, oft ist nur die äussere Haut (bei *Excoriation* und Krampf) sehr dünn verwachsen.

Cur: nur operativ.

Phimosis palpebrarum *(v. Ammon).*

Zu enge Lidspalte, wie solche bei *Ankyloblepharon* und *Atrophia bulbi* vorkommt, selten angeboren, noch seltener erblich *(Desmarres).* Temporär bei fetten Kindern mit *Ophthalmia neonatorum.* Wird das Sehen beeinträchtigt oder drohen *Strabismus*, *Amblyopie* u. dgl., so muss auf operativem Wege Hülfe geschafft werden.

Symblepharon.

Verwachsung des Lides mit dem Bulbus, total und partiell, angeboren oder erworben.

a. *Symb. congenitum*, äusserst selten, nur bei Atrophie des Bulbus beobachtet.

b. *Symb. acquisitum* ist häufiger, sowohl partiell als total. Letzteres, auch *Symb. posterius* genannt, beruht gewöhnlich nicht auf Verwachsung der Bindehaut, sondern auf Atropie und Defect derselben, so dass die Bindehaut vom Ciliarrande direct auf den Bulbus übergeht. Das *partielle* hat viele Zwischenstufen und ist nicht selten mit *Ankyloblepharon*

complicirt. Bei der einfachsten Form ist nur ein Pseudoligament zwischen Lid und Bulbus vorhanden, häufiger aber sind mehrere vorhanden, oft viele so feste und kurze, dass die Beweglichkeit des Bulbus beeinträchtigt ist. Dies ist besonders der Fall, wenn die Cornea an der Verwachsung participirt. Ich operirte ein solches wiederholt, die Verwachsung kehrte stets zurück. Ich verlor den Kranken, dem ich eine künstliche Pupillenbildung vorschlagen wollte, da das andere Auge atrophisch war, nachher aus den Augen. Die fibröse oder pseudomembranöse Zwischensubstanz erstreckt sich sehr oft bis in die Uebergangsfalte, so dass sie mit Sonden nicht umgangen werden kann. Das *Symb.* kann Veranlassung zum *Strabismus* geben. Als ätiologische Momente kommen Wunden mit Substanzverlust, *Caries*, üble Eiterungen, langwierige Verschwärungen, besonders aber Explosionen und Aetzwunden am häufigsten vor.

Cur: nur operativ.

Lagophthalmos.

Hasenauge, d. h. ein solches Auge, an dem ein Lid oder beide Lider zu kurz sind, um sich beim Versuche des Schliessens zu berühren. Das Auge bleibt also mehr oder weniger unbedeckt und ist verderblichen Entzündungen ausgesetzt. Ueber angeborenes wirkliches Hasenauge gibt es wenig zuverlässige Nachrichten. Das erworbene kommt häufig vor nach *Gangraena*, *Anthrax*, Verletzung und Narbencontraction, langwieriger Entzündung und Eiterung der Lider, *Periorbitis*, *Caries* u. s. f. und muss als *Lag. organicus* unterschieden werden von *Lag. paralyticus*, mit welchem Namen man die aus Lähmung des *n. facialis* entstandene Unfähigkeit, die Lider zu schliessen, bezeichnet. Ist das untere Lid gelähmt und gesenkt, so gewinnt oft das obere Kraft, durch tiefere Senkung das untere noch zu erreichen.

Lag. spasticus, durch Krampf des *m. levator palp. sup.* hervorgebracht, ist noch nicht zur Evidenz erwiesen. (Uebrigens s. Nervenkrankheiten.)

Lag. organicus complicirt sich leicht mit *Ectropium*.

Cur: operativ, da erschlaffende und ausdehnende äussere Mittel nie mit Erfolg angewendet worden sind.

Blepharoptosis *s. Lapsus palp. sup.*

Herabhängen des oberen Lides über den ganzen Bulbus oder einen Theil desselben. Das Aufheben des Lides mit den Fingern ist möglich, dem Willen des Patienten ist es unmöglich.

a. *Bleph. organica.* Durch gänzliches oder theilweises Fehlen des *m. levat. palp. sup. (Caffe)*, durch Zellgewebsschwund im höheren Alter oder nach Krankheiten *(Oedema chronicum, Blepharitis phlegmonosa, erysipelatosa, Ophthalmia granulosa, Tylosis, Ecchymosis* und *Abscessus palp. —)* und dann oft mit Lähmung complicirt. Ebenso können *Hypertrophie* des Zellgewebes, *Lidtumoren*, *Caries* der Orbita, unpassende örtliche Mittel und Verbände Ursache sein. Bei *Ptotis* nach *Phlegmone* ist oft der Lidknorpel degenerirt *(Rosas, Desmarres. — Entropium* und *Trichiasis* gesellen sich gern hinzu. Der Bulbus und die Pupille bleiben normal beweglich. *v. Ammon* beschreibt zwei Fälle von angeborener bilateraler *Ptotis*, die Lider waren zu lang und konnten im ersten Falle gar nicht, im zweiten nur theilweise, zugleich mit der Stirn, emporgehoben werden. Er zählt diese Art zu den Hemmungsbildungen, da die Lider des Foetus länger als nöthig wären. *(Seiler, v. Ammon).*

Cur: Bei hochgradiger Ptotis operativ. Bei leichteren Formen muss die Contractilität des Zell- und Muskelgewebes normirt werden durch aromatische Waschungen (Rep. 1), adstringirende Blähungen (Rep. 2) oder Reizmittel, *Empl. Cantharid*, — 14 Tage auf dem Lide die Eiterung erhaltend, *Acid. sulph.* vorsichtig nach Bedarf auf das Lid gepinselt, *Ol. Crot.* in Salbenform auf das Lid gebracht (Rep. 3).

b. *Bleph. paralytica* s. Blepharoplegie ist Folge der Lähmung einzelner Theile oder des Stammes des *n. oculomotorius*. Der *m. orbicularis* bleibt dabei in Kraft, die Pupille ist dilatirt, weil auch die motorischen Ciliarzweige gelähmt sind, der Bulbus wird durch den *m. obliquus super.* oder häufiger durch den stärkeren *m. rect. ext.* in unbeweglichem Strabismus festgestellt. Die Sehkraft ist schwächer, besonders für nahe Objecte wegen beschränkter Coaptation. Contractur der antagonistischen Muskeln, Entzündung und Trübung der Cornea und Entropium können im Verlauf dieses Zustandes eintreten.

c. *Bleph. spastica* nennen Einige den Zustand, wo sich zu der Lähmung des *m. levator* Krampf des *m. orbicularis* hinzugesellt. (S. Nervenkrankheiten).

Epicanthus *(v. Ammon)*.

Halbmondförmige, nach Aussen concave Hautfalte, nach Innen zu von den beiden inneren Augenwinkeln an der Nasenwurzel sich erhebend, oben in die Brauen, unten in die obere Wangenhaut übergehend. Kommt angeboren und erworben, uni- und bilateral, aber selten vor. Der angeborene ist oft complicirt mit Blepharoplegie, Strabismus u. d. m. *(v. Ammon)*, der erworbene geht mit acuten Leiden, die ihn bedingten (Entzündung, Krampf etc.), vorüber, muss aber durch Operation entfernt werden, wenn Caries, Blattern, Brandwunden, Narbencontractur etc. die Veranlassung waren. *(Desmarres.)* — Der angeborene hat Analogie mit *phimosis penis congenita* und besteht oft gleichzeitig mit *Blepharophimosis congenita* und *Microphthalmos*. Bei den Eskimos endemisch. *(Edwarts.) Arlt* beobachtete ihn nur bei sehr flachen Nasenrücken. Die Gesichtsstörung hängt von dem Grade ab, bei weitem Oeffnen der Augen verzerrt sich das Gesicht.

Cur: operativ bei angeborenem und permanentem Epicanthus. Der temporäre bei acuten Krankheiten weicht mit der Beseitigung dieser Leiden; auch geringe Grade des angeborenen verstreichen bei weiterer Ausbildung des Gesichts von selbst.

Entropium *s. Inversio palpebrarum.*

Einwärtskehrung der Augenlider, partiell oder total, an einem, zwei, drei oder allen vier Lidern, geringer Grad, wo nur der Ciliarboden nach Innen gestülpt ist, hoher, wo die äussere Hautfläche dem Bulbus aufliegt.

a. *Entropium congenitum*, äusserst selten und nur als Complication vorkommend. Scheinbare *entr. cong.* verschwinden mit dem Auswachsen des Kindes.

b. *Entropium acquisitum* hat ein häufiges Vorkommen und ist bald temporär und heilt als begleitender Zustand mit der Grundkrankheit oder permanent und erheischt dann operative Hülfe. Unter den ätiologischen Momenten gehört

1) Verkürzung der eingeschrumpften Bindehaut zu den häufigsten. Diese Verkürzung kann auf alle chronischen Formen der

Conjunctivitis folgen, auf Verletzungen, besonders durch Feuer, Aetzmittel, also auch nach unvorsichtiger Anwendung des Messers (z. B. bei Operation des *Ectropiums)* und des Höllensteins.

2) Degeneration der äusseren Haut, besonders Erschlaffung, wie sie bei Greisen vorkommt (*Entr. senile*), bei Hypertrophie des Lidzellgewebes, Tylosis, auch durch tiefe Cicatrisation nach Caries des Orbitalrandes, Verletzungen mit Substanz vorliegt. Excision von Tumoren etc. etc. (*Desmarres* u. viele And.) Gewöhnlich gesellt sich dieser Entstehung bei

3) Regelwidrigkeit oder Krampf des *m. orbicularis*, vorübergehend, aber auch permanent, so dass die Muskelfasern sich verkürzen und der Lidknorpel sich verbiegt. *(Rosas.)* Oft liegen Fasern des *m. orbicularis*[1]) der Lidspalte so nahe, dass von einer dadurch gegebenen Prädisposition zum *Entropium* gesprochen werden darf.

Fig. 1.

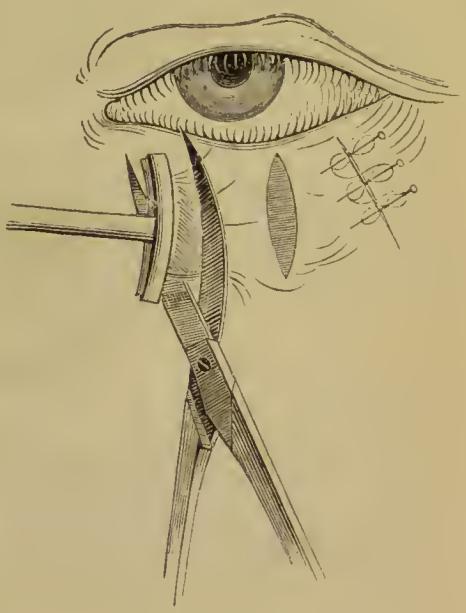

Entropium.

4) Einwärtsrollung und Muldenform des Lidknorpels, herbeigeführt durch chronische Entzündung und Degeneration der verschiedenen Liddrüsen, *Tylosis*, *Chalazion* und andere Lidtumoren, besonders wenn gleichzeitig Lichtscheu und Krampf vorhanden ist. Oft folgt auf chronische Excoriationen zuerst *Ankyloblepharon* mit Verkrümmung des Knorpels und dann *Entropium*. Wegen seiner aus festgeformtem Bindegewebe bestehenden Intercellularsubstanz, in die kleine Knorpelkerne eingesprengt sind, zählt *Ruete* den Lidknorpel zu den entzündlichen Faserknorpeln. Er kann also sich lockern und Exsudat aus seinen Gefässen aufnehmen, welches später unter atrophischer oder hypertrophischer Difformität des Knorpels mehr weniger resorbirt wird und dann bald En-, bald Ectropium zur Folge hat.

5) Kleinheit und Atrophie des Bulbus, der wegen dieser Beschaffenheit dem *m. orbicul.* keinen hinreichenden Widerstand leistet, prädisponirt endlich ebenfalls zu *Entropium*.

Entropium ist nicht so entstellend, als *Ectropium*, aber lästiger und gefährlicher, indem es die Entzündung unterhält und im weiteren Verlaufe *Pannus*, *Ulceration*, Perforation der Hornhaut und Verlust des Auges herbeiführen kann. Der höchste Grad, wo die äussere Haut dem Bulbus aufliegt, ist nicht so empfindlich, als wenn die Cilien allein ihn berühren; deshalb ist dann auch das Oeffnen schmerzhafter, als das Geschlossenhalten, selbst wenn die Cilien erweicht und von Secret überzogen sind.

---

[1]) *Albinus* und *Sömmering* gaben diesen Fasern den besonderen Namen *musc. ciliaris*, den jetzt der Uvealmuskel hat.

Die Prognose ist bei acutem *Entropium* günstig, da dasselbe nach der Grundkrankheit auf einfache *topica* schwindet. Je nach der Ursache und der Dauer kann die Prognose aber auch ungünstig sein, sogar in dem Grade, dass auch der Operation nur theilweise Beseitigung möglich ist.

Cur: hauptsächlich operativ. — Leichtere Formen kann man durch *Adstring.; Zinc. sulph. Cupr. acet. Alumen etc.* in Lösung, besonders durch *Collodium* zu heben suchen und zugleich durch Pflasterstreifen deren Wirkung unterstützen. Die Finger des mit einem Spiegel bewaffneten Patienten sollen allein das Uebel in einigen Tagen beseitigt haben *(Demours, Benedict)*, eine passende Klammer würde dieselben Dienste thun. Auch sind angemessene Brillengestelle *(Middlemoore, Lawrence)* und Fadenschlingen *(Wardrop)* empfohlen worden.

Fig. 2.

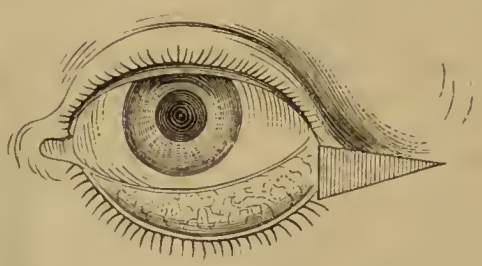

Ectropium. Am Oberlide geringer, am Unterlide höherer Grad; seitliche Excision behufs der Beseitigung.

Ectropium *s. Eversio palpebrarum, Plärrauge.*

Auswärtskehrung der Lider, partiell oder total, so dass nicht mehr die Haut-, nur die Bindehautfläche des Lides sichtbar ist, an einem, zwei, drei oder allen vier Lidern, häufiger an den unteren.

a. *Ectr. congenitum*, äusserst selten, als Complication von foetalem Symblepharon *(Lawrence, Rognetta, v. Ammon.)*

b. *Ectr. acquisitum*, häufig, temporär als Symptom acuter Leiden, z. B. der *Ophthalmia neonatorum* etc., und permanent aus verschiedenen Ursachen, als

1) Verdickung der Bindehaut *(Ectr. sarcomatosum s. luxurians)* nach allen Formen der Conjunctivitis, deren Heilung es so oft überdauert, und nach Geschwülsten, die in der Bindehaut oder ihr nahe liegen. Die Wucherung ist indess, was wohl zu beobachten ist, in vielen Fällen Folge des Ectropiums.

2) Degeneration und Substanzverlust der äusseren Haut, besonders Narbencontraction nach Verletzungen durch Feuer, Aetzmittel, Operationsmesser (z. B. bei zu ausgedehnter Excision zur Entfernung von *Entropium*, Geschwülsten u. d. a.); auch oft bei und nach *Caries, Blepharitis gland., erysipelatosa, phlegmonosa, Gangraena, Pustula maligna.*

3) Regelwidrigkeit des *m. orbicularis*, Paralyse des unteren Lides macht, dass dasselbe durch eigene Schwere herabsinkt und sich umstülpt, Krampf, fehlerhafte Lage, ganze oder theilweise Zerstörung, abnorme Insertion, besonders Zerstörung einer oder beider Commissuren.

4) Erweichung des Lidknorpels nach chron. Entzündungen und Blennorrhöen mit nachfolgender Verlängerung und Verkrümmung, oft der Art, dass der Knorpel nach aussen concav ist. (Häufige Ursache des *Ectr. senile* und aller hochgradigen Ectropien.)

5) Vergrösserung und Hervortreten des Bulbus. Besonders bei gleichzeitiger Infiltration und Wulstung der Bindehaut.

Ectropium ist ein in hohem Grade entstellendes Uebel, selbst bei der leichtesten Form ist die rothe Bindehaut sichtbar, die Thränen laufen über die Wange, weil die Thränenpunkte sich nicht mehr in den Thränensee tauchen. Bei längerer Dauer wird es aber auch gefährlich, die Bindehaut degenerirt zu einer Art *Cutis* oder wird sarcomatös, die Hornhaut wird nicht hinreichend mit dem Secrete der *Meibom*'schen Drüsen überzogen und weniger von den Thränen bespült, sie trübt, verdickt sich und wird geschwürig; Irisvorfall und Verlust des Auges können folgen.

Die Prognose richtet sich nach der Ursache und dem Grade.

Cur: hauptsächlich operativ. Ist das *Ectropium* nur Symptom eines acuten Leidens (*Ophthalm. neonat. Chemosis, Blepharitis* u. dgl.), so lässt es sich wohl durch einfache Reposition beseitigen. — Ist geringe Hautverkürzung Ursache, so nützen örtlich *Oleosa* und *Cataplasmata emollientia*. Auch wird häufiges Ziehen an den Lidern empfohlen (*Richter, Beer, Scarpa.*)

Gegen Schwäche und Lähmung des *m. orbicul.* nützen örtlich Spirituosa (Rcpt. 1). Ist Krampf Ursache, so sind *Antispasmodica* dienlich, örtlich *Belladonna* in Salbenform, *Morphium*, endermatisch mit der in concentrirten Lösung getauchten Lancette applicirt. *Fronmüller* und *Hasner* gaben es innerlich mit günstigem Erfolge. (Rcpt. 4.) — Gegen excoriirendes Ectrop. sen. eine Salbe aus Lap. divin. gr. 4, Merc. praec. rub. gr. 2. Laud. liq. Sydenh. gtts. 6, Ung. rosat. ℥j.

Trichiasis, Distichiasis und Tristichiasis.

Richtung der Wimperhaare nach Innen und Duplicaturen derselben. *Celsus* lehrte schon den Unterschied zwischen *Trichiasis*, wo nur die Wimpern, und *Entropium*, wo das Lid selbst dem Bulbus zugewandt ist. *Trichiasis* kommt selten total, meist partiell vor und besonders am untern Lide, indem die Haare entweder fehlerhaft implantirt oder nur fehlerhaft gerichtet sind. Mehrfache unvollständige Cilienreihen nennt man *Distichiasis*, *Tristichiasis* u. s. f., doch sind dieselben nicht immer Anomalien (*Winslow, Albinus, Quadri*), indem selbst vierfache Cilienreihen an gesunden Augen keine Seltenheit sind. Regelwidrig müssen sie genannt werden, wenn sie wie supernumeräre Zähne hervorbrechen (*Vidal, Wardrop*), oder wenn sie sich nach dem Verluste der Normalwimpern zeigen bei *Tylosis*, Fisteln des Lidrandes, Degeneration und Verdrängung der Haarzwiebeln und der Haarzwiebeldrüsen, Erweichung des Knorpels. — Oft ist gleichzeitig Entropium vorhanden, andere Male ist der Cilienboden verschoben oder derartig schwielig, dass die Innenrichtung der Härchen daher rührt. Die Pseudocilien sind meistens sehr dünn und farblos, deshalb meistens schwer zu finden, oft nur mit Hülfe der an ihnen haftenden glänzenden Schleimstreifen (*Sanson*) und der Loupe. Oft stehen diese Härchen büschelweise und keimen aus der Carunkel oder aus degenerirter Scleralbindehaut (*Tylosis bulbi*). Nach *Scarpa*'s Beobachtung gibt die Bemühung der im Sehen gehinderten Patienten, doch scharf zu sehen, Veranlassung zu schiefem Halse, hohen Schultern etc.

Der Reiz der Haare auf dem Bulbus veranlasst Schmerz, Thränenfliessen, Lichtscheu, weiterhin chronische Conjunctivitis mit gleichzeitiger Trübung des Cornealepitheliums, endlich *Keratitis pannosa* und *ulcerosa*, Iritis und Verlust des Auges.

Die Prognose ist bei leichtem Grade günstig und wird nur bei hochgradigen, complicirten, vernachlässigten Fällen ungünstig.

Cur: operativ.

Madarosis.

Schwund der Wimpern und Brauen, wohl stets erworben, erfolgt selten mit der Kahlköpfigkeit der Greise, im Gegentheil werden die Augenhaare häufig im Alter buschig. Die Ursachen sind zahlreich: syphilitische Exantheme der Gesichtshaut, *Eczema, Blepharitis glandul., variolosa, Exulceratio,* Wunden mit Substanzdefect, *Tylosis, Phthiriasis* u. s. f. Bildung von Pseudocilien, Lichtscheu, permanente Entzündlichkeit, Wulstung und Empfindlichkeit des Lidrandes sind die gewöhnlichen Epiphänomene. Stirnschweiss und Staub gelangen leicht ins Auge.

Prognose ist fast stets ungünstig, es sei denn, dass die Augenhaare nach einer schweren Erkrankung ausgefallen sind, in welchem Falle Aussicht ist, dass sie später wiederkehren.

Cur: palliativ, blaue Brillen, um das Licht zu dämpfen, *topica* gegen die Entzündlichkeit der Bindehaut und der Lider, besonders Vorsicht. — Im Beginn kann man durch Entfernen der Haare mit erkrankten Wurzeln wohl die noch gesunden schützen.

Phthiriasis.

Läusesucht der Cilien und Brauen ist nicht specifisch, kann aber bei vernachlässigter *Blepharitis ulcerosa* zu *Trichiasis* und *Tarsomalacie* Veranlassung geben. Ausser Kopfläusen kommen in den Augenhaaren Filzläuse und Milben vor, die durch *ung. Hydrarg. cin.* und *ung. Praecip. rubri* meistens leicht und schnell entfernt werden.

Hordeolum, *Gerstenkorn.*

Phlegmonöse Entzündung, deren Sitz in den Talgdrüsen des Lides, in der Nähe oder am Knorpel, deren Form die eines Gerstenkornes ist und die mit Betheiligung des umgebenden Zellgewebes zur Eiterung inclinirt. Fälschlich ist sie als Furunkel des Lides aufgefasst *(Himly)*, da sie ohne Pfropf aufbricht und keine Narbe hinterlässt, mit ebenso wenig Recht ist ihre Entstehung in die Haarzwiebeldrüsen *(Zeis)*, in die Meibom'schen Drüsen *(Weller, Jüngken, Desmarres, Andrae)*, in das Zellgewebe *(v. Rosas, Sichel, Martini)* verlegt. Unerwartet ist *Ruete*'s Bemerkung, dass bei sehr langwierigem Verlaufe oder bei Unterbrechung der Eiterung durch Kratzen, Drücken, zu frühzeitiges Oeffnen und reizende Behandlung die Exsudate auch in Verhärtung übergehen, in Milium oder Chalazion, oder auch eine Balggeschwulst nach sich ziehen könnten. Ich habe das nie beobachtet. Ein nicht zur baldigen Eiterung gekommenes Gerstenkorn wird deshalb doch niemals Hagelkorn, wie neuerdings wieder *Arlt* behauptet. *Ryba* hat das Verdienst, die Ansicht *Scarpa*'s, dass die Talgdrüsen der Sitz seien, erwiesen zu haben. Ursächlich wirken kann jeder Reiz der Lider, Erkältung, Schmutz, Miasmen; gastrische und menstruelle Störungen sollen Veranlassung sein können. Eine gewisse Anlage zur Entstehung von Gerstenkorn bei gewissen Individuen ist ausser Zweifel.

Die Beschwerden sind nicht immer gering, oft gesellt sich entzündliches Oedem, stärkere Secretion aller Liddrüsen, selbst Conjunctivitis

mit *Chemosis serosa* hinzu, was unter langwierigem Verlaufe zu geschehen pflegt, wenn die Geschwulst nach der Innenfläche des Lides gerichtet ist. Nach der Bildung und Entleerung des Eiters endet das Leiden in 1—3 Tagen.

Cur: Das Bemühen zu zertheilen ist nachtheiliger, als die Eiterung, die nur eben nicht zu stören ist. Gegen Indigestionen und Dysmenorrhoe muss angemessen gewirkt werden. Nach *Zeis* werden Wimperhärchen innerhalb eines Hordeolum zweckmässig ausgezogen.

Chalazion, *Hagelkorn.*

Eine Balggeschwulst, deren ursprünglicher Sitz der Lidknorpel ist, die hanfkorn- bis erbsengross, härtlich und unempfindlich ist und nur durch Complicationen in Eiterprocesse gezogen werden kann, ohne durch dieselben auch beseitigt zu werden. Oft sind mehrere gleichzeitig vorhanden, neben einander oder nach Innen und Aussen stehend. Das Innere wird durch den Druck des Bulbus abgeplattet. Oft drängt dasselbe *Chalazion* nach Innen und Aussen vor, so dass der Tarsalboden perforirt wird und degenerirt. Auf dem Ciliarboden selbst zeigt es sich selten, es basirt immer im Knorpel und unterscheidet sich dadurch von einfachen, verschiebbaren Balggeschwülsten. Nach der Entfernung des meist breiigen, aber auch dünnen und härtlichen Inhalts entsteht es wieder, wenn nicht auch der Balg entfernt worden ist. Bei der Richtung nach Innen röthet sich wohl die Bindehaut, der *m. orbicul.* und die Haut bleiben bei der Richtung nach Aussen gesund und über der Geschwulst verschiebbar. — *Ryba* hat zuerst (l. c.) die vielen irrigen Ansichten über die Entstehung und das Wesen des *Chalazion* widerlegt; dass ein obliterirter *Meib.* Drüsenschlauch die erste Veranlassung sei, wird vielseitig angenommen. *Chelius* sah sie nach mechanischen Verletzungen entstehen, durch welche Ausführungsgänge Meib. Drüsen getroffen waren. Ueberhaupt aber dürfen wir *Ruete*'s Notiz als begründet annehmen, dass sie häufig, wie auch am übrigen Körper, als wirkliche Neubildung im Uebergang zu Cysten jeder Art vorkommen. Sie werden linsen- bis taubeneigross.

Die Prognose ist günstig.

Cur: am schnellsten, sichersten und leichtesten operativ. Wenn man nach dem ersten Verlaufe die Ausmündungsstelle des betroffenen Drüsenstranges als weissen Punct an der dunkelrothen und geschwellten Stelle des Lidrandes als Sitz erkennt, so kann man der Affection bald ein Ende machen, wenn man nach *Arlt*'s Angabe scheinbar noch untersuchend, den Lidrand zwischen die Daumen bringt und den Eiter aus dem Ausführungsgange ausdrückt. *Topica* können zu Degenerationen führen, doch kann man beim Entstehen, so lange der Balg noch zart und dünnwandig ist, Jod (Tra.) und Mercur (Ung.) versuchen. Auch aromatische Tincturen sollen genützt haben, wohl dadurch, dass Entzündung mit nachfolgender Eiterung eintrat. Ein so geöffnetes *Chalazion* thut man gut, mit zugespitztem Höllenstein tüchtig und wiederholt auszuätzen.

Milium, *Hirsekorn.*

Hirsekorngrosse, rundliche, aber auch spitzige und längliche, hellgelbe Knötchen, aus Talgdrüsen der Haut entstehend, eine Hülle mit atheromatösem oder kalkartigem Inhalt bildend und zwischen Corion und Epidermis der äusseren Lidfläche und bis ½ Zoll in deren Nähe oft zahlreich aufsitzend. Die Meibom'schen Drüsen

(Chelius) sind bei der Entstehung des *Milium* unbetheiligt, es sei denn in den seltenen Fällen, dass sie auf der conj. palp. stehen, wo *Ruete* sie nachweisst. Er fand in ihnen kleine Zellen, Körnchen, Fetttröpfchen und viele Cholestearinkrystalle. Dass sie auf verlaufener Scrophul. beruhen, scheint unerwiesen.

Cur: Man schneide das *Milium* mit der Scheere gründlich fort und ätze allenfalls den Grund, um die Hülle zu zerstören.

Laesiones palpebrarum, *Verletzungen der Lider.* **Corpora aliena.**

Die Lidverletzungen sind der mannigfachsten Art und bedürfen in jedem Falle einer vorsichtigen Behandlung, da sowohl die Verletzungen als besonders die Narbenwirkung durch Erzeugung von *Ectopien* (*Coloboma, Ptosis, En-* und *Ectropium* u. dgl. m.) dem Auge Gefahr droht. Nach sorgfältiger Reinigung muss sofort eine ganz genaue Vereinigung der Wundränder durch blutige Heftung (Knopfnaht) bewirkt werden. Pflaster löst der Lidschlag zu leicht und es könnte zu Substanzverlust durch langwierige Eiterung führen. Nirgendwo ist deshalb Heilung per prim. intent. so indicirt wie hier; die Naht muss ganz genau die normale Form herstellen und sofort antiphlogistisch jeder übermässigen Entzündung vorgebeugt werden. Dabei ist es oft nöthig, eine breite Narbe zu erzielen, was indess nicht immer ohne Implantation möglich ist.

Zu den fremden Körpern, die möglichst schnell entfernt werden müssen, gehören Insectenstacheln, deren Verbleiben leicht zu *Erysipelas* und Brand führen könnte.

Bluterguss in das am Auge sehr weiche und lockere Zellgewebe stellt sich fast bei jeder Augenverletzung, auch bei Keuchhustenanfällen, Erbrechen, Scorbut, Blutdissolution etc. leicht ein, bedarf aber nur in exquisiten Fällen einer besonderen Behandlung. Die Entleerung des Blutes durch Incision ist selten indicirt. Meist reichen Fomentationen mit Bleiwasser aus, sonst kann man durch Seifenspiritus, Salmiaklösung, Arnica u. dgl. die Vertheilung beschleunigen.

Hyperämia palp.

Durch livide Färbung, teigige Geschwulst, injicirte Hautvenen und Schweregefühl der Lider characterisirt, kommt oft als begleitende Affection bei inneren Augenentzündungen, anhaltenden Insulten des Auges durch Weinen, Husten etc. und besonders bei Abdominalleiden vor. Sie weicht mit Nachlass des Grundleidens ohne directe Cur. Zur Nachkur aromatische Waschungen.

Blepharitis phlegmonosa.

Entzündung des Lidzellgewebes kommt am obern Lide gern in der Nähe des Orbitalrandes, am unteren in der Nähe des Thränensackes vor und hat entweder einen acuten oder einen chronischen Verlauf. Sie beginnt bald total, die Röthe ist erst schwach, wird aber schnell dunkel, sogar livide, die Falten verstreichen und eine bis baumnuss- und taubeneidicke, glänzende, heisse und schmerzhafte Geschwulst schliesst das Auge. Bald beginnt sie begrenzt und breitet sich erst allmählich über das ganze Lid aus. Die Bewegung des Lides ist sofort beschränkt und bald ganz aufgehoben. Das andere Lid und die Bindehaut participiren an der Entzündung, reichliches Secret setzt sich in Krusten an, die Thränen dringen zwischen den geschlossenen Lidern vor, Spannung und Schmerz belästigen den Patienten sehr, Mattigkeit, Appetitlosigkeit, Fieber mit Frostschauern treten hinzu.

Aetiologisch wirksam können alle Arten von Reiz sein: Contusionen, Insectenstiche, operative Eingriffe, durch scharfe Dämpfe und Schmutz verunreinigte Atmosphäre, kaustische Mittel, Phlegmone und Erysipelas der Nachbartheile u. s. f. Man beachte genau, ob nicht Leiden des Bulbus zum Grunde liegen, (*Conjunctivitis*, *Dacryocystitis*, *Choroiditis* u. dgl.) die bei bedeutender Geschwulst leicht übersehen werden können und eine besondere Behandlung erfordern.

Der gewöhnliche Ausgang ist in Eiterung, der oft bald eintritt; Zertheilung, Verhärtung, Brand sind seltner. Bei chronischem Verlaufe wird die Geschwulst welk, die Oberhaut schuppt sich ab, es entsteht *Ptosis*, die nicht immer von selbst schwindet, weil bei längerer Dauer der *m. levator* erschlafft und die *Cutis* nebst dem Zellgewebe hypertrophisch wird.

Businelli (*Arlt*) beschreibt drei Fälle ohne alle dyscras. Complication, wo ein oder beide Lider Sitz einer harten, speckähnlichen Infiltration wurden, die Lymphdrüsen nach dem Ohre zu waren consecutiv angeschwollen, Empfindlichkeit, Röthe, Temperaturerhöhung der Cutis über der infiltrirten Partie, reichliche Thränen, reissende Schmerzen, der Papillarkörper der Bindehaut deutlich entwickelt, der Uebergangstheil ödematös, keine Schleimsecretion, mässige Lichtscheu, geringe Conjunctivalinjection, Sehvermögen unversehrt. Wo bald Hülfe gesucht wurde, half Ung. spl. und einer., aa. ℥j mit Opii scr. *β* in der Umgegend applicirt, unterstützt von allgem. Bädern. Hartnäckig gewordene ältere Fälle wichen auf Kali jod. scr. j. pro dosi in wässeriger Lösung und auf Bepinselung mit Glycerin. ℥ij. Jod. pur. scrup. *β*, Kal. jodat. scr. j.

Cur: So lange auf Zertheilung zu hoffen ist, strenge Antiphlogose: örtliche, sogar allgemeine Blutentziehungen, Laxanzen, Kälte, Ung. einer., später Cataplasmata emollientia. Bei *Chemosis* der Bindehaut nützt Excision eines Stückes. Zur Beförderung der Zertheilung ist loses Ueberstreichen des Lides mit befeuchtetem Höllenstein oft dienlich (*Desmarres*). Beginnt die Zertheilung, so würden Emollientia die Erschlaffung und *Ptosis* begünstigen, weshalb man dann Adstringentia örtlich anwendet (*Aq. plumb.-Sol. Zinc. sulph. Aluminis etc.*).

Eiterung wird durch Cataplasma unterstützt, der *Abscess* nicht zu spät durch einen Querschnitt entleert, um die Narbe möglichst wenig sichtbar zu machen und um nicht möglicher Weise den m. orbicul. quer zu durchtrennen, und um Zerstörungen durch den Eiter vorzubeugen, nach gehöriger Reinigung mit Cataplasmen fortgefahren, bis alle Härten geschmolzen sind. Ist Grund zu der Besorgniss, man könne mit der Lancette den Bulbus verletzen, so schiebe man *Jäger*'s Hornplatte vorher unter das Lid.

Beginnender Brand wird durch Scarificationen, Blutegel und warme Fomente oft noch bekämpft, schreitet er vor, so sind Infus. Chamomill. und Arnicae. Dct. Chin. angezeigt, zerstört er, so muss der Hautverkürzung durch erschlaffende Mittel vorgebeugt werden.

Bleibt Infiltration des Zellgewebes und *Ptosis*, so greife man zu geistigen Tincturen (Spirit. Lavandulae, Rorismar., saponat., Aq. Menth. pip. u. dgl.). *Desmarres* empfiehlt fliegende Vesicatore mit Recht, um die Zertheilung zu beschleunigen.

Blepharitis erysipelatosa, *Lidrose.*

Entzündung der äusseren Lidhaut, gleichzeitig mit Gesichtsrose oder für sich, auf beiden Augen oder einem oder wechselnd,

besonders auf dem oberen Lide entstehend. Die Haut ist zuerst diffus hellroth, später dunkler, glänzend, die Querfalten verstreichen, die Geschwulst schliesst das Auge bald so, dass nur sehwer der Bulbus auf Blennorrhoe, mit der das Leiden wegen der gesteigerten Secretion Aehnlichkeit hat, untersucht werden kann. Fingerdruck macht die Röthe momentan verschwinden und hinterlässt einen Eindruck. Oedem, Blasen und Phlyctänen mit Bildung von Krusten, die, ohne Narben zu hinterlassen, abfallen, treten oft hinzu. Die Patienten klagen mehr über Spannung, Jucken, Stechen und Wärme, als Schmerz.

Von der idiopathischen Lidrose, die epidemisch und aus denselben Ursachen, wie die Phlegmone entsteht, unterscheidet man die sympathische, die auf Gemüthsaffecte, gastrische Störungen Conjunctivitis, Periorbitis und andere Localkrankheiten folgt. Gastricismen gesellen sich leicht hinzu.

Erfolgt die gewöhnliche Zertheilung unter Abschilferung der Haut nicht, so achte man auf die Complication mit *Bleph. phlegmonosa*, die allerdings selten, aber schlimmer als die primäre Phlegmone ist und sich durch matsche Erweichung und weitgreifende Zellgewebszerstörung von dieser unterscheidet (*Mackenzie*). Bei frühzeitiger Oeffnung entleert sich eine dünne, milchige Flüssigkeit (*Lawrence*). Ueberhaupt sei man vor Complicationen auf der Hut, Sclerose und kaltes Oedem des Zellgewebs sind hartnäckige, aber nicht die schlimmsten. Der Erguss des Eiters durch oft tiefgehende Fistelgänge in den Thränensack, die Nasenhöhle, das *antrum Highmori*, den hintern Theil der Schädelhöhle kann selbstredend die lästigsten Uebel und Tod herbeiführen (*Lawrence, Mackenzie, Benedict* u. A.). Ebenso kann Conjunctivitis mit heftiger und sich hervorquetschender *Chemosis* Folge sein und das Auge in grösste Gefahr bringen.

Cur: in einfachen Fällen das bekannte Verfahren gegen Rose: trockene Wärme, Emeticum, gelindes Laxanz oder Solvens. Locale Blutentleerungen werden selten nöthig werden. *Richard Dobson* und *Desmarres* empfehlen 10—15 Einstiche in das Lid, um Blut und Wasser zu entleeren, sodann lauwarme Wassercompressen. Hinterher Aq. saturnina, welches Mittel *Seitz* sofort anwenden will. Bei tiefer Eiterung sorge man nicht furchtsam für Oeffnung und Offenbleiben. Gegen *Sclerose* Ung. Hydr. cinr., Bepinselung mit Tra. Jodi, Einreibung von Ung. Kalii jodati, gegen kaltes Oedem Aromatica (Kräutersäcke mit Kampher u. dgl.). Sogenanntes *Pladaroma*, saekartiger Lidwulst, wird abgetragen in gewöhnlicher Weise.

Blepharadenitis ciliaris.

Entzündung der Haarzwiebeldrüsen, sehr häufig und wegen ihrer Folgezustände verschiedentlich definirt und benannt, sitzt mehr im oberen als im unteren Lidrande, meistens bilateral, selten total, springt gern von einer Stelle zur anderen über, wenigstens bezüglich des Intensitätsgrades und ist im Allgemeinen characterisirt durch Röthe, Geschwulst, Neigung zu punktförmiger Abscedirung im Lidrande und chronisch hartnäckigen Verlauf, der oft den kräftigsten Mitteln Trotz bietet. Meist erst im Bestehen der Entzündung setzt sich plastisches Exsudat in dem die Drüsen einhüllenden Zellgewebe ab, indurirt und gibt dem Lidrande eine selten gleichförmige, häufiger höckerigknotige Gestalt und Derbheit, die zu bleiben pflegt, wenn die Entzündung theilweise zurückgeht, und um so mehr sichtbar wird, jemehr stellenweise das

Zellgewebe zerstört und der Rand verschrumpft, eingezogen und wie zerfressen erscheint. Scrophulöse, arthritische, lepröse Dyscrasie soll zum Grunde liegen, wahrscheinlich ist sie wie bei Lupus eigenartiger Natur. — Anfänglich zeigen sich nur leichte Schüppchen um den Grund der einzelnen Wimpern, von stärkerer Secretion der sehr wenig Jucken verursachenden Haarzwiebeldrüsenentzündung herstammend, das Haar ringförmig umgebend und abgelöst nicht selten als Ringschüppchen auf demselben hängend zu sehen. Nach der Ablösung ist der Grund um die Wimper leicht excoriirt und sogar blutig, von sehr feinen Gefässen umgeben. In diesem Zustande kann bei oft unverhältnissmässig heftiger Störung des Gesichtsgebrauches die Entzündung lange Zeit beharren, bis Zertheilung eintritt oder innigere Betheiligung des Zellgewebes und der Palpebralbindehaut. Dieser Fortschritt deutet sich an durch intensivere Röthung und Schwellung der ganzen Lidkante und durch ein excoriirtes Dreieck, dessen Basis im äusseren Augenwinkel und dessen Spitze oft durch das erste Drittheil der obersten Hautfalte des unteren Lides verläuft. Die Ränder verkleben Nachts, Lichtscheu wird stärker. Die Augen ermüden beim Nahegebrauch sehr bald, der häufigere Lidschlag hilft nur momentan, die Heilung wird zweifelhaft und zieht sich jedenfalls in die Länge. Nun beginnt die Abscedirung, nicht in den Haarzwiebeldrüsen, sondern in dem sie einhüllenden Zellgewebe. Die Haarbälge bleiben intact, bis sie durch oft recidivirende Entzündung, Eiterung und Vernarbung ihrer Drüsen und des Nachbargewebes verdrängt, der ihnen zustehenden Ernährung beraubt werden, degeneriren, absterben und ausfallen. So entsteht *Trichiasis*, *Madarosis* und bei weiterer Absetzung plastischen, bald erhärtenden Exsudates *Tylosis*, Lidschwiele, im unteren Lide *Ectropium*. Der stärkeren Secretion der Schleimfollikel und Meibom'schen Drüsen gesellt sich Hyperämie der Lidbindehaut und Lidkrampf bei; auf die von Krusten befreiten wunden Stellen wirken die reichlicheren Thränen ätzend ein; hinter dem ectropischen und hypertrophischen unteren Lide angesammelt, lassen sie das Auge in Thränen schwimmend erscheinen. Die Thränenpunkte schliessen sich oder tauchen, nach Aussen gelagert, nicht mehr in den Thränensee, so dass die Thränen über die Wange abfliessen *(Epiphora)*. Weiterhin tritt *Tarsomalacie* und Knorpelverkrümmung, *Ectropium* und *Epidermoidaldegeneration* der Lidbindehaut hinzu. Nicht selten findet man Fistelgänge von den Geschwüren nach den oft obliterirten Meibom'schen Drüsen. In letzteren finden sich wohl hellgelbliche, hirsekorngrosse, steinige Concremente. Eine sehr üble Complication ist die oben angedeutete *Asthenopie*, die in verringerter, oft auch gesteigerter Erregbarkeit der Ciliarnerven ihren Grund hat und den Gebrauch blauer Brillengläser erfordert. Ursächlich ist unverkennbar, dass blonde Kinder mit sogenannter scrophulöser Diathese prädisponirt sind, Erwachsene mit *Tuberculose* und vielleicht *Syphilis*. Durch Rauch und Staub verunreinigte Atmosphäre, Feuerarbeiten, Exantheme u. d. werden ebenfalls beschuldigt. Die Ansicht *Beer*'s, dass Augencatarrh Veranlassung sein könne, ist jedenfalls irrig. Er kann allerdings vorausgehen und periodisch hinzutreten. Ebensowenig lässt sich *Begin*'s Ansicht, scharfes Sehen bei feinen Arbeiten verhalte sich ursächlich, als richtig erweisen. Nachtheilig muss es beim Bestande der Krankheit und gleichzeitiger *Ciliarirritation* jedenfalls sein.

Cur: je nach den Ursachen und dem Irritationsgrade einzurichten. Deshalb müssen nachtheilige Aussenverhältnisse beseitigt und entsprechende Mittel für das Allgemeinbefinden wo möglich beim Beginn des Leidens, da später die Heilung schwierig ist und dann stets Folgeübel

zurückbleiben verordnet werden: Reinlichkeit, frische Luft, Bäder, Clima-wechsel, auch die s. g. *Antiscrophulosa*. — Oertlich dienen *Adstringentia* (Zinc. sulph., Plumb. acet. in solut.-Cupr. sulph., Arg. nitr. c. Nitro in subst.), wenn Excorationen oder Granulationszustand der Lidbindehaut es erfordern. Vor der Application müssen Krusten und Schüppchen consequent und vorsichtig entfernt werden, zu welchem Behuf *Emollientia* und *Mucilaginosa* zu empfehlen sind, denen man um der Reizung gleichzeitig zu begegnen, *Narcotica* zusetzen darf. Solche *topica*, auch Nachts angewendet, nützen oft erst spät, aber sie nützen. So auch Blutegel, die *Desmarres* (T. I. p. 83. — *Gieseler*) bei Anschwellung der Augenlider empfahl, welche in einen Abcess überzugehen drohen. Durch ungesalzene Butter, Mandelöl, milde Salben unterstützt man diese Wirkung und gibt den Partien zugleich grössere Geschmeidigkeit. Ist der Reizzustand vollständig geschwunden und nur Infiltration zurück, so gehe man vorsichtig zu Reizmitteln über, um die Resorption zu bethätigen: *Sublimat.* (Rcp. 5), rother (Rep. 6) und weisser *Praecipitat*, nach jedesmaliger vorsichtiger Reinigung von Schuppen und Krusten und nach Bedarf mit Opium und bei torpidem Charakter zurückgebliebener ulcera mit einigen Gr. Camph. verbunden; abwechselnd mit der Anwendung des Höllensteinstiftes oder einer Lösung von 10 Gr. in einer Unze destillirten Wassers. Daneben Bepinselung mit Opiumtinctur. *Ruete* rühmt auch Cupr. acet. gr. IV — se. β auf Fett ʒij. und gibt an, durch frühzeitiges Ausziehen an ihren Wurzeln erkrankter Cilien könne dem Uebel Einhalt gethan werden. Auch die Bepinselung mit Tra. Opii vinosa wird von ihm als sehr dienlich hervorgehoben; ebenso ℞ Zinc. oxydat. ʒ ½ — Hydrarg. oxyd. rubr. gr. I—IV. Axung. porc. dr. ij. MDS. zwei Mal täglich aufzutragen. In verzweifelten Fällen hat Deuterojoduretum Hydrarg. gr. ½, auf dr. 2 Fett oft noch Besserung bewirkt. Ein in Spanien viel gepriesenes Volksmittel ist Waschen der Lider Tags über mit dem Mundspülwasser, bei dessen Gebrauch ich oft eclatanten Erfolg sehen musste. Wenn nach solcher Ablösung der Schorfe rothe oder weisse Präcipitatsalbe (gr. 1 auf dr. 1 Fett) aufgestrichen wird, ist der Erfolg jedenfalls garantirter, doch ist es bei veralteten schweren Formen armer Individuen üblich, überhaupt auf Curversuche zu verzichten.

Besteht *Tylosis* mit Fisteln in die Meibom'schen Drüsen hinein und mit Geschwürbildung, so ätze man mit einem spitzen Höllenstein, mache wöchentlich einige Male Scarificationen und kleine Einstiche. Sobald die Geschwüre rein sind, heilen sie leicht. Einwärts gekehrte Cilien werden extrahirt, gegen Geschwulst Ung. Hydrarg. einer., gegen Complicationen und Folgekrankheiten die zuständigen Mittel und Operationen.

Blepharadenitis Meibomiana.

Entzündung der Meibom'schen Drüsen, bei spontaner und primärer Entstehung meist nur einzelne Drüsen befallend, die dann roth und hirsekorngross hervorragen und deren Schläuche ebenfalls abwärts laufend sichtbar werden. Geht die Entzündung über alle Drüsen, so zeigt sich ein halbmondförmiger, rother Wulst, der der Innenfläche des Knorpels aufliegt. Dieses Auftreten ist sehr selten. Er geht in Zertheilung über oder infarcirt die Drüsen mit einem gelbkäsigen oder kalkartigen Contentum. Die complicative Form, besonders bei *Conjunctivitis*, ist dagegen häufig und zeigt sich durch das zu gelben Krusten am Lidrande erhärtende Secret an. Im Verlaufe kann

Abscedirung, Entstehung von Balggeschwülsten (nicht *Hordeolum*, vielleicht *Chalazion*), sogar von *Tarsomalacie* Folge sein. Verschwärungen sollen mit Chankern Aehnlichkeit haben *(Hasner)*.

Cur: schliesst sich der Behandlung der entzündeten Lidbindehaut an, im Beginn nutzen oft kalte oder Bleiwasser-Fomente, später warme, bei Uebergang in Verhärtung leichtes Betupfen mit Höllenstein.

Crusta lactea palpebrarum, *Lideczem*,

erscheint für sich oder gewöhnlicher mit Eczem der Gesichtshaut. Die kleinen, gelblich gefüllten Bläschen platzen, das Secret excoriirt die Nachbarschaft, es bilden sich Krusten und oft erscheint das ganze Lid als Geschwürfläche. Es kommt wie das Eczem vor und macht nur wegen möglicher Complication mit Entzündung der Liddrüsen, der Bindehaut und Hornhaut Vorsicht nöthig.

Cur: Reinlichkeit, erweichende Fomente und Waschungen, vielleicht weisser Praecipitat (Rcp. 7), innerlich leichte Abführung und Stiefmütterchenthee reichen meist aus. Bei *Scrophulosis* muss methodisch gegen dieselbe verfahren werden. Die Prognose ist wohl stets gut.

Oedema palp., *Wassererguss der Lider*,

stellt sich sehr leicht ein, besonders bei cachectischen, blonden, jugendlichen Personen, bald entzündlich, bald ohne alle Entzündungssymptome; das erstere ist heiss, gespannt, roth, schmerzhaft, das letztere kühl, blass, schmerzlos. Das Serum hat seines grossen Wasserreichthums wegen keine Organisationsfähigkeit und wird mit der Grundkrankheit stets schnell wieder resorbirt. Das Oberlid ist bei entzündlicher Ursache zumeist Sitz des Oedems, im Unterlide tritt es gern bei allgemeiner hydropischer Anlage auf, anfänglich vorübergehend in den Morgenstunden.

Cur: antiphlogistisch bei complicativer Entzündung, das asthenische Oedem erfordert trockene, aromatische Wärme, Waschungen mit Spirituosen u. dgl.

Furunculus, Carbunculus simplex und contagiosus (*s. Anthrax*).

Der Furunkel (Blutschwär), diese bekannte phlegmonöse Entzündung einer Hautdrüse in oder unter der Lederhaut, bewirkt an den Lidern heftige Geschwulst, Schmerz, Fieber und kann zur Verwechslung mit *Dacryocystitis* führen. — Gewöhnlich geht er in Eiterung über, die man zu unterstützen hat, um baldigst eröffnen zu können und dadurch Eitersenkung zu verhüten. Durch energische Anwendung der Kälte, durch festes Aufbinden von Charpiebäuschchen, die mehrere Male täglich in aq. saturn. getränkt werden müssen, kann man versuchen, das Zurückgehen zu bewerkstelligen.

Der Carbunkel am Auge ist wegen seiner grösseren Ausdehnung und seiner entschiedenen Neigung in Brand überzugehen und viel Substanz zu zerstören, noch gefährlicher. Dasselbe gilt in noch höherem Grade von dem Milzbrandcarbunkel, der durch Insecten, die auf milzbrandkrankem Vieh gesogen haben, bei Menschen entwickelt wird und ansteckend ist. *(Carron du Villards)*.

Neben energischer innerer Behandlung bei drohender Blutdissolution (durch aq. oxymur., Säuren u. dgl.) ist sofort örtlich einzuschreiten, um die Eiterung, Jauchebildung und Substanzzerstörung zu verhüten. Gelingt dies nicht durch strenge Antiphlogose, so muss incidirt und

cataplasmirt werden. Die Anwendung von Cauterien dürfte nur in verzweifelten Fällen indicirt sein, doch darf man nicht zögern, bei dem contagiösen *Anthrax* (auch *Pustula maligna* genannt) durch Aetzkali, Salz- oder Schwefels., *liq. Bellostii* oder butyr. *Antimonii* den Kern der Pustel und damit das *virus* zu vernichten.

Warzen, Epitheliome, Lupus, Krebsleiden, Muttermäler, erectile Gefässgeschwülste, Balggeschwülste und andere, der speciellen Chirurgie angehörige Uebel werden, wenn sie am Auge begegnen, in derselben Weise, nur mit der Modification und Behutsamkeit, welche der leicht zu verletzende Bulbus erheischt, behandelt. *Businelli* hat in eine bohnengrosse Telangiectasia bei einem 9 Monate alten Mädchen mit 4 Einstichen impfen lassen, es entstanden 2 gute Pusteln, doch war der Erfolg so unvollständig, dass später die Ligatur nothwendig wurde. Cauterisation, Ligatur, Compression u. dgl. Methoden sind in der Regel der Exstirpation nachzusetzen, von deren besonderer Ausführung im operat. Theile die Rede ist.

Primäre und secundäre Syphilis an den Lidern, im Allgemeinen selten und deshalb leicht verkannt, erfordert dieselbe Behandlungsweise, wie an anderen Körpertheilen, nur muss dieselbe mit der grössten Vorsicht ausgeführt werden.

III.

DIE BINDEHÄUTE (Conjunctivae).

Anat. physiol. Einleitung. Vom practischen Gesichtspunkte aus betrachten wir jede Bindehaut (*Conjunctiva palp. et bulb.*) als einen doppeltgefensterten Sack, dessen grösseres vorderes Fenster an beiden Lidrändern scharf aus der Cutis ausgeschnitten ist, während das hintere kleinere als liegendes Oval die Cornea frei lässt. Breitet man diesen Bindehautsack frei in der Fläche aus, indem man ihn seitlich spaltet, so kann er in Betracht der Dehnbarkeit seines Gewebes als ein Parallelogramm gemessen werden, das vom oberen zum unteren Lidrande über 2″, von einem Winkel zum andern über 1″ beträgt und das kleine Ovalfenster für die Cornea einschliesst, noch mit der Epithelialmembran der Cornea erfüllt, wenn das Auge vor der subtilen Präparation einige Zeit in warmem Wasser macerirt war. Behufs solcher Darstellung müssen die Buchten und Falten der Conj., zumal die Plica semilunaris, vom inneren bis fast zum äusseren Winkel vorlaufend, gespalten werden. Ihrer Natur nach ähnelt die Bindehaut mehr den mucösen als den serösen Häuten, bietet aber in ihren verschiedenen Partien selbst wieder so erhebliche Differenzen, dass diese Partien passend für sich beschrieben werden.

a) Die *Tarsalpartie*, die an die Rückseite der Knorpel durch ein kurzes, fettloses Bindegewebe befestigt ist und aus einer Papillar- und einer Epithelialschicht besteht. Die *Papillarschicht* wird gebildet aus zahlreichen Bündeln sensitiver Nerven (besonders vom *Ramus ophthalmicus n. trigemini* mittelst des *n. supra- et infratrochlearis*, des *n. lacrym.* und des *n. subraorbitalis*, doch

auch vom *ramus. maxill. sup. n. trigem.* mittelst des *n. subcutaneus malae* und des *n. infraorbitalis*), welche den hohen Grad von Empfindlichkeit dieser Conjunctivalpartie vermitteln, und aus einem dichten, aber sehr feinen Gefässnetz (der *art. angularis*, *temporalis* und *infraorbitalis* von der *carotis ext.* angehörig), durch welches die Haut eine leicht röthliche Färbung gewinnt. Nerven und Gefässe sind durch feinen Zellstoff miteinander zu Bündeln vereinigt, die man mit der Loupe besonders dann deutlich sehen kann, wenn man ein Lid ectropionirt erhält, bis die Feuchtigkeit verdunstet ist, und es zugleich im Lichtreflex genau fixirt. Irriger Weise hat man solche Bündel für Drüsen angesprochen, die aber der Tarsalpartie durchaus abgehen. Ueber den Papillarkörper zieht sich stets feuchtes Cylinderepithelium hin, während der Scleralpartie ein Pflasterepithelium aufliegt.

b) die *Umschlagspartie*, die den Grund der Bindehauttasche bildet und zu der die *plica semilunaris* und die *caruncula lacrymalis* gehören. Sie liegt ihrem reichlicheren Zellgewebe nur locker auf, bildet Buchten und Falten und unterscheidet sich von der Tarsalpartie wesentlich dadurch, dass sie keinen Papillarkörper, weniger, aber stärkere Gefässe enthält und deshalb blass erscheint, sehr wenig Nerven bekommt und sich deshalb sehr unempfindlich gegen eingedrungene fremde Körper verhält, ferner mit gewöhnlichen Schleimdrüsen (*Kölliker*) reichlich versehen ist; in dem Umschlag zählt man 8—10, weshalb dieser Theil von catarrhalischen Affectionen zuerst ergriffen wird und bei Erkrankungen hauptsächlich das blennorrhoische Secret hergibt. Diese Partie ist im Normalzustande blass und glatt, bei Catarrh heben sich die Schleimfollikel senfkorngross hervor.

c) Die *Scleralpartie*, ohne Papillen und ohne Schleimdrüsen, aber mit einem stark entwickelten Pflasterepithel versehen, liegt über den ganzen sichtbaren Theil der Sclera, innen und aussen c. 2‴, oben und unten c. $1^1/_2$‴ über die Muskelansätze hinaus, und mittelst ihres Zellgewebes, das sich nach hinten zu der fast fibrösen s. g. Bonnet'schen Kapsel zusammenlegt, und der ebenso durchsichtigen Tenon'schen Kapsel, peripherisch sehr locker und leicht verschiehlich, central, d. h. am Cornealrande sehr fest der Sclera auf. In dieser sehr dehnbaren Conj. selerae liegen im Normalzustande nur äusserst wenig Blutkörperchen führende Gefässe, wohl aber zahlreiche vasa serosa, die bei der geringsten Reizung der sofort heraustretenden Blutwelle ihre lumina weit machen und die Blutkörperchen, wie Sicherheitsbeamte, frei einpassiren und circuliren lassen. Die in der Norm sichtbaren Blutgefässe gehören theils dem subconjunctivalen Zellgewebe, zumeist aber der die Sclera einhüllenden Tenon'schen Kapsel und der Sclera selbst an. Die Arterien gehen von der Peripherie dichotomisch nach dem Limbus conj. corn., wo sie theils als vasa serosa in die Cornea eintreten, theils in die Tiefe sich senken, grösstentheils aber den leichtgewulsteten Conjunctivalring (*annulus conj.*) bilden helfen, der dem Circulus venosus entspricht und auch die Form eines liegenden Ovals hat. — Nach *Arlt*'s schönen Untersuchungen kann man die Aufheftungsstelle des Limbus conj. auf die Cornea, oben c. $^2/_3$‴, unten c. $^1/_2$‴, beiderseits c. $^1/_3$‴ über den Cornealrand vorspringend, so präpariren, dass die Depression, oben als breiterer, unten als schmälerer Meniscus unverkennbar ist. In diesem gefässreichen Limbus ist stets der Ausgangspunkt der oedematösen und phlegmonösen Chemosen durch Absetzung seröser oder faserstoffiger Exsudate wahrzunehmen, wie in ihm auch Vesikeln und Pusteln zuerst hervorbrechen.

Die *Carot. int.* gibt durch die *art. ophthalm.* der *art. tarsea sup. und inf.* ihr Blut, das bei Catarrh alsbald ein sehr feinmaschiges Gefässnetz bildet. Die Scleralconj. erhält ihr Blut aus den vorderen Ciliararterien (resp. den Muskelarterien, die in der Tiefe verlaufen und hauptsächlich bei Erkrankungen Anastomosen nach dem genannten Gefässnetze bilden. — Die Venen gehen zur *ven. ophthalm. sup.* und *inf.* —

Das Epithelialblatt der Cornea handeln wir mit der Cornea, die *Tenon*'sche Kapsel mit der Sclera ab. Die Bindehaut wie sie hier dargestellt ist, liegt als doppeltgelegte und doppeltgefensterte Membran (eingestülpt wie die serösen Organsäcke) zwischen Bulbus und der atmosphärischen Luft, vor der sie den

Bulbus unmittelbar abschliessen kann. Durch die *membr. nictitans*, der stärker entwickelten *plic. semilunar.*, geschieht dies bei Thieren ohne Lidschluss, d. h. ohne Verfinsterung des innern Auges, weshalb sie im Halbschlaf sehen. An dem *tars. sup.* und *inf.*, dem *ligament. palp. int.* und *ext.* und der *fascia tars. orbital.* festanliegend, vermittelt sie die Theilnahme der Lidbewegungen an den Bulbusbewegungen und trägt so mit der Tarsoorbitalfaseie indireet zum Gesichtsausdrueke wesentlich bei; dass die feste Adhärenz von Conj. und Cornea im Annulus zur Fixirung des Bulbus beitrage (*H. Meyer*), scheint irrig. Die vielgefaltete Umschlagspartie gibt dem Bulbus jede Bewegung frei und erhält dureh ihr Schleimdrüsenseeret die Innenfläche des Bindehautsackes geschmeidig und schlüpfrig, (während das Meibom'sche Lema zunächst nur das Epithelialblatt der Cornea einölt.) Wie von jeder mueösen Haut, wird von der Conj. unausgesetzt die verbrauchte oberste Epithelialschicht abgeworfen und findet sich als Epithelialdetritus in der untersuchten Augenfeuchtigkeit vor. Letztere hat ausser 99 pCt. Wasser 1 pCt. fester Bestandtheile, die aus Schleim und phosphors. Salzen (Detritus), salzs. Natron etc. (Thränendrüsenseeret) bestehen (*Vauquelin*).

Conjunctivitis simplex.

Einfache Entzündung der Bindehaut, durch mittelbare oder unmittelbare, mechanische oder chemische Reize hervorgerufen, durch graduell verschiedene Injection, besonders der Scleralbindehaut charakterisirt und häufig schon im ersten hyperämischen Stadium sich zertheilend. Es ist nicht unzweckmässig, den Primärzustand als Irritation oder blosse Hyperämie von der genuinen Entzündung zu unterscheiden, bei der ausser Störung in der Function auch Störung in der Ernährung sich geltend macht, mehr weniger durch erhöhte Wärme, Schwellung, Empfindlichkeit auszeichnet. Meist ist der Stoffumsatz nicht blos gesteigert, sondern auch mit wirklicher Gefahr für die Wiederkehr der Integrität des Organs verbunden. Die Anastomosirung der ausgedehnten Gefässe kann so dick werden, dass die Röthe als gleichmässige erscheint. Wird der Reiz, gewöhnlich ein eingedrungener fremder Körper, bald entfernt, so hört die Hyperämie oft sofort auf. Bei dauernder Reizung vermehrt sich die schleimige Secretion, es kann sogar Oedem (*Chemosis*), *Taraxis* und Bluterguss in die Bindehaut folgen. Das Gefühl nach Entfernung des fremden Körpers, als wäre derselbe noch im Auge, rührt von dem Reizzustande der verletzten Bindehaut her.

Von der durch unmittelbare Reize hervorgerufenen primären *Conj. simpl.*, welche mehr in dem superficiellen Gefässstratum verläuft, unterscheidet man die secundäre, welche sich zu fast jeder anderen Entzündung am Auge gesellt und besonders in der dem Bulbus näheren und verwandteren Scleralbindehaut sitzt. Die Gefässe kommen von den Muskel-Insertionen her und verlaufen spiral und dichotomisch bis in den *Limbus conj.*, wo sie sich kranzartig um die Hornhaut legen und oft als bleibender, jedenfalls leicht recidivirender Gefässsaum sich entwickeln. Die *Conj.* lässt sich über diesen Gefässen verschieben.

Diese *Conj. simpl. secundaria* gesellt sich zu dem *Retinalerethismus*, der auf übermässiges Sehen bei übler Beleuchtung, auf die Gewöhnung an den Lichteinfluss nach Staaroperationen u. s. w. folgt, activ hinzu. Bei partieller *Choroiditis* (z. B. nach Dislocation des Staares) entspricht die Injection der Bindehaut stets der entzündeten Partie der *Choroidea*. Die Injection liegt in solchem Falle nicht in der *Sclera*, wie man früher glaubte, und würde auch, wenn sie in ihr läge, wegen der Mächtigkeit der Tenon'schen Kapseln kaum sichtbar sein. (*Hasner.*)

Passiv zeigt sich diese *Conj. simpl. secundaria* als conjunctivaler Gefässkranz bei *Iritis*, *Kyklitis*, *Keratitis*, als secundäre Hyperämie bei Exanthemen der äusseren Haut und der Hornhaut, besonders aber bei

Circulationsstörungen in der *Choroidea* durch Exsudate in oder an derselben. Die geschlängelten Gefässe, gern als abdominelle bezeichnet, haben meistens nur den Werth einer Collateralcirculation an der Oberfläche des Auges und laufen nur bis zum Cornealrande. Die subject. Symptome beschränken sich auf das Gefühl erhöhter Wärme und Trockenheit; Lichtscheu und Störung der Sehkraft ist fast stets Symptom der Complicationen.

Cur: Die Heilung erfolgt meist auf die Entfernung der veranlassenden Reize ohne weiteres Zuthun, doch thut man gut, bei Verletzung kalte Fomente zur Abwehr eines höheren Entzündungsgrades anzuwenden.

Conjunctivitis exanthematica.

Bindehautentzündung als Nebensymptom acuter Exantheme hat keinen specifischen Charakter und wird nur der Uebersichtlichkeit halber von der *Conj. simpl.* getrennt abgehandelt. *Seitz* verwirft mit Fug und Recht die Behauptung von *Desmarres*, diese *Conj. exanthem*, sei identisch mit der *granulosa* (s. *trachomatosa*), da sich die häufigen Granulationen nur zufällig gleichzeitig finden. Ebenso falsch ist es, Bindehautentzündungen, die nach dem Verlauf acuter Exantheme auftreten, hieher zu rechnen, indem sie nur Aeusserung der nach Exanthemen so oft ausbrechenden *Scrophulosis* sind, also mit der *Conj. lymphatica* zusammenfallen.

Erysipelas soll nach *Mackenzie* und *Middlemore* eine Erhebung mit gelblich rothen Bläschen am Cornealrande hervorrufen. Diese Erhebung stellt sich als *Chemosis serosa* dar.

Morbilli und *Scarlatina* erregen neben Catarrh und anginösen Beschwerden meist nur eine vorübergehende Hyperämie, doch kommt es bei Vernachlässigung auch zur Entzündung mit heftigen Reflexsymptomen und jener Retinalirritation, die gern als eine Art s. g. *Amblyopie* zurückbleibt. Verläuft das Exanthem normal, so ist die *Conjunctivitis* ohne Erheblichkeit.

Die Cur beschränkt sich auf Verdunkelung, örtliches Reinhalten und — Behandlung der durch Nachlässigkeit verschuldeten Folgeübel.

Variola hat oft, besonders vor Beginn ihrer Involutionsperiode Blindheit veranlasst, doch ist der Beweis, dass die Pusteln im Auge Pocken waren, dadurch, dass aus ihnen mit Erfolg geimpft wurde, meines Wissens noch nicht geführt. Die entstehenden Pusteln in der *Conj. sclerae* machen zwar Geschwüre, welche aber ohne bleibenden Nachtheil heilen. (*Andreae*). *Baumgärtner* will eine Varicella auf der Hornhaut deutlich und mit nachbleibender Trübung beobachtet haben. Uebrigens siehe *Keratitis*.

Conjunctivitis catarrhalis, *Bindehautcatarrh.*

Oberflächliche, bei gesunden und vorsichtigen Individuen gelinde verlaufende Entzündung der Bindehaut, besonders des Lides, durch Röthe, Lockerung, Geschwulst und das sogen. catarrhalische Secret charakterisirt und meistentheils in den Schleimfollikeln beginnend [1]). Die Röthe ist graduell und nach dem Sitze verschieden, punkt-, netzförmig und ganz dicht, so dass die weisse Scleralfläche nicht mehr hindurchgesehen werden kann. In den meisten Fällen kann man sich durch Verschieben der *Conj.* leicht überzeugen, dass die Injection nur in der

[1]) *Hasner* führt den Augencatarrh deshalb als Follicularentzündung der Bindehaut auf.

Conj. sitzt und dass nur die oberflächlichen Gefässe bewegt werden, Gelockert und wulstig ist die *Conj.* besonders in der halbmondförmigen und der Uebergangsfalte und entspricht stets dem Grade der Hyperämie. Das qualitativ und bald auch quantitativ veränderte Follikelsecret ist lichtgrau oder graugelb, flockig oder durch den Lidschlag in Fäden geschlagen; in den Winkeln und an den Cilien erhärtet es zu gelblichen, brüchigen, fettig anzufühlenden Krusten, die besonders während des Schlafes das Auge verkleben. Durch steten Abfluss kann es die Lidränder, ohne ätzend zu sein, excoriiren. Es enthält nicht blos zerstörte Epithelien (wie die Thränen), sondern auch unzerstörte und entwickelte (als runde, einkörnige Zellen) und Fettkugeln. Die stets implicirten Follikel erscheinen als sehr feine hellgelblich infiltrirte oder dunkel geröthete Bläschen und Punkte, besonders an den Uebergangsfalten und sind meist nur kurze Zeit sichtbar. Unter dem Oberlide erheben sich, von netzartiger Injection umgeben, kleine isolirte Bläschen und Entzündungsheerde, die abscediren und in Geschwürchen übergehen können. *Krause* jun. gibt an, dass sich um die Schleimdrüsen in der Umschlagspartie vereinzelte, weitmaschige Gefässnetze ausbildeten, wobei oft mehrere Acini von einem Gefässnetze zugleich umsponnen würden. Secundär erkranken die Meibom'schen Drüsen oft, was aus der Absetzung der Fettkugeln schon bewiesen wird, nicht primär. Auf der *Conj. sclerae* kommt es meist nur zur stärkeren Hyperämie. Die Cornea trübt sich höchstens in der Peripherie, doch zeigen sich nicht selten bei längerer Dauer des Catarrhs Erosionsfacetten, die mit dem Rückgange des Catarrhs von selbst ohne Spur verschwinden.

Subjective Symptome sind das Gefühl von Druck und Brennen, mechanisch durch die Gefässerweiterung herbeigeführt (*Jüngken*), aber nicht charakteristisch; ebenso Schwere der Lider, Trockenheit, Thränenschiessen und Lichtscheu als Reflexwirkung. Trübes und farbiges Sehen rührt meist von Schleimschichten auf der Cornea, seltner von den Facetten her, da der Lidschlag es verringert. Die Exacerbation mit Beginn der Dunkelheit ist nicht selten, es tritt das Gefühl ein, als befände sich feiner Sand im Auge. Ebenso erhöhen starke Mahlzeiten *(Beer)* und künstliches Licht *(Arlt)* die Empfindlichkeit.

Der Catarrh erscheint für sich oder mit anderen Schleimhautleiden gleichzeitig bei beiden Geschlechtern, jeder Constitution, in jedem Alter, fast stets auf beiden Augen, zu jeder Jahreszeit, besonders leicht nach plötzlich unterdrückter Transpiration und in unreinen Räumen, oft wie epidemisch und contagiös, ohne dass künstliche Impfungen Erfolg hätten. *(Arlt.)*

Zu den Complicationen gehören die Pusteln und Geschwüre, die an der Cornea zu der Bezeichnung *Ophthalmia catarrh. pustul.* verführten, das Triefauge, *Lippitudo*, wenn die Krankheit Monate auf der Lidbindehaut fortbesteht, die Lockerung, Erweichung und Abstossung (Facettenbildung) im Cornealepithelium, blutige und seröse Ergüsse in oder unter der Bindehaut und Oedem der Lider.

In einfacher Form verläuft der Catarrh günstig in 8—14 Tagen und zertheilt sich vollständig. Uebler schon ist es, wenn die Relaxation des Gewebes und Gefässerweiterung und fortwährende Secretion zurückbleiben; auf langwierige Formen stellt sich *Phimosis*, bei Vernachlässigung s. g. *Amblyopie* (Cfr. Anesthesia cil.), *Keratitis*, *Kyklitis* und besonders leicht *Iritis* ein.

Cur: im Zustande der Reizung sind besonders alle Schädlichkeiten zu entfernen, zu denen übrigens der vorsichtige Gebrauch der freien Luft

nieht gehört. Rauchige und staubige Räume müssen vermieden werden, Regen und Wind contraindiciren das Verlassen des Hauses. — Stellte sich frühzeitig Oedem ein, so ist trockene Wärme günstig, aromatische Kissen, warme Tuchbedeckung. Ist Catarrh der Luftröhre gleichzeitig vorhanden, so nützt mässige Diaphorese. Verstopfung muss vorgebeugt werden. Oft ist ein Brechmittel oder *Pulv. Doweri* dienlich. Gegen Lichtscheu u. d. Einreibung von Ung. cin. mit Belladonna in die Stirn und Schläfe und ein einfacher Papierschirm. — Nach begonnenem Rückgange, wenn die Theile schlaff sind, Augentropfwässer aus Arg. nitr. (Rcp. 12) oder Sublimat (Rcp. 13), nur nicht zur Zeit der Exacerbationen. Hinterbleibt ein Lockerungszustand und exeoriirende Secretion, so müssen stärkere Adstringentien angewandt werden (Rcp. 14). Werden Wässer nicht vertragen, so gibt man die Mittel in Salbenform (Rep. 15 und 16). Gegen zurückbleibende Empfindlichkeit *Fischer's* Salbe: Morph. acet. gr. 1 auf Ung. rosat, ʒij zur Bestreichung der Lider, Bähungen mit verdünnter Aq. lauroceras, gegen Trockenheit Bestreichen der Lider mit reinem Speichel oder Abends mit etwas Mandelöl. Steigert sich der Catarrh zur *Blennorrhoea*, so ist fast stets die Einwirkung äusserer Schädlichkeit Ursache, wofür auch das Schwinden der Blennorrhoe bei Vermeiden der Vernachlässigung spricht. — Bei Fortdauer der Vernachlässigung wird der Catarrh chronisch, so auch, wenn Chalazien und andere Geschwülste nach Innen wirken, oder wenn die Gl. Meib. atropisch sind. Die *Conj.* verliert im Verlauf ihren Glanz und wird hypertrophisch bis zur leichten Ectropionirung des Lides und Erosion der Winkel. — Die Heilung ist meist schwierig und weicht oft nur durch Klimawechsel. Die erste Indication ist Abhaltung jedes Reizes, Reinigung von den Krusten durch Theedämpfe, Betupfen mit feuchtwarmen Schwämmen, Bestreichen mit süssen Oelen, cold cream (Spermaeet. pts. 4. Cer, alb. pts. 2, Ol. Amygd. pts. 16, Aq. Ros. pts. 12). Collyr. adstr., dann Lap. divin. gr. XVIII, Aq. dest. ʒ IV, Tinct anodyn. ʒj, Acet. Litharg. gtts. IV oder Alum. erud. gr. ij in Aq. Ros. ʒj. Verträgt das Auge keine Flüssigkeit, so sind die Salben mit fl. Zinc., rothem und weissem Präcipitat am Platze. In Einzelfällen wirkt ein Solut von Jodkali gr. 2 in Aq. dest. ʒiij günstig, in anderen Augendouche, in anderen trockene aromatische Wärme.

Conjunctivitis trachomatosa, *Trachom.*

Trachom ist eine unter graduell verschiedener Entzündung und in Form von Bläschen oder Wärzchen verlaufende Auflagerung und Einlagerung eines flüssigen, später gallertartigen, organisirungsfähigen Exsudates unter das Epithelium und in das Parenchym der Palpebralconjunctiva. Knorpel und Zellstoffe können bei ausgebildeten Formen mit in Anspruch genommen und in den späteren Schrumpfungsprocess mit hineingezogen werden. Die baldige Zertheilung ist selten, der chronische Verlauf wird durch Nachschübe, die auf constitutioneller Grundlage beruhen, unterstützt. Die Krankheit setzt wenig oder gar kein Secret, das überhaupt unwesentlich ist, und muss als nicht ansteckend bezeichnet werden. Man unterscheidet drei Stadien:

1) Die Auflagerung. Ein mehr flüssiges Exsudat setzt sich unter dem Epithel und in den oberen Schichten des Schleimhautgewebes, besonders am Tarsaltheile des untern Lides ab; es entstehen mohnkorngrosse, graugelbliche, glatte, oft durchsichtige Körnchen, allmählich und einzeln, so dass der Grund nur wenig schlaffer und entfärbt, selten injicirt erscheint und die Patienten selbst von dem Leiden keine Wahr-

nehmung haben, oder in grösserer Ausbreitung und unter stärkerer Entzündung, so dass die ganze Bindehaut gelockert, rauh und schmutzig roth erscheint, die Lider wenig geschwollen und in der Bewegung, besonders nach dem Schlafe, behindert sind, das Auge empfindlicher ist, leicht ermüdet und dem Patienten das Gefühl eines eingedrungenen fremden Körpers gibt. Mit der Loupe erkennt man sogar Ecchymosen und nach den Körnern vorlaufende Gefässe in dem gering hypertrophischen Papillarkörper. Etwas vermehrte und veränderte Secretion pflegt sich ebenfalls einzustellen, eine sichere differentielle Diagnose ist bis zu dieser Ausbildungsstufe indess noch nicht möglich, da ganz ähnliche (seröse) Exsudate bei Catarrh und Blennorrhöen vorkommen können. Wenn in diesem Zustand die Geschwulst die Ränder auch etwas vom Bulbus abdrängt, so dass die oft reichlicheren Thränen weniger gut abfliessen und das Auge wie in Thränen schwimmend erscheint, so ist doch noch vollkommene Resorption möglich.

2) Die Einlagerung. Ein consistenteres Exsudat lagert sich unter stärkerer entzündlicher Reaction in den tieferen Schichten der Lidbindehaut ein, besonders in den Uebergangsfalten, wo ausserdem geringerer Bulbusdruck der Exsudation freieren Spielraum gewährt. Die Körner liegen einzeln, gruppweise oder bilden eine mehr gleichmässige filzige Aufwulstung, an denen der Knorpel participirt. Das Secret unterscheidet sich von dem Blennorrhoischen durch seine wasserklare Beschaffenheit; zu Zeiten ist es mit gelblichen Flocken durchsetzt Bei Blennorrhoe ist das Secret consistenter, die Geschwulst überhaupt ist stärker, das Exsudat tiefer eingebettet, der Verlauf im Allgemeinen ein durchaus anderer. Das Exsudat des Trachoms in diesem Stadium besteht aus geschwänzten und runden, granulirten Zellen (*Hasner*). Dabei organisirt es sich nunmehr weniger vollständig, bald weich bleibend, bald mehr erhärtend, bald gleichmässig verbreitet, bald stellenweise rapidere Fortschritte machend. Diesem letzteren Umstande der ungleichmässigen Entwicklung ist der Fortbestand der Schleimsecretion zuzuschreiben, indess ganze Partien schon die Metamorphose in zellstofflges Narbengewebe begonnen haben. Diese Narbenwirkung kann so bedeutend sein, dass nicht bloss die Uebergangsfalten verstreichen, sondern dass in Einzelfällen die taschenartige Tiefe zwischen der Bulbus- und Palpebralconjunctiva gänzlich verschrumpt, zu existiren aufhört und die Conjunctiva vom Tarsalrande sich direct auf den Bulbus überschlägt. Dieses *Symblepharon posticum* darf nicht wie durch Zusammenwachsen beider Conjunctiven entstanden betrachtet werden.

Auf diesem Höhepunkt steht die Krankheit oft lange; neben geschwellten, hyperämischen Partien, deren normale Functionäusserung unheilbar verloren ist, befinden sich relativ gesunde, die von Nachschüben heimgesucht werden. Bereits ist aber die Untersuchung schwer, indem das narbige, verdickte Lid kaum noch umgestülpt werden kann. Nun gesellt sich gern *Keratitis pannosa* hinzu, allmählich schleichend oder unter stürmischer Inflammation, sich anzeigend durch Trübung der Epithelialschicht in der Cornea, in welche kleine Gefässe von der *Conj. sclerae* vorlaufen, wie oft beobachtet werden kann, oder auch Zweige der vorderen Ciliargefässe (*Arlt*). Grauliche Exsudate geben der Cornea ein griesiges Ansehen. (*Pannus tenuis*), oder deutliche Gefässe verästeln sich in der degenerirten oberen Schicht, die fleischroth erscheint und bald fast alle Durchsichtigkeit verliert (*P. vasculosus s. carnosus*).

Arlt hat diesen *P. trachomatosus* keineswegs als Folgezustand, sondern und mit bestem Rechte als Theilerscheinung des Trachomes zuerst

bezeichnet und schreibt beiden Uebeln dieselbe Grundursache und dieselbe nur durch die Beschaffenheit des Gewebes alienirte Entstehung zu.

Zu den Symptomen dieses Stadiums gehören ausserdem sehnige Punkte und Streifen, die besonders am obern Lide gern der Richtung des Knorpels folgen *(Arlt)*, während die Uebergangsfalte, wenn sie nicht verzehrt ist, als glattes, fibroides Gewebe erscheint. Natürlich, dass bei solcher Metamorphose die Bindehäute und *Meibom*'schen Drüsen auch aufhören, zu der Augenfeuchtigkeit ihren Tribut herzugeben; die Thränen fliessen über den mattglänzenden, rauhen Bulbus und es entsteht der Zustand, der als totaler *Xerophthalmus* beschrieben wird und fast nur auf Trachom folgt. Andere Folgen sind *Trichiasis* und *Distichiasis, Entropium* und *Tylosis, Blepharophimosis etc.*

3) Der Rückbildung; als Endstadium darf sie nur als nach dem ersten möglich zugegeben werden und charakterisirt sich durch Erweichung, Abflachung und Resorption der Granulation. Von dem Grade und der Dauer hängt es ab, ob die Bindehaut aus einem nun folgenden Zustande der Auflockerung in ganz normalen zurückkehren kann. Meist hinterbleibt ein sehniger Glanz in der Oberfläche der mehr weniger verkürzten *Conjunctiva.* — *Hasner* macht auf die *Ruete*'sche Bemerkung mit Recht aufmerksam, dass alle Bindehautentzündungen mit Neigung zu Granulation die Schleimdrüsen mehr weniger verschonten und hauptsächlich im Papillarkörper Platz griffen.

Businelli hält den trachomatösen Process in einem tieferen Leiden der Constitution der Individuen für begründet, die meist blass, mager und frühzeitig gealtert aussahen oder aber ein aufgedunsenes, torpides Ansehen darboten.

Die Lehre von den ursächlichen Bedingungen zur Entstehung und Entwicklung des Tr. ist indess noch sehr dunkel. *Arlt* bezeichnet die scrophulöse Diathese wohl mit Recht als Grundursache, dann war aber, wenn auch mancher Patient tuberculös starb, bei vielen anderen nur das Tr. Aeusserung der Scrophulose. Vielleicht darf wie bei Lupus eine lupöse, bei Tr. eine eigenthümliche trachomatöse Diathese statuirt werden. Unreine, feuchte Luft, Armuth waren oft im Spiele, aber die begüterte Classe besitzt keine Immunität. Die kräftigen Jahre scheinen zu prädisponiren, Menstruationsanomalien und das climacterische Alter haben oft ohne Zweifel Einfluss. Erblichkeit und Contagiosität lässt sich nicht zur Evidenz darthun oder läugnen. — *Arlt*[1]) ist geneigt, die Stelle im Celsus[2]) über *Asperitudo* als Lehre unseres *Trachoma* in nuce zu verstehen. — *Pilz* charakterisirt das Tr. also: „Gelatinöse Exsudate in der Bindehaut constituiren das Tr. Diese Exsudation beschränkt sich entweder bloss auf den Uebergangstheil der Bindehaut, die hieraus sich entwickelnden Körnchen repräsentiren sich vorwaltend als graue, blassgelbe, hirse- bis senfkorngrosse, durchscheinende, allmählich undurchsichtig werdende, zu einem kleinen pigmentirten Knötchen zusammenschrumpfende Granulationen und bilden die eine Reihe von Erkrankungsfällen, welche entweder ganz schleichend oder mit congestiven Erscheinungen auftreten können, — oder es dehnt sich die Exsudation auch auf den Knorpeltheil der Bindehaut und die Hornhaut aus und alsdann complicirt sich der trachomatöse Process mit der Ablagerung organisationsfähigen Blastems, weist die vorwaltende Tendenz in Schrumpfung nach und stellt eine

[1]) *Arlt.* S. 137.
[2]) De re medica L. VI.

zweite Reihe von Trachomen vor, welche mit reactiven Erscheinungen einhergehen, mehr oder weniger alle jene Nachkrankheiten in ihrem Gefolge haben, welche von der partiellen oder totalen Schrumpfung des organisationsfähigen Blastems und der Verhornung der gallertartigen Exsudation herzuleiten sind, als *Trichiasis*, *Entropium*, schnigen *Pannus*, *Xerophthalmus* und *Symblepharon posterius*.“ — *Businelli* reiht, um Folgezustände nicht als selbstständige Leiden aufzustellen, *Pannus*, *Trichiasis*, *Xerophthalmus* und *Symblepharon posterius* in einer Rubrik mit *Trachom* ein und sagt, dass er in frischen Fällen und bei Nachschüben nie das eigenthümliche in Form von lichten, runden, tiefliegenden, halbdurchscheinenden Körnern abgelagerte, sulzige Exsudat in und unter der Bindehaut vermisst habe. Die ähnlichen Exsudatkörner bei Catarrh und Blennorrhoe von chronischem Verlaufe liegen stets oberflächlicher. — *Wedl*, der abgetragene Trachomkörner untersuchte, fand, dass sie grösstentheils aus einem Stroma von Bindegewebsfasern bestanden, die bei Behandlung mit Essigsäure aufquollen und einen deutlichen Kern erkennen liessen. In diesem Bindegewebslager war eine Masse von Körnern eingebettet, durchzogen von einigen capillären Gefässen, die blutleer waren. Zugleich sah man eine Unzahl verschieden gestalteter Epithelialzellen, theils mit, theils ohne Kern, welche als Ueberzug der *Conj.* von der wuchernden Bindegewebssubstanz emporgehoben wurde.

Die Prognose ist unter allen Umständen eine ungünstige, da man bei gelungener Rückbildung nie vor Nachschüben oder Pannusbildung sicher ist —

Cur: zugleich allgemein und örtlich. Unter Berücksichtigung der äusseren Einflüsse sind Luftveränderung, Aufheiterung des Gemüthes und angemessene Mittel gegen die Allgemeinkrankheit erforderlich. *Gulz*, der auch eine trachomatöse Dyskrasie aufstellt, empfiehlt bei acutem Auftreten Antiphlogosis, bei chronischem günstige Aussenverhältnisse des Patienten, beschränkten Gebrauch der Augen und je nach der scorbutischen, scrophulösen, tuberculösen, gichtischen Disposition — Säuren, Leberthran, Antimonialpräparate (mit Ausschluss des Brechweinsteins), Jodwasser, Bäder. Waschungen und passende Mineralwasser *(Seitz)*. Die örtliche Behandlung ist verschieden nach dem Grade und dem Stadium. Die Entzündlichkeit durch leichte Purganzen und Calomel, Ung. cin. c. Bellad. oder Hyose. in die Stirn; vielleicht örtliche, wohl im Allgemeinen auch Blutentziehung. Kalte Aufschläge nützen nur in seltenen Fällen, gegen heftigen Supraorbitalschmerz Opium in Salbenform oder örtliche Anwendung von Anaestheticis *(Wutzer)*. Gegen Auflockerung Adstringentia (Plumb. acet. Alaun in solut.), zur Resorption bedient man sich am passendsten des Nitras argent. in sol. unter gleichzeitiger Anwendung in Substanz, doch nur jeden zweiten oder dritten Tag und abgeschwächt durch Zusammenschmelzung mit Kali nitric. dep. — Auch Cupr. sulph. kann man zu letzterem Zweck dem reinen Höllenstein vorziehen, da es milder wirkt und weniger durch das Aetzmittel zerstört, als nur gelinde gereizt werden soll. Das Cupr. sulph. wird täglich einmal vorsichtig applicirt und hinterher die Bindehaut mit Leinwand abgetrocknet, um weniger zu ätzen, als durch einen gewissen Grad von Reizung schnellere Resorption der Exsudate einzuleiten. Bedient man sich des reinen Höllensteins, so versäume man nicht, um etwa zurückgebliebene kleine Partikel zu entfernen und die Wirkung auf die *Cornea* zu beseitigen, hinterher kaltes Wasser aufzuspritzen oder mildes Oel aufzupinseln. Statt dieses Mittels oder abwechselnd mit ihm kann man eine Salbe aus weissem Präcipitat (gr. 3—4 auf une. 1 Adip. suill.) mit

einem Malerpinsel einstreichen und auch linsengross in das äussere Lid einreiben lassen. In Stirn und Schläfe lässt *Arlt* bei Tr. und bei Conjunctivitis scrophul. eine Salbe aus 6 Gr. weissen Präcipitats, 6—10 Gr. Extr. Belladonn. und 1 Dr. Fett bohnengross einreiben, um nicht bloss die Reflexerscheinungen zu mässigen, sondern auch um die Geschwüre zu reinigen und das Exsudat rascher zur Aufsaugung zu bringen. — Das Einstreuen von Calomel oder Pulv. Baldingeri (Crem. tart. Bol. und Sacch. pts. aequal.), ebenso Scarificationen empfehlen sich nur bei der torpiden Form und stark entwickelten Körnern. Letztere kann man im Tarsaltheile leicht mit der Staarnadel ausheben, in der Uebergangsfalte, wo die Conj. locker aufliegt, ist es besser, sie von Tag zu Tag mit der Scheere tief heraus fortzunehmen. Der Erfolg solcher Excisionen ist auch schon wegen der Blutung meisthin ein sehr bald günstiger. Ebenso verdient *Piringers* Versuch, die Exsudate durch Einimpfung blennorrhoischen Secrets zum Rückgange zu bringen, nur sehr vorsichtige Nachfolge und ist nur da allenfalls zulässig, wo der Pannus scroph. selbst gefährliche Mittel nicht mehr zu scheuen zwingt.

Alle Folgeübel (siehe diese) werden nach entsprechenden Indicationen behandelt.

Conjunctivitis lymphatica, *Pustularophthalmie.*

Exanthematische Entzündung der Bindehaut, wegen ihres häufigen Vorkommens bei scrophulösen Kindern *Conj. scrophulosa* genannt (*Arlt*), kommt ausserdem bei lymphatischen Subjecten, dysmenorrhoischen Mädchen, selten bei kräftigen Individuen vor und verläuft oft mit der analogen *Keratitis pustulosa* gleichzeitig als Krankheitseinheit. Der Sitz ist sehr selten in der Palpebralconjunctiva, in der der Sclera am liebsten in der Nachbargegend der Cornea, um welche herum das Exanthem oft rosenkranzartig erscheint. Das Entstehen ist meist folgendes. Zuerst zeigte sich eine circumscripte, dichte Gefässinjection, höchstens linsengross, in deren Centrum meistens schnell plastisches Exsudat wahrzunehmen, das bald einer Pustel, bald einem Knötchen ähnlich ist und nach dem hin eine Gefässverzweigung von dreieckiger Form, mit der Basis der Orbita zugekehrt, früher oder später sich ausbildet. Dichte Gefässnetze, die bei dieser Form oft beobachtet werden, gehören wohl stets nicht dem Leiden selbst, sondern complicativem Augencatarrh an. Entwickeln sich mehrere Pusteln gleichzeitig, so erscheint die ganze Bindehaut entzündet, bei einer einzigen stellt sich das Uebel als ein partielles dar und liegt dann gern in der Richtung der vordern Ciliararterien und der *m. rect. ext.* oder *intern. (Desmarres).* Liegt das Exsudat sehr oberflächlich, so entleert es sich bald mit Hinterlassung seichter, meist unreinlicher Geschwürchen nach Aussen; liegt es tiefer, so ist auch das Geschwür tiefer und hartnäckiger. Wird es gleichmässig über die *Cornea* hinaus deponirt, so bricht es nicht so leicht aus und gibt mehr zu dem *Pannus scroph.* Veranlassung. Aehnlich dieser Form ist die Deposition in Meniscusform meist auf der abhängigsten Stelle des *Annulus conj.*, schmutziggelb und gewulstet und reich an kleinen Gefässen, die in den Scleralkranz verlaufen. Die Gefässe liegen ebenfalls bald sehr oberflächlich, so dass sie mit der *Conjunctiva* verschieblich sind, bald liegen sie fest und tief in der Tenon'schen Kapsel. In der Lidbindehaut entwickeln sie sich nur bei längerem, intensivem Bestande stärker und exsudiren hier noch seltener. Wird das Exsudat frühzeitig (als s. g. *Phlyctäne*) resorbirt, so bleibt keine Spur, aber Neigung zu Recidiven. Sehr häufig gehen die Exsudatbläschen und Knötchen aber auch in Eite

und Ulceration über, sondern wirklichen Eiter mit punktförmig erscheinendem Fett ab und sind, wenn der Grund speckig wird, meist von grosser Hartnäckigkeit. Diese Form geht gern über den Scleralfalz hinaus und führt nicht so selten zu leichtem *Pterygium*. Sie kommt bei der *Keratitis* besonders zur Sprache. Selten wird nur ein Auge befallen, oft wechselt das Uebel den Sitz oder verschwindet während eines analogen Leidens am Körper für eine Zeitlang gänzlich, die Reflexsymptome[1]) Lichtscheu, Lidkrampf, Thränenschiessen unter stechendem Schmerzgefühl sind von dem Grade des *Erethismus*, nicht von dem Sitze und der Ausdehnung des Uebels abhängig und zeigen deutliche Morgenexacerbationen und Abendremissionen. Oft ist weder Schmerz noch Lichtscheu etc. vorhanden.

Die Gesammtkrankheit verläuft oft erst nach Monaten oder Jahren, das Gesicht wird nur gefährdet durch Mitleiden der Hornhaut. Die Retina ist wohl stets unbetheiligt. Das einzelne Exsudat kann durch Resorption (abortiv) in einigen Tagen vergehen, Geschwüre erfordern zur Heilung oft eben so viele Wochen.

Ursächlich ist nicht zu läugnen, dass scrophulöse Diathese als Hauptmoment des Entstehens gelten muss. Bei ihrem Vorhandensein können leichte Verletzungen, Anstrengung beim Sehen, Exantheme, Catarrh, Dentition, Pubertät u. d. m. den Ausbruch hervorrufen.

Complicationen können das Uebel gefährlich machen; weniger Augencatarrh, *crusta lactea* u. d., als Hornhautleiden, *Blepharoadenitis* und *Trachoma* (?), *Hordeolum*, *Chalazion*.

Prognostisch wichtig ist, dass die äusseren Bedingungen passend geregelt werden können. Dann ist die Prognose günstig. Ungünstig wird sie nur, wenn das Leiden, was freilich nicht selten ist, auch auf der *Cornea* vorkommt und das durch *Ulceratio perforativa* zu Irisvorfall etc. hinführt. Ebenso geben Nähe des Zahnwechsels, der Pubertät, der ersten Schwangerschaft Aussicht auf baldige Besserung. Als Ausgänge kommen besonders *Entropium* und *Blepharophimosis* häufig vor.

Cur: allgemeine und örtliche. Ist *Scrophulosis* das Grundübel, so muss nach den bekannten Regeln verfahren werden. Besonders sorge man für gute Luft, gute Nahrung, gute Bekleidung, Reinlichkeit durch angemessene Bäder (Kochsalz, Kreuznach) und Alles, was den Stoffwechsel anregt. Bei torpiden Individuen deshalb China und bittere Mittel, bei erethischen vegetabilische Kost. Bei Verstopfung kann man den Kaffee mit Sennaabsud, bei allgemeiner Schwäche mit Chinadecoct ansetzen. Licht ist zuträglich und darf nicht einmal durch Schirme, vollends nicht durch vorgebundene Tücher abgehalten werden. Kindern wasche man zwanzigmal täglich das Gesicht und lasse sie auf freien Plätzen sich beschäftigen. Man überlasse sie sich selbst, bis sie ausgeschrieen haben und zu sehen anfangen. Uebrigens behandle man sie gütig, so dass sie möglichst willig und vertrauensvoll bleiben, indem sie sonst das Auge vielleicht nie zeigen. Erkältung und geistige Ueberreizung muss natürlich vermieden werden. Neuere haben gegen die Lichtscheu das Einblasen von alcoholisirtem Calomel wieder in Aufnahme zu bringen gesucht, doch bewährte es sich nur in Einzelfällen als günstig.

Oertlich hat man gegen den Reizzustand und die Pusteln, resp. Geschwüre, anzukämpfen. Um ersteren zu beseitigen, leitet man die Cur

---

[1]) *Arlt* bezeichnet sie (l. c. p. 94) als Folgen des Reflexes, welchen die Reizung der im Tarsaltheile verzweigten sensitiven Aeste des Trigeminus auf die Ciliar- und den Thränendrüsennerven und auf den Nervus facialis ausüben.

zweckmässig durch ein Purganz, ein Emeticum, vielleicht auch durch Blutegelapplication (am proc. mastoid.) ein. Zugleich kann man Belladonna (Rcp. 8) mit Praecipitat. alb. oder Belladonna allein in Stirn und Schläfe einreiben. Abwechselnd damit Brechweinsteinsalbe zwischen die Schulterblätter (mit Cort. Metzer. — *Arlt* (Rcp. 9), innerlich täglich 2—3 Mal $^1/_{10}$—$^1/_8$ Gran Coniin, bei vorwaltender Säure mit Magnes. carbon. (Rcp. 10. 11.)

Gegen die Pusteln empfehlen sich adstring. Topica (Sublimat. Borax etc.), von denen bei der *Keratitis pustulosa* die Rede sein wird.

Fontanellen, Haarseile, Vesicatore etc. sind hier so wenig, wie bei anderen Uebeln, denen Scrophul. zum Grunde liegt, am Platze, da sie das Grundleiden meisthin steigern oder doch unterhalten.

Conjunctivitis blennorrhoica, *Bindehautblennorrhoe.*

Entzündung der Bindehautsubstanz mit entschiedener Neigung zu unverweilter Eiterbildung und serösplastischer Infiltration. Der häufigere Sitz ist die Lidbindehaut (*Blepharoblennorrhoea*), seltener, aber auch gefährlicher, wird das Leiden, wenn es gleichzeitig die *Conjunctiva bulbi* befällt (*Ophthalmoblennorrhoea*). Das Secret ist ansteckend und ätzend und durchläuft die von Einigen als Stadien oder Grade aufgeführten Momente oft sehr schnell:

1) Der Hydrorrhoe, wo ein trübwässriges Secret mit den Thränen ausgeschieden wird,

2) Der Phlegmatorrhoe, wo das Secret aus reichlichen Schleimflocken und Eiterkörperchen besteht, und

3) Der Pyorrhoe, wo genuiner Eiter den vorwiegenden Bestandtheil des Secrets bildet, — wo die Entwicklung des Eiters aus flüssigem Blasteme unter unseren Augen an einer oberflächlichen Schleimmembran vor sich geht (*Rokitansky, Hasner.*)

Oft lassen sich der synochale, erethische und torpide Charakter dieses Entzündungsprocesses deutlich nachweisen. Die erste Form verläuft sehr rasch unter Fieber, örtlichen Schmerzen von grosser Heftigkeit, Funkensehen u. d. Dabei zeigen die Lider eine rothe, feste, heisse Geschwulst, die sich auch auf die Nachbartheile im Gesichte erstreckt. Die *Chemosis* ist sehr stark, das Secret sehr reichlich. Der Verlauf der erethischen Form ist ähnlich, nur ist der Patient empfindlicher, unruhiger, die Geschwulst ist weniger bedeutend, mehr blassroth, das Secret fliesst wegen seiner dünneren Beschaffenheit schneller ab, ist aber ebenso reichlich. Langsam verläuft die torpide Entzündung, Fieber, Lichtscheu, Schmerz sind gering oder gar nicht vorhanden, die Geschwulst ist weich und wenig empfindlich, aber das Secret massenhaft oder spärlich.

Nach diesem verschiedenen Charakter, der übrigens durch Einwirkung äusserer Umstände wechseln kann, ist der Verlauf ein verschiedener. Die beiden ersteren Formen endigen meist acut, mit Rückgang oder Zerstörung. Die torpide verläuft fast regelmässig chronisch, ist mehr auf die Lidbindehaut beschränkt, in der sich reichliches faserstoffiges Exsudat absetzt, so dass sie nicht bloss (von einem dichten Gefässnetze) geröthet, gelockert und gewulstet erscheint, sondern auch mit wärzchenartigen Erhebungen[1]) besetzt ist, die oft zur Verwechslung mit *Trachoma* Veranlassung gegeben haben.

---

[1]) *Arlt* (l. c. p. 25) unterscheidet richtig vier verschiedene Zustände dieses Symptomes, der Asperitudo vieler älteren Autoren, von denen er zwei als Vergrösserung normaler Elemente bezeichnet, nämlich 1) die geschwollene Fol-

Bei der acuten Form lassen sich *drei Stadien* unterscheiden: I. Unter den Symptomen des Reizes und der Congestion beginnt die Ausschwitzung und führt bald zu tiefer Röthe, Schwellung und Glanzlosigkeit der Palpebralconj., die Uebergangspartie und die halbmondförmige Falte prolabiren bei der Ectropionirung als fleischrothe Wülste, die Scleralconj. ist meist erst ramificirt, das Secret trüblich mit Flocken und allmählich mit klebrigem Eiter. Bald schwellen die Lider vollständig zu, es tritt Lichtscheu und meist hochgradige Empfindlichkeit des Bulbus ein, oft auch Fieber. — II. Alle Symptome steigern sich, das croupöse Exsudat zerfällt rasch in Eiter, die corrodirten Stellen bluten leicht und reichlich, die Schwellung ist glatt, dunkelroth, nicht gekörnt, mit Secret bedeckt; die Scleralpartie schwillt und injicirt sich, ein succulenter Fleischwall lagert sich um die Cornea, die Lider werden tiefroth, violett, zwischen ihnen kommt eitriges Secret reichlich vor, die Umgebung zeigt sich ödematös, Kopfschmerz, Fieber oft intensiv, oft ganz fehlend. Die Hornhaut participirt primär oder secundär. In ersterem Falle geht die zuerst superficielle Trübung in parenchymatöse über und es kommt zu perforirender Ulceration oder Malacia. Die blosse Facettirung, durch corrodirendes Secret bewirkt, ist nicht von übler Bedeutung, auch hinterlassen oberflächliche Geschwürchen selten bleibende Trübungen. Bewirkt die Malacia keine Zerstörung, so folgen ihr meisthin Kerectasien. — III. Das Rückgangsstadium dauert, wenn es zur Genesung führt, nur kurze Zeit. Häufiger tritt nun die *chronische* Form auf, die übrigens auch primär erscheinen kann, um sich unter begünstigenden Umständen zur acuten zu steigern. Primär haftet die chronische Form gern auf dem Oberlide unilateral, sie erscheint weder dyscrasisch, noch als directer Fortgang aus Augencatarrh; wohl aber prädisponirt letzterer das Auge zur genuinen, cartagiösen Blennorrhoe. Das Contagium ist wohl stets nur an das Secret gebunden, die Entstehung, zumal auch die Uebertragung, wird durch äussere Schädlichkeiten und durch atmosphärische Einflüsse befördert. — Ausgänge sind bleibende Reizung des Papillarkörpers, in der die Krankheit ihren Sitz hatte, Sym- und Ankyloblepharon, Pannus, Tarsomalacie und Verbildung desselben zu En- oder Ectropium, Lagophthalmus mechan. etc. — Zu starke Höllensteinätzung hat ebenfalls oft zu Entropium geführt.

Nach den drei verschiedenen und sehr charakteristischen Ursachen wird von den meisten Autoren, besonders der grösseren Klarheit halber, diese Krankheit in dreifacher Weise abgehandelt, obgleich dem Wesen nach ihre Identität feststeht, und zwar als:

A. *Ophthalmia neonatorum.*
B. *Ophthalmia gonorrhoica.*
C. *Ophthalmia aegyptiaca.*

Wir halten diese Unterabtheilung nicht für unangemessen, weshalb wir ihr folgen.

---

likel (so bei *Hasner's* Conjunctivitis follicularis) und 2) die vergrösserten infiltrirten Papillen des Tarsaltheils der Bindehaut, die der in Rede stehenden Blennorrhoe angehören. Als reine Neubildung betrachtet er 3) die sehr kleinen, fast krystallhellen Bläschen, Erhebungen des Epitheliums durch serösen Erguss, bei acuten Processen schnell verlaufend, und 4) Erguss von eiweiss- faserstoffigem Blastem in Form rundlicher Körner, theils unter das Epithelium, theils in das Parenchym der Bindehaut oder selbst in die tieferen Gebilde (Trachoma).

A. **Ophthalmia neonatorum**, *eitrige Bindehautentzündung der Neugeborenen.*

Sie tritt gewöhnlich einige Tage nach der Geburt, selten nach Wochen oder Monaten auf und erscheint sporadisch, endemisch und epidemisch. Schwächliche Kinder unter übler Pflege, viel Kinder, in unreinen Räumen, in denen Puerperalkrankheiten herrschen, (Gebäranstalten und Findelhäusern) zusammengehäuft, werden gern ergriffen. Grelles Licht, plötzlicher Temperaturwechsel, Verunreinigung der Augen durch das Secret blennorrhoischer Vaginen sind nicht ohne Einfluss als gelegentliche Reize, rufen aber keineswegs immer diese Blennorrhoe hervor. Die bei weitem häufigste Ursache der Entstehung ist die durch Ansteckung, weshalb auch unvorsichtige Mütter und Ammen sehr oft befallen worden sind. (Die Impfversuche *Piringers* gelingen um so sicherer und ausgesprochener, je purulenter das Secret war. Doch kann die Wirkung auf trachomatöse Augen dann auch zu intensiv und gefährlich werden, cfr. p. 35.) Flüchtig wirkt das Contagium fast nur auf die zarten Augen von Säuglingen und bei Epidemien auf die von Erwachsenen.

Die ersten Zeichen sind kleine Krusten an den Wimpern und ein rother Längsstreifen über das wenig geschwollene Oberlid, dann wird die Geschwulst stärker, der Lidrand röthet sich, die Lidbindehaut erscheint sammtartig gelockert (durch Infiltration der Papillen) und beim Oeffnen ergiesst sich zuerst nur ein Tropfen molkigen, mit gelblichen Flecken untermischten Secretes. Weiterhin wird das Oberlid intensiv roth, oft bläulich, gespannt, glänzend und schwillt derart auf, dass die Oeffnung sehr erschwert ist und das Oberlid oft gänzlich über das untere herabgedrückt wird (*Oedema calidum*). Dabei stellt sich *Chemosis serosa* ein, die in übeln Fällen durch plastische Infiltration in *Chemosis phlegmonosa* übergeht. Wenn das Secret schon jetzt blutwasserähnlich wird, so ist das Auge meist in Gefahr. Die Untersuchung ist deshalb nothwendig. Entsteht bei derselben *Ectropium*, so muss alsbald die Reposition gemacht werden. Nicht selten erfolgt auch bei der Umstülpung Einklemmung des chemotischen Wulstes, die *Desmarres* sogar sehr häufig beobachtet haben will.

Schliesslich wird das Secret rein eitrig, gelb, sogar grünlich und zeigt oft Blutspuren, von der verletzten Bindehaut herrührend.

Die Hornhaut leidet durch eine parenchymatöse Folgeentzündung, die selten auf die Circumferenz beschränkt bleibt, sie trübt sich und geht in Eiterung, Abscedirung, Perforation u. s. w. über, oder sie wird durch Malacie zerstört, die eine Folge des durch den Druck der *Chemosis phlegmonosa* entstandenen Compression der ernährenden Gefässe ist und mit Erweichung und Abstossung des Epitheliums und dann zuerst der oberen Hornhautschichte beginnt.

Die subjektiven Symptome hängen von dem Charakter ab, ebenso wird die Prognose durch die Intensität und das Stadium bestimmt. Bei acutem Verlaufe wird durch Mitaffection der Hornhaut die Gefahr für das Sehvermögen gesteigert. Enge Lidspalte, schwüle Witterung, epidemisches Auftreten, unfleissige oder unzweckmässige Behandlung sind üble Momente für den Ausgang.

Vollständige Zertheilung gelingt in den späteren Stadien nur selten, Lockerung und Infiltration hinterbleibt oft noch längere Zeit. Geht die ergriffene *Cornea* nicht gänzlich verloren, wobei die Linse ausfällt und *Phthisis bulbi* eintritt, so zeigen sich meist Trübungen, Narben, oft auch *Synechia anterior* mit Prolaps. und Verziehung der Pupille. *Pseudocornea*

und nach theilweiser Erweichung *Kerectasia, Kerato-Iritis* und s. g. *Amblyopie* durch einen begleitenden Irritationszustand der *Retina* gehören ebenfalls zu den Folgen. — *Arlt* bemerkt (S. 37) das Eigenthümliche, dass bei diesen Hornhautgeschwüren nie eine Eitersenkung zwischen den Fasersehichten der *Cornea (Unguis)* vorkäme.

Dr. *Mildner*[1]) trennt zuerst von den Bindehautentzündungen der Neugeborenen, die nur als Reflex gewisser Allgemeinleiden auf das Auge oder als Theilnahme der Bindehaut an allgemeinen catarrhalischen und croupösen Entzündungen anderer Schleimhautpartien zu betrachten seien, diese Blennorrhoe als Localkrankheit, der er eine fehlerhafte Blutmischung zum Grunde legt, theils *Albuminosis*, krankhaftes Ueberwiegen des Eiweissstoffes, welches besonders durch das Einathmen sauerstoffarmer Luft, daher durch das Zusammenhäufen vieler Menschen in einem Locale begünstigt werde, theils *Pyämie*, die bei Neugeborenen häufig durch Entzündung der Nabelgefässe eingeleitet werde.

Cur: Entfernung aller möglichen Schädlichkeiten, gewissenhafteste Reinigung der Luft, des Locales, der Kleider, des ganzen Körpers, der Augen insbesondere. Letztere müssen vorsichtig ausgespritzt werden, und zwar stündlich mit milchwarmem Wasser, 5—4stündlich mit einer Lösung von Höllenstein (5, 10, sogar 15 Gran auf die Unze Aq. dest.). Stärkere Lösungen wirken leicht nachtheilig an sich. Lässt die Secretion nach, so gehe man von Solutionen von 10—15 gr. auf die Unze, zu schwächeren von 3—6 gr. über. Die Wasserausspritzungen müssen auch Nachts einigemal vorgenommen werden und zwar in intensiven Fällen ebenfalls stündlich. Leichte Formen heilen allerdings bei blossem regelmässigem Ausspritzen mit Wasser *(Bednar)*, doch kommt man mit Arg. nitric. schneller zum Ziele. Wird wegen der Infiltration die Anwendung in Substanz nöthig, so lasse man sofort einen Strahl mit Acid. muriat. angesäuerten Wassers folgen (2 Theelöffel auf 2 Glas Wasser, *Desmarres)*, wodurch sich das überschüssige Arg. nitr. in Gestalt weisslicher Flöckchen abstösst. — Innere Mittel sind höchstens symptomatisch indicirt. (Bei robusten Kindern ist ein Blutegel oft von Nutzen, *Desmarres* will die *Chemosis* scarificiren oder selbst excidiren.) Ebenso wird man in vielen Fällen kalte Aufschläge *(Gulz)* entbehren können. Nur bei hoher Wärmeentwicklung säume man mit fleissigem Wechseln kalter und dünner Compressen nicht, bis die Wärme nachlässt. Dabei schütze man nach Möglichkeit das nicht afficirte Auge, durch Schutzverband gelingt das oft am Besten. — Sobald die Cornea mit afficirt ist, gehe man von Arg. nitric. ab und wähle als Adstring. das Cupr. sulphur., damit nicht der Höllenstein als Hornsilber bleibende Verdunkelung in der Hornhaut zu Wege bringe.

Zur Zeit des begonnenen Rückgangs fahre man noch eine Zeit lang mit Einträufelungen von Laudanum (rein oder verdünnt) oder von Cupr. sulph. (gr. 1—2 auf une. 1 aq. dest., vielleicht mit etwas Laudanum) fort.

B. **Ophthalmia gonorrhoica**, *Tripperblennorrhoe.*

Die Ursache ist einzig die directe Uebertragung des Trippersecretes auf die Bindehaut. Die Lehre der Entstehung durch Metastase, zuerst von *St. Yves*, dann auch von *Beer* aufgestellt, gehört in das Gebiet der Fabel. *Ricord*[2]) sah niemals die Krankheit auf blosse

[1]) Prager Vierteljahrsschrift. Bd. 13. Vgl. auch *Arlt.* p. 53.

[2]) *Ricord* soll in neuester Zeit die Möglichkeit einer Trippermetastase bei rheumatischen Personen zugegeben haben. (?)

Stopfung des Trippers folgen oder nach Beginn der Krankheit den Tripper aufhören. Ebensowenig stichhaltig ist die andere Behauptung, *(Scarpa, v. Walther, Swediauer, Sanson* u. A.) der Entstehung durch Sympathie der Conjunctival- und Urethralschleimhaut. *Hasner* fragt mit Recht, weshalb die *Ophth. gonnorrh.* dann nicht häufiger vorkäme?

Die Symptome sind die angegebenen, doch ist der Verlauf mit Ausgang zum Verlust des Auges meist sehr rasch und oft schon in 8—12 Stunden vollendet. Gewöhnlich ist zuerst ein Auge allein afficirt, das zweite wird durch das Secret des ersten angesteckt. Bei langsamerem Verlaufe können einige Tage Röthe, Lidgeschwulst, sammtartige Lockerung der Bindehaut und reichliche eitrige Secretion vorhergehen. Sehr heftiger Schmerz deutet in der Regel auf phlegmonöse *Chemosis*, Ulceration der Hornhaut oder eintretende Iritis *(Desmarres)*, mit der Zerstörung der Hornhaut hört der Schmerz, mit der Entzündung der inneren Augenhäute die Lichtscheu auf. — Das Fieber ist oft sehr heftig. Dem Secrete ist oft Blut beigemischt.

Geht die Krankheit zurück, so fällt die Geschwulst, die Röthe verringert sich, das Secret wird wässerig. — Bei üblem Ausgange bleibt wenigstens Trübung der Hornhaut zurück, es kann das Auge aber auch gänzlich zerstört werden.

Cur: Die Behandlung des Trippers wird bis zur Beseitigung des Augenleidens ausgesetzt. Energische Antiphlogsose ist unvermeidlich, Aderlässe und zahlreiche Blutegel müssen, oft wiederholt, angewendet, 3stündlich 2—4 gr. Calomel mit $^1/_4$—$^1/_2$ gr. Extr. Belladon. gereicht werden, die Diät ist sehr mager, der Patient liegt still im Bett im verdunkelten Zimmer. — Die örtliche Behandlung ist wie bei *Ophthalmia neonatorum* und muss Tag und Nacht pedantisch streng durchgeführt werden. — Die Genitalkrankheit von Neuem oder stärker hervorzurufen, ist früher gerathen worden. Man darf von diesem Experimente getrost Abstand nehmen.

C. **Ophthalmia aegyptiaca**, *Aegyptische Augenentzündung. (Omodei.)*

Wir behalten diesen vielverschrieenen Namen bei, weil man und mit Recht einen concreten Begriff mit demselben verbindet. Die Contagiosität, die früher geläugnet wurde *(Assalini, Mackenzie)*, ist ausser Zweifel gesetzt *(Piringer, Cunier, Jäger* und die meisten Aut.). Die Ophthalmie kann unter begünstigenden Umständen spontan sich erzeugen, ist auch nach *Arlt's* Nachweise schon im 17. und 18. Jahrhundert beobachtet, entwickelte sich nach *Larrey* in bedeutender und erschreckender Weise zuerst nach der ersten Invasion der Franzosen in Aegypten, wo sie angeblich einheimisch ist, (2. Juli 1798). Fast das ganze Heer, 32000 Mann, wurde ergriffen. Durch die zurückkehrenden 13000 Mann wurde die Krankheit beim Militär und Civil fortgepflanzt und wüthete besonders in der s. g. italienischen Armee, weshalb *Omodei* ihr den Namen *Ophthalmia aegyptiaca* beilegte. Seit die Engländer 1800 bei Abukir landeten, brach sie auch bei ihnen aus und zwar periodisch sehr verheerend. In dem preussischen Heere wüthete sie seit 1813, so dass bei dem Marsche nach Frankreich viele Blennorrhoische in Münster, Mainz, Coblenz, Düsseldorf, Wesel, Aachen, Lüttich, Namur und Mastricht zurückbleiben mussten, die in die Behandlung von *v. Gräfe sen.* kamen. Nach der Schlacht bei Waterloo grassirte sie am stärksten. Von 1813—17 sollen an 25000 Mann befallen worden sein *(Eble)*. Von 1813—21 sollen im Ganzen 30000 preussische Soldaten ergriffen und 1100 erblindet sein, doch hält *Baltz* die erstere Zahl für zu hoch, die letztere für zu niedrig angesetzt.

Es ist nicht zu läugnen, dass sehr oft epidemisch auftretender Catarrh und Trachom ebenfalls für *Ophthalmia aegyptiaca* gehalten worden sind. *Gulz* stellt deshalb auf, die *Ophthalmia aegyptiaca* sei „ein Gemisch von Krankheiten, welche in ihrem reinen Vorkommen manche Aehnlichkeiten darbieten, die sich nicht nur nicht ausschliessen, sondern in bestimmten Perioden des Verlaufes sich mannichfach verbinden und dadurch eine Art Zwitterform hervorbringen können, welche über die Natur der Epidemie leicht zu unrichtigen Ansichten Anlass gibt."

In allen wesentlichen Symptomen stimmt die *Ophthalmia aegyptiaca* mit der bereits geschilderten *Ophthalmia neonatorum* überein. Wir heben die folgenden Punkte als charakteristisch hervor. 1) Der Sitz ist die Bindehaut. 2) Infiltration und Secretion sind wesentliche Eigenschaften, doch pflegt die eine vor der anderen vorzuherrschen. 3) Neben der Papillarvergrösserung setzt sich das Exsudat in graugelblichen Bläschen ab, die bald zurückgehen können (s. g. graue Granulationen). 4) Verschrumpfung der Bindehaut (wenn nicht als Folge operativer Eingriffe), oder des Knorpels Trichiasis, Entropium und Ectropium gehören nicht in die Reihe der secundären Krankheiten. 5) Schwächlichkeit und dyskrasische Diathese (wie bei Trachoma) prädisponiren nicht, vielmehr werden robuste Individuen um so intensiver ergriffen. — Beweiss, dass das Leiden als eine substantive Lokalkrankheit angesprochen werden muss. 6) Das Secret ist ansteckend und um so mehr, je purulenter es ist. 7) Die Krankheit kommt auch unter dem Civil, vorzüglich aber bei dem Militär vor. 8) Zu den begünstigenden Momenten gehören atmosphärische Beschaffenheit, Kasernenleben und Feldstrapazen, schwere Kopf- und enge Halsbekleidung, Staub, Rauch und scharfe Dünste, plötzlicher Wechsel des Lichtes und der Temperatur, die unvermeidliche Unreinlichkeit, wo viele Menschen, besonders niederen Standes, in engen Räumen (Kasernen und Kasematten) längere Zeit zusammengepfercht sind. 9) Die Contagiosität kann potenzirt und sogar flüchtig werden. 10) Gewisse Personen scheinen sich einer Art von Immunität zu erfreuen, (— doch würde ihr Auge der Inoculation schwerlich Widerstand leisten.)

Hält man an diesen Momenten als charakteristisch für das Wesen der Krankheit fest, so ist die Diagnose nicht schwierig. Dann scheiden sich Augenleiden, die zur Verwechslung Anlass geben können, leicht ab: verschleppter Catarrh, chronische Blennorrhoe aus Catarrh entstanden, epidemisches und endemisches Trachom (?) etc., mit welchen Leiden die wahre croupöse Bl. sich übrigens um so leichter complicirt, als die Maschinerie des heutigen Militärlebens die Augen zu Erkrankungen prädisponirt und Ansteckungen fast unvermeidlich macht. Nichtcombattanten, Jäger, Chargirte, Reiter sind weniger gefährdet, weil ihnen freiere eigene Bewegung ausserhalb der oft zur Stagnation verdammten Truppenmassen, zumal der Fusssoldaten, während des Kasernenlebens gestattet ist. Licht, Luft, Bewegung im Freien, gute Nahrung etc. Lüftung, Reinigung der Kasernen und zwar in ausgedehntestem Masse sind die besten Mittel, um das Kasernenmiasma zu bekämpfen und dadurch diesem Leiden zuvorzukommen oder es in mässige Grenzen zu beschränken.

Warlomont berichtete auf die Frage des belgischen Ministeriums, ob einmal geheilte militärische Ophth. bei denen, welche daran gelitten, leicht wiederkehren könne:

1) Diese Ophthalmia militaris, contagiosa, granulosa, ist wesentlich übertragbar und recidivirt leicht und häufig.

2) Es ist wahrscheinlich, dass sie ihren Ursprung stets beim Militär findet und dass ähnliche Leiden, die im Volke entstehen, von ihr verschieden und weniger perniciös sind.

3) Isolirung ist eine nothwendige, Heimsendung der Kranken eine irrationelle und gefährliche Massregel.

4) Geheilte Kranke können nach ihrer Entlassung, ohne von Neuem den erzeugenden Ursachen sich ausgesetzt zu haben, von Recidiven heimgesucht werden und haben deshalb, selbst nach langem Zwischenraume, Anspruch auf Staatsunterstützung.

Die Prognose, im Allgemeinen ungünstig, hängt von dem Stadium und der Intensität der Erscheinungen ab. — Bei richtiger Diagnose und Behandlung ist sie anfänglich günstig. Blepharoblennorrhoe setzt das Sehvermögen nicht in Gefahr, droht aber mit Chronicität. — Phlegmonöse Chemosis beweist, dass die Cornea in grosser Gefahr ist.

Cur: Möglichste Beseitigung der begünstigenden Momente, Anwendung der Antiphlogosis von geringem bis zum höchsten Grade, je nach Alter und Constitution des Patienten und der Intensität der Entzündung. Einreibung von Ung. cin. in Stirn und Schläfe, je nach dem Grade der Lichtscheu mit Opium oder Extr. Bellad. Bei torpiden Individuen zieht *Arlt* weissen Präcipitat vor (3—6 gr. auf unc. 1 Fett.), die er bei heftigen Formen auch auf die Lider streicht. — Kalte Aufschläge, besonders wenn die Hornhaut in Gefahr geräth, die Chemosis wird scarificirt oder besser excidirt. Seichte, radiär auslaufende Einschnitte sind besonders indicirt, wo der Conjunctivalsaum livide und infiltrirt ist, Excisionen mit der Scheere nur bei hochgradigem Oedem und nicht so, dass ausgedehnter Substanzdefect eintritt. Das Secret muss durch laues Wasser, das vom innern nach dem äussern Winkel strömt, fleissig entfernt werden. Das beste örtliche Mittel ist Arg. nitr. (1—6 gr. auf unc. 1 aq. destill.), da es zugleich reinigt und die Secretion und die Neigung zu Wucherungen mässigt. Die Wirkung des Höllensteins kann man durch kräftiges Aufdrücken verstärken, doch genügt es auch, die von Exsudat befreiten Stellen 1—2 Mal leicht zu überstreichen und nicht sofort mit Kochsalzlösung zu überpinseln. Höllenstein in Substanz nur bedingungsweise. Plumb. acet., Cupr. u. Zinc. sulph., Alaun, Sublimat u. s. w. sind nicht so zuverlässig. Gegen heftigen Schmerz dienen innerlich Opium, Pulv. Dower. und Chinin mit Morphium. Aeusserlich narkotische Linimente (Linim Welleri: Rcp. Linim. volat. ʒ 2, Laud. liq. Sydenh. ℈ 2, A. Sabin. ℈ 1), A. Lauroceras, A. Cajep., Morphium endermatisch etc. (Uebr. s. Keratitis und die Differentialdiagnose p. 46.)

Conjunctivitis membranacea, *(Jäger, Arlt).*

Die häutige Bindehautentzündung gehört zu den grössten Seltenheiten und reiht sich auch insofern der Diphtheritis direct an. *Bouisson* und *Guersant* theilten extreme Fälle mit, wo sich grauliche Membranen auf der Conj. bulbi wiederholt bildeten und abgenommen werden konnten. Sie erscheinen wie festgewordenes Fibrin und enthielten in den Maschen der unteren Fläche Eiter. Ich beobachtete einen, wie es scheint, hierher gehörigen Fall von Bildung pseudomembranöser Platten bei einem an *Exophthalmos* und *Aneurysma cordis* leidenden Greise. Diese Platten bestanden vorwiegend aus Faserstoffschollen und bildeten sich seit Jahren alle 2—4 Wochen neu. Kurz vor dem Tode waren beide Augen xerotisch und erblindet.

Conjunctivitis diphtheritica, *Diphtheritis oculi*,

faserstoffige Exsudation auf und in der Bindehaut. Diese Form, sehr selten rein, ist von *v. Gräfe jun.* zuerst in allen Eigenthümlichkeiten genau beobachtet und beschrieben, weshalb ich seinem Bericht über dieselbe hier wesentlich folge.

Gallertige Faserstoffmembranen bedecken Schleimhäute mit florider Blennorrhoe, wenn man das Lid einige Minuten der Luft durch Ectropionirung aussetzt. Sie sind dichter, elastischer und liegen fester auf, als die losen, an sich lockeren Schleimschichte und bestehen nicht wie Schleimeiter aus Convoluten junger Zellen, sondern aus amorpher, körniger Masse, die erst allmählich reinem Schleimeiter Platz macht. Bei Blennorrhoe ist die Schleimhaut selbst locker, succulent und mit flüssigem Exsudate durchtränkt, bei Diphtheritis resistent steif, mit starrem Exsudate durchsetzt, das Lid deshalb prall und unbeweglich. Bei jener ist sie sehr blutreich und die Circulation insofern frei, als wenigstens in der Mehrzahl der Gefässe ungeronnenes Blut sich vorfindet, bei dieser ist sie arm an circulirendem Blute. Jene producirt ziemlich homogenen Eiter von strohgelber Farbe, bei dieser zeigt das Secret eine dünnflüssige, schmutzig-grauliche, halbdurchscheinende Grundlage, in der gelbliche Fetzen umherschwimmen; es geräth schneller in Gährung und corrodirt deshalb eher. Die Wärme ist bei Diphtheritis subjectiv und objectiv auffallend höher, der Schmerz stärker, die Geschwulst beträchtlicher, die Röthe indess geringer, als bei Blennorrhoe.

Der Verlauf ist, dass unter Wärme, Thränen und Schmerz das Oberlid schwillt, die Falten verstreichen, glänzende Röthe des unbeweglichen Lides, weitmaschige Chemosis und Steifheit des Oberlides sich einstellt. Dabei ist die Conjunctiva glatt und wenig geröthet, mehr gelblich und zwar zufolge eines dichten Faserstoffexsudates, welches die Conjunctiva durchsetzt, die Circulation derselben beinahe vollständig aufhebt und mit der Zerstörung der Membran und des ganzen Auges droht. Dies Exsudat ist nicht abzuziehen, da es in dem Schleimhautparenchym sitzt, das gefässarm und von kleinen apoplectischen Heerden punctirt ist. Auch die Meibom'schen Drüsen werden vermisst. Das grauliche Secret besteht aus reichlichen Thränen mit Epithelialdetritus, zersetztem Blutfarbstoff und gelblichen Faserstoffcoagulis. — Allmählich ändert sich der Zustand in einen entgegengesetzten, die Steifheit hört auf, die Conjunctivitis erhält ein schwammiges Ansehen, die diphtherit. Membran stösst sich bis auf einzelne inselförmige, weisse Plaques ab, die blossgelegten Gefässe bluten leicht und viel. Statt der s. g. Granulationen entstehen einzelne, grössere Knöpfe auf resistenter Basis, die spät erweichen und mit der gleichzeitigen Entstehung einer weichwulstigen Chemosis den Beginn des zweiten Stadiums bezeichnen, des blennorrhoischen, das sich nur durch seinen baldigen Uebergang in das dritte Stadium, das der Schrumpfung, von chron. Blennorrhoe unterscheiden lässt. — Die Dauer des ersten Stadiums ist oft kurz, so dass sie leicht überschen wird, kann aber bis 10 Tage dauern, was eben von der mehr oder weniger reichlichen Faserstoffdurchsetzung der Schleimhaut abhängig ist. Das zweite Stadium kann als heftige Blennorrhoe oder als nur mässige Succulenz der Scheimhaut auftreten, das dritte Stadium bei tiefer und massenhafter Durchsetzung bis zur Verkümmerung der Conjunctiva führen, nachdem „täglich mehrere Male Faserstoffschwarten von $^3/_4$‴ Dicke zusammenhängend aus dem ganzen Bereich der Conjunctiva hinweggezogen worden waren, so dass sie einen treuen Abdruck der Membran, in der Mitte mit

einem runden Hornhautfenster, lieferten.“ — Die Gefahr entsteht durch die concomitirende Cornealaffection, die als leichte exsudative Trübung beginnt, sehr bald zu Epithelialzerstörung und tieferem Substanzverluste führt, der deshalb leicht übersehen wird, weil der Geschwürsgrund sich stetig in das Hornhautniveau zu heben pflegt. Perforationen schliessen sich bei der hohen Plasticität des abgesetzten Exsudates meist schnell wieder.

Ursache und Wesen betreffend gilt, dass die Conjunctivitis diphtherit. sowohl contagiös, als stets Allgemeinkrankheit ist, letzteres im Gegensatz zur Blennorrhoe, die stets örtlich verläuft. Sie erscheint fast nur an durch Krankheit prädisponirten Individuen (Croup, Pneumonie, Hydrocephalus, Syphil. congen. etc.) und unter Fieber, Hitze, Appetitlosigkeit u. d. m. — Dabei tritt sie epidemisch auf, besonders im Frühjahr und Herbst, gesellt sich auch gern zu anderen Epidemien (Diphth. der Respirationsorgane, Puerperalkrankheiten etc.) und ist bei Neonatis wegen der ungeeigneten Blutmischung seltener, häufig von $2^1/_2$—4 Jahre, später wieder seltener. — Die Contagiosität ist auf der Höhe im diphtheritischen Stadium, wo sie bei einiger Prädisposition nach Inoculation sich wieder erzeugt, während später Mischformen oder nur genuine Blennorrhoe erfolgen, indem das specifische Contagium, wie auch sonst, nur als einfacher Reiz sich verhält.

Die Prognose ist gegen andere Ophthalmien eine auffallend üble, zumal bei der Schwerzugänglichkeit der Conjunctiva, dem oft rapiden Verlaufe des deletärsten ersten Stadiums und in um so höherem Grade, je massenhafter die Einlagerung in's Parenchym gewesen war. Blosse Auflagerung ist unerheblicher. Je steifer das Lid, je gelber, glatter, trockner die Oberfläche der Conjunctiva ist, je plötzlicher und zahlreicher die Ecchymosen, als Gradmesser der Stagnation, auftreten, je rapider der Verlauf im ersten Stadium, um so übler ist die Prognose. Tritt Succulenz bald ein, so schwindet die Einlagerung eher; dasselbe gilt von dem Trockenwerden der Chemosis. Für die Cornea ist um so grössere Gefahr, je früher dieselbe afficirt war, also im ersten Stadium. Im zweiten und zumal im dritten ist sie unbedeutend. Im Beginn von Epidemien und nach Uebertragung entstanden, pflegt der Verlauf ungünstiger zu sein.

Caustische Behandlung ist bei Blennorrhoe unzweifelhaft die beste, richtig angewendet von den glücklichsten Erfolgen und keineswegs gefährlich, wie noch vielfach behauptet wird. Sie kann es nur durch zweckwidrige Anwendungsart, ohne Beachtung methodischer Wiederholung und bei diagnotischen Irrthümern werden. Das Causticum muss in einer dem Grade der Injection und Schwellung proportionalen Energie applicirt werden, um nicht bloss Reizung, sondern Remission der inflammatorischen Symptome zu bewirken, also lapis cum nitro in Substanz (1:1 oder 1:2, 3) oder gr. 10 in unc. 1 aq. dest. Das Auge wird hernach mit Wasser ausgewaschen. Nach der Aetzung mit lapis wird zuerst mit dünner Salzlösung ausgespült, um Lapisreste als weisse, käsige Flocken, aus Chlorsilber bestehend, entfernen zu können, dann mit Wasser. Bei der Aetzung sorge man, nach dem Grade der Affection intensiver oder schwächer einzuwirken und die Uebergangsfalten nicht zu vernachlässigen. Um die durch Blut intumescirte Schleimhaut zu senken, entleere man das Blut bald nach der Aetzung durch leichte Scarificationen, durch die auch der Schmerz gemässigt wird. Oedematöse Chemosis excidire man nicht, sondern incidire sie radial, um nachtheiliger Narbenwirkung vorzubeugen. Kalte Ueberschläge sind unentbehrlich,

um die Reaction herabzusetzen, dürfen aber nicht zu lange angewendet werden, weil sie dann den Entzündungszustand verschleppen. „Wenn die der Aetzung folgende Reaction gesunken, bei Besichtigung der Schleimhaut die letzten Escharа oder das mit derselben gleichbedeutende Exsudat abgestossen, das weissliche, der Aetzung folgende Secret auf ein Minimum reducirt und möglichster Collapsus eingetreten, aber noch kein Vorbote blennorrhoischer Recrudescenz (dünnes Secret, erneuetes Unvermögen, die Lider zu öffnen, mehr Geschwulst und Wärme) vorhanden ist, — dann darf die Aetzung wiederholt werden.“ Meist täglich einmal, selten zweimal, auch wohl nur jeden zweiten oder dritten Tag.

Consecutive Hornhautaffection, selbst Perforation verbieten das Caustieum nicht; es ist um so dringender vielmehr erforderlich, muss aber auch mit um so grösserer Vorsicht und mit recht vollständiger Neutralisation angewendet werden. Um den Spannungsgrad bei drohender Perforation zu verringern, erweist sich die Instillation einer Atropinsolution dienlich, weil auch auf die Augenmuskeln, nicht bloss auf die Iris, gewirkt wird. Ebenso kann die Paracentese ein oder mehrere Male zur Druckverringerung ausgeführt werden.

Im Gegensatz zur Blennorhoe *verbietet* genuine *Diphtheritis* das Caustieum durchaus, weil es bei derselben nicht bloss keine Remission und rasche Entleerung seröser Flüssigkeit bewirkt, sondern zur Congestion von Blut führt, das alsbald an der diphtheritischen Stase participirt, d. h. im Parenchym selbst und als membranöse Faserstoffauflagerung sich absetzt. Hier sind Kälte und besonders tiefgehende Scarificationen am Platze, auf die man, um möglichst viel Blut zu entleeeren und den Wiedereintritt stärkerer Circulation zu befördern, laue Schwämmchen mit gelinde reibendem Drucke applicirt. Zu dem Caustieum greife man nur bei Mischformen, oder wo das zweite Stadium, also das blennorrhoische, bereits sich einstellt; sonst verschiebe man dessen Anwendung, zumal vom 2. bis 4. Lebensjahre. Neugeborene ertragen das Caustieum besser, weil ihr Blut zu Faserstoffausscheidungen weniger geeignet ist. — Ist die Einlagerung derartig massenhaft, dass Incisionen zur Blutentleerung nicht hinreichen und nur die locale Entzündung steigern würden, so muss durch nach einander applicirte Blutegel eine continuirliche Blutströmung unterhalten werden. Die kalten Aufschläge sind besonders bei floridem Verlaufe sehr häufig zu erneuen, die Reinigung, am besten mit lauwarmer Milch, möglichst oft zu wiederholen.

Die Allgemeinbehandlung ist gegen das Grundübel zu richten, ausserdem Calomel, zweistündlich 1 gr., Kindern $^1/_8$—$^1/_4$ gr. Tag und Nacht oder Einreibung grauer Salbe, um die Schmelzung des faserstoffigen Exsudates und den Uebergang in das zweite Stadium zu befördern. — Dazu angemessene Diät und bei Integrität des einen Auges hermetischer Schutzverband desselben durch leichte Charpiepolster, die mit Bleiweisspflaster und Collodium gegen die Luft abgeschlossen werden.

Anhangsweise möge hier die folgende anschauliche Uebersicht der Differentialdiagnose zwischen Ophthalmia diphth. und blennorrhoica Platz finden, welche der Hauptsache nach auf *v. Gräfe*'s Arbeit gestützt sich in *Mackenzie*'s Lehrbuch, bearbeitet von *Warlomont* und *Testelin*, befindet. (*Par.* 1856, 57. *Masson*, T. I. p. 783; *cfr. Annal. d'Ocul.* 36, p. 228, *Schmidts* Jahrb. Bd. 96. N. 10. pag. 72. *Geissler.*)

Ophthalm. diphth.	*Ophthalm. blennorrh.*
1) Der Bindehaut sitzt eine dicke falsche Membran auf, so fest, dass sie	1) Pseudomembranen nur zuweilen, die aber nur aus granulirtem Schleime

sich nur schwer ablösen lässt und eine starke Tendenz zeigt sich aufzurollen.

2) Unter dem Mikroskope zeigt sich eine mehr oder weniger granulirte Masse, hier und da unregelmässig gestreift, auf der Oberfläche und an den Gränzen Zellen von der verschiedensten Grösse.

3) Das Gewebe der Schleimhaut selbst ist hart, resistent, von einem festen Exsudate durchsetzt.

4) Das Augenlid gespannt, unbeweglich, bei der Oeffnung hat der Kranke die heftigsten Schmerzen, so dass Chloroform angewendet werden muss.

5) Die Oberfläche der Schleimhaut sieht aus wie eine einfache Membran, in der die Circulation unterbrochen ist.

6) Im Beginne der Affection erscheinen eine Menge erweiterter Gefässe und um sie herum kleine Blutextravasate in beträchtlicher Zahl, die der Schleimhaut ein gefleektes Ansehen geben, aber nie so ausgebreitet werden und sich nicht vereinigen wie die Ecchymosen der Bindehaut.

7) Die Schleimhaut wenig gefässreich, die Circulation des Blutes gehemmt.

8) Das Secret besteht in einer zähen, schmutzig grauen, halbdurchsichtigen Flüssigkeit, in welcher gelbe Flecken schwimmen. Die Flüssigkeit geht sehr schnell in Zersetzung über.

9) Die Temperatur des Theiles ist sehr erhöht.

10) Der Schmerz sehr lebhaft, die Schleimhaut bei der leisesten Berührung sehr empfindlich.

11) Beträchtliche Schwellung des Gewebes der Bindehaut selbst, leicht durch einen Einschnitt zu constatiren.

12) Das obere Augenlid hart und rigide durch die Anschwellung geworden, die sich rasch ausbreitet und durch ein Verstreichen der natürlichen Falten ankündigt. Die Haut ist leicht roth gefärbt, welche Färbung an dem Lidrande ihre Gränzen hat.

bestehen, viel weicher sind, an der Bindehaut nur schwach anhängen und glatt auf ihr aufliegen.

2) Eiterkörperchen und Fasern in den verschiedensten Formen.

3) Die Schleimhaut ist weich, gefässreich, mit flüssigem Exsudat infiltrirt.

4) Das Lid zwar geschwollen, aber unschwer zu öffnen.

5) Das oberflächliche Gefässnetz hat sich zu einer Menge kleiner Granulationen von verschiedener Form entwickelt.

6) Erweiterte Gefässe, welche leicht bluten und zu Erosionen Veranlassung geben.

7) Die Schleimhaut ausserordentlich gefässreich mit vollkommen unbehinderter Circulation.

8) Homogener, rein gelber Eiter, den äusseren Einflüssen länger widerstehend.

9) Die Wärme wenig vermehrt.

10) Der Schmerz erträglich, zuweilen ganz fehlend, verschwindet, wenn die Eiterung Fortschritte macht.

11) Das Gewebe selbst ist gar nicht geschwellt, die Conj. ist nur durch ein flüssiges Exsudat unter ihrem Epithelium geschwollen.

12) Die Schwellung zwar sehr beträchtlich, aber weniger derb und resistent.

Chemosis, *Oedem der Bindehaut.*

1) Chemosis serosa, Erguss seröser Flüssigkeit in die Bindehaut und das subconjunctivale Zellgewebe, zeigt sich als gelbliche, elastische, durchsichtige mehr oder weniger bedeutende, kalte, unschmerzhafte Geschwulst, die häufiger acut, als chronisch verläuft und sich meist als ein ringförmiger Wulst um die Cornea legt, so dass dieselbe vertieft und kleiner als normal erscheint, ohne dass das Sehvermögen wesentlich beeinträchtigt wird. Die Conjunctivalge-

fässe verlaufen auf der Höhe der Geschwulst. Die Lider sind meist gleichzeitig ödematös — Leichte Entzündung mit Chemosis bezeichnete man früher mit Taraxis. Idiopathisch kommt die Chemosis nicht vor, sie begleitet entweder Allgemeinkrankheiten, (*Hydrops, Anasarca* u. d.) oder Augenleiden verschiedener Art (Entzündungen, Eiterungen u. d.) Hohes Alter, in dem die Gewebe schlaffer sind, prädisponirt.

Die Prognose richtet sich nach dem Grundleiden, dessen Symptom die Chemosis ist.

Die Cur ist gegen das Grundleiden gerichtet. Das Infiltrat kann man durch Scarificationen oder Excisionen und nachfolgenden leisen Druck auf das Lid entfernen. Augenwässer und Salben sind nie am Platze. Man bedecke das Auge mit einfach gewärmten, trockenen Tüchern.

2) Chemosis phlegmonosa, phlegmonöse Entzündung der Bindehaut und des subconjunctivalen Zellgewebes, zeigt sich als dunkelrothe, harte, festaufsitzende, empfindliche Geschwulst, die $1^1/_2$—2‴ breit und verschieden hoch wie ein Wall die Cornea umgiebt und dieselbe in grosse Gefahr bringt. Lichtscheu und Schmerz sind meist bedeutend. Beim Einschnitt entleert sich wenig röthliches Serum. — Sie kommt als Symptom bei intensiver Conjunctivitis blennorrh. etc., Keratitis, Iritis, Panophthalmitis vor und führt leicht zur Erweichung der Hornhaut und zum Brande. — Directe Heilungsversuche bleiben ohne Erfolg.

Xerosis conjunctivae, *Dürrsucht der Bindehaut.*

Partielle oder totale Atrophie, Vertrocknung und Verhornung der Bindehaut, ein Krankheitszustand, der noch nicht hinreichend in seiner Entstehung und seinem Wesen bekannt ist, folgt auf verschiedene Processe, besonders auf croupöse, diphtheritische und trachomatöse Conjunctivitis mit chronischem Verlaufe, meist mit Degeneration der Thränenorgane gleichzeitig. Das Epithel wird nicht abgestossen, weggespült und erneuert, sondern vertrocknet, verliert Glanz und Glätte, wird endlich rauh, der Cutis ähnlich (Cutisation, *Duprez*) und fast unempfindlich. Es stösst sich das degenerirte Gewebe in Schuppen ab, wie bei Exophthalmus, Conj. membranacea, Staphyloma, der Papillarkörper und Follikelapparat werden atrophisch und mit der weiteren Schrumpfung der Bindehaut entsteht Hasenauge und totales Symblepharon. Werden die Thränen noch secernirt, so fliessen sie über, ohne das degenerirte Gewebe dauernd feucht zu erhalten. Da das Leiden sich immer auch über die Cornea erstreckt, so erblindet der Patient mehr oder weniger. *Desmarres* berichtet, dass eine Dame etwas besser mit dem xerotischen Auge gesehen habe, wenn sie es mit Speichel befeuchtet. *Wernher* fand die abgeschabte Cornea aus normalem Pflasterepithelium und die Scleralbindehaut aus Bindegewebsfasern mit starken Epithelialschichten bestehend. *Mackenzie* sucht die Ursache richtig in chronischer Entzündung, die häufig zu Atrophia bulbi hinführe, irriger Weise suchten sie *Guérin, O'Beirn* u. A. im Verluste der Thränensecretion.

Die Prognose ist sehr übel. Es sind keine geheilten Fälle bekannt. Abschaben nützt höchstens für einige Stunden (*Wernher*), Kochsalzlösungen, ölige Einträufelungen u. d. verfingen Nichts, Cauterisation und Excision der Bindehaut wurden ohne Nutzen verrichtet. *Gräfe jun.* empfiehlt vorzugsweise Milch. Gegen das Gefühl der Trockenheit und

behufs Erhaltung eines gewissen Grades von Transparenz empfiehlt *Taylor* neuerdings die Bepinselung mit *Glycerin*.

Pterygium, *Flügelfell.*

Ein unschmerzhaftes, aus Bindegewebsfalten und organisirtem Exsudat bestehendes Gebilde der Conj. bulbi und meist gleichzeitig der Cornealsubstanz, meist von der Gestalt eines Dreiecks (oder einer Raute), dessen Basis der Uebergangsfalte und dessen Spitze dem Centrum der Hornhaut zugewandt ist. *Desmarres* sagte noch 1847, die Ursachen desselben seien so gut wie unbekannt, nachdem *Arlt* schon zwei Jahre früher[1]) richtig dargethan, dass es als eine Herbeiziehung oder Heranzerrung der Bindehaut auf die *Cornea* zu betrachten sei. Seine Entstehung setzt zunächst seichte Geschwürchen auf dem Rande der Cornea und Herbeiziehung des *Limbus conj.* zur Vernarbung, weiterhin eine gesteigerte Nachgiebigkeit der Bindehaut (Erschlaffung), anhaltende und doch nie über einen gewissen Grad gesteigerte Reizung derselben und dadurch bedingte Durchtränkung der Bindehaut mit Exsudat, Verdrängung ihres Gewebes und endliche Schrumpfung der also erkrankten Partie voraus. Anfänglich sitzt es immer in der Bindehaut, weiter entwickelt es sich in der Zellgewebskapsel und sogar auf der Scheide der *musc. rect.*, deren Thätigkeit die Entstehung begünstigt. Wenigstens entspricht fast regelmässig der Sitz der Richtung eines geraden Augenmuskels. *Hasner*[2]) erklärt den Sitz in dem horizontalen Durchmesser daraus, dass Erweichung und Verschwärung der Bindehaut am häufigsten an derjenigen Stelle vorkommen, welche in der Augenlidspalte liegt. Das häufigste Vorkommen ist im inneren, danach im äusseren Winkel, weil diese Partien äusseren Schädlichkeiten zumeist ausgesetzt sind, oben und unten ist es seltener. Man hat membranöse, vasculäre, carnöse und fettige unterschieden, *(Cunier, Pétrequin)*. *Desmarres* streicht das vasculäre, deutsche Autoren nehmen nur ein *tenue* und *crassum s. carnosum* an, Unterschiede, die nur den verschiedenen Grad der Entwicklung und den verschiedenen Reichthum an Gefässen und Exsudat bezeichnen. Anfänglich ist es ungefärbt und erscheint nur durch die Faltung dunkler, später wird es roth, dick und breitet sich über die Hornhaut in dem Grade aus, dass es das Sehvermögen wesentlich beeinträchtigen kann. Bei genauer Betrachtung und bei Bewegungen des Bulbus erkennt man unschwer, dass es nach den Gesetzen des Faltenwurfes entstanden ist; Modificationen der Form finden ihre Erklärung in der Beschaffenheit und Adhärenz der Bindehaut, äusseren Reizen u. d. m. Entzündung ist nicht, wie *Arlt* anzunehmen scheint, bei der Entstehung thätig, wohl aber Narbenwirkung, welche die benachbarte *Conjunct.* zusammenfaltet und in der nun Exsudation, Organisation des Exsudats und beim Fortgang auch weitere entzündliche Processe stattfinden.

Winther's verdienstliche Forschungen ergaben u. A. für das Pt. und seine Bildungselemente fast dasselbe Gewebe, aus dem die gesunde Hornhaut aufgebaut ist, und zwar Hornhautkörperchen und Zwischenmasse. Weiter folgert er vorläufig, dass die primäre Rautenform des Flügelfells durch die Form der vorderen Hornhautdecke vorgebildet sei und dass die Flügelfellentwickelung in Wucherung der Baubestandtheile

---

[1]) Anm. der Prager Vierteljahrsschrift. 1845. 8. Bd. S. 73.
[2]) l. c. S. 76.

dieser Decke beruhe. Diese vordere Decke „schickt Ausläufer in die Hornhaut und Sclera, erstreckt sich mit vier dreieckigen Zipfeln in das Bindehautgewebe; sie bildet die Form eines Achtecks mit abwechselnd einspringenden stumpfen und ausspringenden spitzen Winkeln und erscheint in vier Hornhautbezirke getheilt, welche in dem wagerechten und senkrechten Durchmesser des Augapfels liegen. Diese Figur entspricht der, welche durch vier rings neben einander liegende Flügelfellrauten dargestellt würde," (p. 55.) — Ich beobachtete ein amenorrhoisches Mädchen, bei dem sich während mehrwöchentlicher Kopfcongestionen zuerst allgemeine Hyperämie des ganzen rechten Auges einstellte. Zurück blieb begränzte Injection mit Gefässerweiterung der Cornea nach Oben und Innen, von der Pupille anfangend bis ca. 1 Linie über den Scleralfalz hinaus. Ohne dass eigentlich entzündliche Erscheinungen dagewesen wären, hatte sich im Bereich dieser begränzten Stelle, die unregelmässig rundlich war, Exsudat zwischen den Gefässen abgesetzt, dieselbe prominirte, erschien gelblich schmutzig, variirte von Tag zu Tag nach Massgabe der äusseren Schädlichkeiten und begann nach Kurzem, als die Resorption eintrat, rautenförmig zu werden. Dieselbe Genese habe ich in letzter Zeit wiederholt beobachtet, so dass ich auch deshalb der Winther'schen Theorie gern beitrete, dass die Gestalt des Flügelfelles in der gesunden Gewebeanordnung seines Sitzes begründet sei.

Das Uebel kommt besonders bei Personen vor, deren Arbeit zu mechanischen und chemischen Reizungen der *Conj.* Anlass gibt. Entfernt man diese Reize, so geht das Flügelfell oft ohne anderweitige Mittel zurück.

Cur: Man wird in den meisten Fällen zur Operation seine Zuflucht nehmen müssen. Einfache oder frisch entstandene gehen durch Fernhalten der veranlassenden Reize oft zurück, und man kann die Rückbildung durch wiederholtes Ueberpinseln mit Laud. liquid. Sydenh. oder durch Anwendung von Arg. nitr. oder Cupr. sulph. in Substanz oder Lösung, von weissem und rothem Präcipidat wirksam unterstützen. — Innerliche Curen gegen abdominelle Complication, wie vielfach gerathen ist, kann man, so lange man es nur mit dem Flügelfelle zu thun hat, dem Patienten getrost ersparen.

Pinguecula, *der s. g. Fettfleck.*

Rundliche oder dreieckige Wucherung, höchstens linsengross und von gelblicher Farbe, meist nach Aussen von der Cornea in die Bindehaut eingelagert, besonders bei älteren Individuen oft vorkommend, erregt keinerlei Unbequemlichkeit und wird selten von den Patienten selbst wahrgenommen. Der Inhalt ist nicht Fett, sondern besteht nach *Weller's* Untersuchung aus Eiweissstoff und Gallerte.

Verlangt Jemand aus Eitelkeit die Exstirpation, so kann man ihm den Gefallen erzeigen.

Melanosis spuria conj.

Pigmentablagerungen unter der Bindehaut, blauschwarz mit verschiedenen Nuancen, oft mit Gefässen in Communication stehend, gehören zu den Entstellungsfehlern, die sich operativ beseitigen lassen.

Laesiones conjunctivae, *Verletzungen der Bindehaut*

durch fremde Körper, die entweder zurückgeblieben sind und entfernt werden müssen, oder nur auf mechanische

oder chemische Weise gereizt haben. Staub, Sand, Steinchen, Glas-, Kohlen-, Stroh-, Holzsplitter u. d. müssen aufgesucht und weggenommen werden. Dasselbe gilt von Insecten oder Insectentheilen, wobei zu bemerken ist, dass oft, wenn das Thier auch nur Momente im Auge verweilt hat, doch Eier zurückgelassen worden sind. Die sich entwickelnden Würmer entfernt man am besten durch Oeleinträufeln. Kann man viele kleine Partikel mit dem Daviel'schen Löffel, der sich bei vorgezogenem Oberlide zugleich als Sonde leicht bis in die Ueberschlagsfalte vorschieben lässt, spitz gefaltetem Papier u. d. nicht wohl entfernen, so hilft oft ein kräftiger Wasserstrahl, von einem Winkel her eingespritzt. Aetzende Substanzen, Pfeffer, Salz, Asche, Pulver, Kalk, Höllenstein u. d. werden nicht gern mit Wasser, welches z. B. Kalk und Aehnliches auflöst, weggespritzt, lieber mit Oel, Milch u. d., welche die Substanzen einhüllen und dadurch weniger schädlich machen. — Das kranke Auge öffnet Pat. günstiger, wenn das gesunde vorher zugebunden ist. Die Umstülpung des Oberlides erleichtert man wesentlich dadurch, dass man es über das Unterlid herabzieht und dann schnell loslässt. Glassplitter, die unter der Conj. eingebettet liegen, darf man durch Abtragung mit der Scheere entfernen.

Lidkrampf und Lichtscheu müssen oft vor der Operation durch Wirkung der Kälte oder narkotische Bähungen beseitigt werden. Haften fremde Körper sehr fest, so stösst sie meist die Eiterung los. Oft verweilen sie so lange, dass *Conj. simplex* folgt, die aber nach gelungener Entfernung bei antiphlogistischer Behandlung bald wieder weicht.

Genaue Untersuchung ist immer nothwendig, da die Theile sich oft tief hinter der halbmondförmigen und in der Uebergangsfalte verstecken und wochenlange Entzündung und grosse Gefahr für das Auge herbeiführen können, bis der Zufall sie entfernt oder ein geübtes Auge sie auffindet.

Eingespritzte Mineralsäuren und geschmolzene Metalle erfordern deshalb die aufmerksamste Behandlung, weil sie gern *Symblepharon* und *Ankyloblepharon* bewirken. Antiphlog. Mittel und ölige Einträufelungen genügen selten. Selbst künstliches *Ectropium*, durch Pflasterstreifen und Collodium bewirkt, verhindert die Verwachsung nicht immer, so dass oft die Operation schliesslich nothwendig wird.

Leichte Schnitt- und Risswunden der *Conjunctiva* heilen bald bei einfacher Schonung und Bedeckung des Auges.

Hämorrhagia conj. *Bluterguss unter die Bindehaut,*

vorzüglich des Bulbus, ist ein häufig vorkommender Zustand und scheint bedenklicher, als er ist. Der Erguss liegt meist zwischen Sclera und Bindehaut, ist scharf begränzt und hört an der Hornhaut wie abgeschnitten auf. Besteht das Uebel für sich, so stört es weder die Sehkraft noch droht es mit Gefahr. Nach den Ursachen unterscheidet man füglich:

1) Haemorrh. conj. mechanica, die durch Stoss, Fall u. p. direct auf das Auge und deren Umgebung zu Stande kommt, indem ein kleineres Gefäss zerreist und Blut unter die Bindehaut austritt. Derselbe Zustand kann durch allgemeine Körperanstrengungen, bei denen das Blut gewaltsam nach dem Kopfe gedrängt wird, erzeugt werden, so durch heftigen Hustenparoxismus, beschwerliches Erbrechen, durch den Gebäract, Heben schwerer Lasten, starkes Drängen beim Stuhlgang u. d. Mesti ist der Erguss auf den tiefer gelegenen Theil beschränkt, kann aber auch, wo die Bindehaut aus Alter nur locker aufliegt und wo ein dissoluter Zustand des Blutes vorhanden ist, sich über die ganze Sclera verbreiten,

so dass er sich am Tarsaltheile der Bindehaut abgränzt und wie ein ehemotiseher Wulst die Cornea umgibt. Bei Schädelfracturen kommt diese *Ecchymosis* mit der der Lider gern vor.

2) Haemorrh. conj. spontanea tritt ohne äussere Veranlassung bei älteren Individuen auf, deren Blut durch *Arthritis*, *Scorbut* zur Dissolution hinneigt oder die an heftigem Blutandrange nach dem Kopfe leiden, in welchem Falle der Erguss als Vorläufer von *Haemorrh. cerebri* nicht ohne Bedenklichkeit ist und zur Regulirung der Lebensweise Anlass sein muss.

So lange der Erguss währt, nützt Kälte und Ruhe. Die Resorption, die sich nach 2—4 Woehen einstellt und die man am Sehmutzigwerden der Ränder erkennt, kann man getrost der Natur überlassen und nur, wo es verlangt wird, dureh Fomentationen mit spirituösen Flüssigkeiten (Aq. frig. mit Tinet. aromat. — Arnieae, Weingeist ete.) herben Rothwein oder Inf. Arnicae unterstützen. Durch unvorsiehtige Anwendung von blossem kaltem Wasser kann der Arzt die Entstehung von *Iritis* und *Keratitis* verschulden. Höehstens so lange die Kälte wohlthut, ist sie statthaft. Bedeutende Quantitäten entleert man durch einen Einstieh.

Neoplasmata conjunctivae, *Neubildungen der Bindehaut*, haben ihren Sitz entweder in der Bindehant oder in dem unterliegenden Zellgewebe. Hierher gehören

1) Die einfaehe seröse Cyste *(Arlt)*, die in Folge von Stössen auf den Bulbus, aber selten eintritt[1]) und einfach aus ihrer Lage zwischen Bindehaut und Selera loszusehälen ist.

2) Fasergesehwülste *(Wardrop, Gräfe)*, versehieden an Form, Grösse, Farbe und Consistenz, sitzen fest auf, so dass sie nicht verschiebbar sind und sind meist angeboren.

3) Schleimpolyp *(Hasner)*, gestiehlt oder mit breiter Basis, wuehernd von der halbmondförmigen Falte ausgehend, aus zellig fächrigem Gewebe, collabirt nach Entleerung des Blutes und zeigt sieh dann bloss aus Bindegewebe und zahlreichen Gefässen zusammengesetzt.

4) Fettgeschwulst, nicht zu verweehseln mit Fettfleck *(Himly)*, ist beweglieh, weieh, oft mit Haaren bewaehsen und erscheint angeboren und acquirirt.

5) Marksehwamm der Bindehaut *(Chelius)* erscheint meist zuerst an der Uebergangsfalte und haftet bald fest an der Sclera. Im Jahre 1852 beobachtete ich diese Form genauer. Schwarzblaue, festaufsitzende, maulbeerartige, flaehe Geschwülste drängten sich aus der Uebergangsfalte und sassen bis nahe am Cornealrande auf; sie waren wiederholt vergeblich exstirpirt, weshalb der ungeduldige Patient, obwohl er mit dem Auge noch fast normal gut sah, die Exstirpation verlangte. Wenige Woehen naeh derselben zeigte sich Infiltration der Halsdrüsen u. s. w.

Die *lipomatösen Geschwülste* sind jedenfalls sehr selten, *v. Gräfe* exstirpirte eine erbsengrosse Geschwulst, die mit viel Härchen theils der Cornea, theils der Selera aufsass und unter dem Mikroskope aus schönem, loekerem Bindegewebe bestand, in welchem Essigsäure viele elastische Fasern ohne Kern erscheinen liess. Eingebettet lagen zahlreiche Haarfollikel, in deren Umgebung sieh aueh die sonst spärlichen Gefässe anzuhäufen sehienen. Nur um die Haarbälge lagen gruppenweise Fettzellen an der adhärenten Basis vorwaltend elastisehe Fasern. Uebrigens

[1]) *Arlt* l. c. p. 169.

gehören diese Geschwülste mehr der Corn. und Sclera, als der Conj. an, da sie von letzterer oft bedeckt sind und tief in das Gewebe der ersteren Membranen eindringen.

6) Warzen, analog den Warzen der *Cutis*. *Arlt* exstirpirte eine solche von der Sclera und Cornea, die angeboren war, aus *Epidermis*, *Corium* und *Panniculus adiposus* bestand und zahlreich mit Haaren besetzt war. *E. Müller* beobachtete dieselben ebenfalls. Sie scheinen mit den sogenannten Lipomen der Conj. identisch.

7) Steinartige Concremente, die besonders aus den Thränen niedergeschlagen zu werden scheinen, sind von *Lachmund*, *Emery*, *Ph. v. Walther* u. A. beobachtet worden.

8) Lebende Thiere, die auf der Conj. vorkommen, sind:

a. Läuse, die sich bei vernachlässigten Schwerkranken oft so festsetzen, dass sie exstirpirt werden müssen, sodann Fliegenlarven, deren Eier in kranke Lider gelegt und die dort ausgekrochen waren,

b. Entozoen und zwar Filaria medinensis, Fadenwurm, den *Lallemand* an einem Neger beobachtete und glücklich extrahirte *(Larrey)* und Cysticercus cellulos., Finnenwurm, in erbsengrosser, durchsichtiger, verschiebbarer Blase, über der die Conj. nur geringe entzündliche Reizung zeigte. *(Arlt, Baum, Sichel.)*

IV.

DIE LEDERHAUT (Sclera.)

Anat. physiol. Einleitung. Die *Sclera* bildet mit der Cornea die feste Hülle des Bulbus (*Capsula fibrosa, H. Meyer*), indem sie ihn zu $^5/_6$, die Cornea zu $^1/_6$ einhüllt. Beide werden durch die flüssigen Augenmedien ausgespannt erhalten, indem sie denselben zugleich zu Druck und Schutz vor äusseren Insulten dienen. Schutz vor zu viel Licht leisten an der Stelle der durchsichtigen Cornea zum Theil die geschlossenen Lider, zum grösseren Theil die Iris, die hauptsächlich als Blende dient. Die Sclera ist impermeabel für Licht.

Die genannte *Capsula fibrosa* stellt annähernd eine Hohlkugel von 10—11‴ Durchmesser dar, doch weicht sie von der mathematischen Kugelform dadurch ab, dass die Kapsel hinten abgeflacht, vorn durch den geringeren Cornealradius zugespitzt erscheint und dass die Kapsel selbst nicht überall von gleicher Dicke ist. $^1/_2$‴ dick, wie die Cornea, ist die Sclera nur am hinteren Pole, $1^1/_3$‴ nach Aussen vom Sehnerveneintritt, an den Insertionsstellen der *musc. recti* beträgt die Dicke kaum $^1/_4$‴. Bei Kindern ist die Sclera etwas dicker, als bei Erwachsenen. — Die Bindegewebsbündel, welche die Substanz der Sclera bilden, laufen von der Scheide des *n. opticus* zuerst vorwiegend longitudinal, in der Nähe der Cornea vorwiegend quer aus und sind nach der Innenfläche zu dichter verfilzt. Die Substanz, histologisch der Cornealsubstanz verwandt, ist weniger elastisch als diese, weshalb Berstungen in ihr keine Seltenheit sind, und chemisch dadurch verschieden, dass sie beim Kochen nicht Chondrin, sondern Leim giebt. — Innerlich wird sie von der *Lamina fusca* überzogen, einem feinzelligen, braunen Häutchen, das besonders an der Papilla n. optic. mit zahlreichen Pigmentkörnern durchsetzt zu sein pflegt, die nach *Pilz* den ophthalmoscopisch dort wahr-

nehmbaren Ring bilden. Mit der Choroidea steht die Sclera nur mittelst durchtretender Gefässe und Nerven in Verbindung. — Aeusserlich wird die Sclera von der *Tunica vaginalis bulbi* überzogen, einer zelligfibrösen, locker und beweglich aufliegenden Hülle, die auf der hinteren Hemisphäre *Bonnet*'sche, auf der vorderen *Tenon*'sche Kapsel genannt wird und vom n. opticus bis in den Limbus conj. corn. verläuft. Sie gibt zugleich die Scheiden der Augenmuskeln her und geht ebenso in die Fascia tarso-orbitalis über. — Gefässe erhält die Sclera aus der Sehnervenscheide und von dem Nachbarorgane, doch bilden sie nur ein sehr weitmaschiges zartes Netz in ihr; reicher an Gefässen ist die Tunica. Nerven sind bisher noch nicht constant in ihr nachgewiesen, doch will *Bochdalek* sie gesehen haben.

Scleritis,

Entzündung der Lederhaut kommt nicht in dem Sinne vor, wie Entzündung der Binde-, Hornhaut u. s. w., weil diese Membran an Nerven und Gefässen sehr arm ist und deshalb auf einer sehr niedrigen Entwicklungsstufe steht. Die entzündlichen Erscheinungen, welche als der *Sclera* angehörig beschrieben werden, gehören richtiger der *Tunica vaginalis bulbi* (d. h. d. s. g. *Tenon*'schen und *Bonnet*'schen Kapsel) an oder sie entstehen erst im Verlaufe von *Iritis, Kyklitis*, besonders *Choroiditis* (siehe diese) und haben dann nur den Werth begleitender, nicht substantiver Krankheitssymptome in einem Gewebe, das in dieser Art primär nicht ergriffen wird. *Arlt* beschreibt[1]) eine selbständige, aber nur partielle *Scleritis*. Das Wesen derselben besteht indess hauptsächlich in der Absetzung eines tuberculösen (?) Infiltrats in das Scleralparenchym, analog der *Conjunctivitis lymph. pustular.*, verschieden von dieser durch den Sitz, den langsameren Verlauf und die stets erfolgende Rückbildung. Die Geschwulst liegt in der Grösse einer halben Linse bis Erbse tief unter der Bindehaut, oft von Gefässen und gelblichen Körnern in der Bindehaut überzogen und vereinigt und geht nie in Eiterung über, sondern verflacht sich früher oder später, wird violett oder grau und hinterlässt keine Spur, recidivirt aber wohl. Das Gewebe selbst ist mehr nur hyperämisch, als entzündet; ausser dumpfem Kopfschmerz sind keine charact. Symptome constant. Neuerdings unterscheidet man in Prag eine Entzündung der Sclera mit *interstitiellem* und eine andere mit *parenchymatösem* Exsudate, von denen die erstere primär oder secundär, die letztere nur secundär auftrete. Beide bedürfen noch genauerer Beobachtung, die interstitielle gehört ihrem Wesen nach der s. g. *Tuberculosis* an, die parenchym. tritt in Gefolge bestimmter chronischer Choroidealleiden auf. — *Businelli* beschreibt eine hieher gehörige Kerato-Scleritis bei scrophulösen (theils amenorrhoischen) Mädchen, wo die Exsudatplaques zugleich in der Cornea vorkommen, die getrübt, aber nicht prominent war. Die Sclera war indes bläulichroth, verdickt, leicht vorgebaucht, doch die *Conj. bulbi* noch über diesen Scleraplaques verschiebbar. Unter Lichtscheu und Röthe erfolgen periodische Nachschübe ohne nachweisbare Ursache. — In Formen reiner Scleritis fand sich nur am unternCornealsegmente ein reichlicher Beschlag und in dem synchytischen *corpr. vitr.* sah man ophthalmoscopisch trübe Körperchen flottiren. Dabei kein Schmerz, keine Lichtscheu und Sehvermögen bis *Jaeger* Nro. 3. — Diese Formen waren offenbar primär mit *Kyklitis* complicirt, welche auch die *Synchysis* und die Glaskörpertrübungen bedingt hatte. — Er gab innerlich Jodkalium (pro die 10—15 gr.) und liess eine Salbe aus

[1]) l. c. B. II. 4. etc.

Jodkali und Veratrin auf der Stirn täglich einmal einreiben. In Einzelfällen wurde bei gleichzeitigen Synechien eine Sol. Atropini eingeträufelt. Erfolg nach 3—5 Monaten günstig.

Die Behandlung besteht in Normirung des Allgemeinzustandes, guter Ernährung u. s. w., örtlich darf höchstens die Resorption durch Einträufelung von Land. liq. Sydenh. und Einreibungen von Ung. einer. in Stirn und Schläfe unterstützt werden.

Die *Sclerotico-choroiditis posterior* gehört ursprünglich mehr der *Choroidea* an und ist ophthalmoscopisch schon früh und mit grosser Sicherheit aus den stark reflektirenden weissen Plaques neben der *papilla nerv. opt.* nachweisbar, die früher für Exsudate galten, aber durch Pigmentschwund entstehen. Zuerst zeigt sich derselbe halbmondförmig, die Concavität der Papilla, die Convexität der macula lutea zuwendend, bis er die weniger hell reflectirende Papilla ganz umgibt oder sich in anderen Richtungen vergrössert. Auf der weissen Fläche, welche mit der lamina fusca eins zu sein scheint, sieht man die Retinal- und Choroidealgefässe oft mit überraschender Deutlichkeit verlaufen. Die Bulbuspole entfernen sich dabei von einander, so dass Myopie aus Axenverlängerung eintritt, gegen die man indess zum Nachtheil des Kranken Concavgläser in Anwendung bringen würde. Da das Uebel als schleichender Entzündungszustand zu betrachten ist, wofür auch die günstige Wirkung angemessener Antiphlogose spricht, so ist es besser alle Accommodation für die Nähe zu untersagen.

Sclerectasia.

Erweichung und Ausdehnung der Sclera kommt häufiger zur Beobachtung, als Folgeleiden von langwieriger, scrophulöser *Kerato-Iritis, Kyklitis* u. s. w., wobei sie sich röthet, anschwillt und in bläulichen Wülsten ausdehnt, die sich wohl bis in die selerosirte Cornea erstrecken und diese oft ringförmig umgeben. Diese Form hat zu den sehr unpassenden Namen *Staphyloma annulare* und *Staphyloma corporis ciliaris* Veranlassung gegeben, an dem man auch noch festhielt, wenn eine theilweise Schrumpfung der Wülste wieder eingetreten war. Ob man die Entstehung dieser Erweichung und Ausdehnung als entzündlich bezeichnen will, ist nicht erheblich, jedenfalls participirt die Sclera an der Entzündung benachbarter Organe in der ihr eigenthümlichen Weise. Wenn in Folge von Vermehrung des verflüssigten Glaskörpers die Sclera in ihrer Totalität erweicht, verdünnt und ausgedehnt wird, so tritt der Zustand ein, den man vordem Ochsenauge, *Buphthalmus*, zu nennen liebte. Bei serösem Erguss zwischen Retina und Choroidea, dieser und Sclera ist die Ectasia der letzteren meist nur partiell und wir haben es dann nach der älteren Anschauungsweise mit *Varicositas bulbi*, *Cirsophthalmus* und den *Staph. antic. lateral.*, *antic. annullare* u. s. f. zu thun.

Die Beeinträchtigung des Sehvermögens ist nie von der Ausdehnung und Zahl dieser Wülste, vielmehr von dem Grundleiden in der Choroidea, Retina u. s. w. abhängig, das sich in der *Sclerectasie* nur manifestirt. Weicht die Sclera gerade nach hinten zu aus (*Staphyloma posticum Scarpae, Sclerotico-choroiditis Graefe's*), so verlängert sich die Sehachse und es tritt Myopie ein. Einen solchen Fall beobachtete *Graefe* an einem vorher presbyopischen Auge. — Als weitere Complication der Sclerectasie führt derselbe Autor Atrophie der anliegenden Choroidealpartien, Verflüssigung des Glaskörpers und eine Reihe zum Theil begleitender, zum Theil consecutiver, trophischer (entzündlicher) Störungen in den inneren Membranen und brechenden Medien auf. Ophthalmoscopisch erkennt man

die hintere Ectasie an der charakteristischen Scleralsichel.—Von secund. interstitieller Scleritis leitet *Pilz* bald Bulbusatrophie, bald diese Wülste ab, die er „isolirtes seitliches Sclerotical-staphylom zu nennen glaubt."

Cur: *Desmarres* empfiehlt wiederholtes Betupfen mit Argent. nitric. (1—2 mal wöchentlich), leichten Compressionsverband, öftere Punction (alle 8—10 Tage) und in den schlimmsten Fällen die Abtragung des vorderen Auges behufs Einsetzung eines künstlichen. — Dem entstehenden Uebel tritt man hinreichend durch die Mittel gegen das Grundübel (*Choroiditis* u. s. w.) entgegen.

Laesiones sclerae,

Verletzungen der Lederhaut sind an und für sich ohne Erheblichkeit, da die Heilung bald und ohne irgend bedeutende Reaction zu Stande kommt. Bedenklich werden sie fast einzig durch die verschiedenen Complicationen. Befindet sich eine penetrirende Wunde dem Cornealrande nahe, so kann leicht die Iris vorfallen und sich einklemmen, ein Vorfall, der, wenn er nicht reponirt würde, zur Verschliessung der Pupille führen könnte. Einen solchen Fall habe ich seiner Zeit in der deutschen Klinik beschrieben. Einem Drechsler flog ein Hornsplitterchen mit Vehemenz in's Auge, weshalb er zu mir kam. Bei der Untersuchung fand ich es nicht mehr, wohl aber war die Pupille nach der äusseren Seite hin bedeutend verzogen und c. $^1/_2$‴ vom Cornealrande hing aus der 1‴ langen Scleralwunde ein weicher, bräunlicher Körper, den der Patient für einen fremden hielt und zu entfernen bat. Es war indess die Iris; die mit einer Staarnadel vorgenommene Reposition gelang sofort. Die Iris rundete sich wieder normal. Bei strenger Antiphlogose genas der Patient in wenigen Tagen, obgleich dem Trunk ergeben und über 50 Jahre alt, vollständig. — Die Reposition muss in jedem Falle wenigstens versucht werden, da, wenn auch nicht immer Verschliessung, doch Coloboma und Verkleinerung der Pupille eintreten und das Sehvermögen beeinträchtigt werden könnte.

Kleine Portionen Glaskörper können ohne Nachtheil verloren gehen. Bleiben sie vorliegen, so trüben sie sich zuerst und werden allmählich abgestossen. Wird mehr als ein Drittheil des Glaskörpers entleert, so pflegt der Bulbus atrophisch zu werden. Der Verlust der Linse hatte in einzelnen Fällen nur den Effect der Extraction, so dass die Patienten durch Staarbrillen wieder erträglich sehen konnten.

Birst die Sclera, was in Folge von Stössen und Schlägen gewöhnlich dem Cornealrande nahe, wo die Sclera am dünnsten ist, geschieht, so bleibt oft die *Conj. sclerae* vermöge ihrer Elasticität unzerrissen, so dass die hervorgetriebenen Theile hinter ihr zurückgehalten werden. Hum. aq., Linse, Glaskörper, Choroidea dislociren sich nicht selten auf diese Weise hinter die *Conj.*, um dort ganz oder theilweise resorbirt oder eingebalgt zu werden.

Innere Hämorrhagia, Retinal- und Irislähmung und ähnliche Complicationen stellen die Prognose immer ungünstig. — Unmittelbar nach der Verletzung stellt sich meist wegen Erschütterung der Ciliarnerven Erbrechen ein. — *Hasner* beschreibt [1]) eine Risswunde, bei der die Ränder anschwollen, eitrig infiltrirt, graugelb und nach aussen umgestülpt wurden. Er will nur diesen Fall als wahre *Scleritis* gelten lassen.

Cur: Strenge Antiphlogose, besonders wegen der Complicationen.

---

[1]) l. c. pag. 177.

V.

DIE HORNHAUT (Cornea).

Anat. physiol. Einleitung. Behufs Durchtritt der Lichtstrahlen zu den dioptrischen und katoptrischen Augentheilen ist die Iris (Blendung), welche vor dem Sclerafenster ausgespannt liegt und mit der Sclera und Choroidea eine undurchsichtige Hülle bilden würde, in ihrer Mitte perforirt. Die perforirte Stelle heisst Pupilla. Vor der Iris, die c. $^1/_6$ des Bulbusraumes abschliesst, wölbt sich aus der Scleralsubstanz die *Hornhaut* (Cornea) hervor, eine vollkommen durchsichtige, sehr feste und sehr elastische Membran, die mit einem kleineren Radius, als der der Sclera ist, wie ein Uhrglas vor der Fensteröffnung der Sclera und der perforirten Iris liegt. Der Raum zwischen Iris und Hornhaut ist mit Kammerwasser (Humor aqueus) ausgefüllt, das ebenfalls vollkommen durchsichtig ist und nach *Helmholtz* ziemlich denselben Brechungsindex hat, wie die Hornhaut selbst.

Die Dicke der Hornhaut variirt in den Lebensaltern; dicker als die Sclera, nach *Arlt* bei Erwachsenen relativ geringer, bei Kindern relativ grösser als am Rande, beträgt sie im Mittel $^1/_2$‴. Die Vorderfläche ist mehr sphärisch gewölbt, die Hinterfläche mehr parabolisch ausgehöhlt, sichere Messungen liegen nicht vor. *Helmholtz* glaubt, dass beide Flächen einander nahezu parallel seien und dass die Cornea durch grösseren Druck der Augenmedien um so flacher werde. Kreisrund ist nur die Basis der Hinterfläche mit einem Durchmesser von c. 5‴. Ueber die Basis der Vorderflächen greift im Falz die Scleralsubstanz oben und unten etwas hinüber, so dass sie nicht kreisrund, sondern wie ein liegendes Oval gedacht werden muss, dessen langer Durchmesser c. 5‴, dessen kurzer Durchmesser von Oben nach Unten c. $4^1/_2$‴ beträgt.

Wir betrachten die ganze Hornhaut als aus vier Schichten bestehend, 1) die vordere Epithelialschicht, 2) die eigentliche Hornhaut, 3) die *Descemet*'sche Haut und 4) die hintere Epithelialschicht. Das *vordere Epithel*, (die *Bowman-Reichert*'sche Haut) directe Fortsetzung des Epithels der Scleralconj. und meistlhin als zur Conj. gehörig beschrieben, ist regelmässig gekörntes Pflasterepithel, das sich im Normalzustande langsam und stetig ablöst und alshald regenerirt wird, bei manchen Augenkrankheiten schneller verloren geht, so dass die Cornealfläche wie punktirt rauh erscheint und sich im Tode, wo sofort die Einölung mit dem *lema Meib.* aufhört, bald trübt. Peripherisch liegt unter dem Epithel eine sehr feine Faserschicht, in der *Luschka* Gefässbögen nachgewiesen hat. (*Lamina elastica anter. Bowman's.*)

Die eigentliche *Hornhaut*, welche beim Kochen Knorpelleim (*chondrin*) gibt, die Sclera gibt Tischlerleim) besteht aus netzförmigen Bindegewebsfaserschichten, zwischen denen Flüssigkeit sich befindet. Bei starkem Drucke gibt sie dasselbe ab, ist gerunzelt und trüblich, wird aber, in Wasser gelegt, wieder glatt und durchsichtig. Die dicht in einander gefilzten Faserbündel, die bei dem unmittelbaren Uebergange in die Sclera undurchsichtig werden, bestehen aus glatten, farblosen Fäserchen, die in siedendem Wasser und Säuren ihre Durchsichtigkeit verlieren. Mikroscopische Parallelschnitte aus der Mitte der Hornhaut zeigen die Faserbündel in sternähnlicher Form und derart geordnet, dass die Ausläufer unregelmässig in einander übergehen.

Die *Descemet*'sche (oder *Demours*'sche) *Membran* liegt der Hinterfläche der eigentlichen Hornhaut unmittelbar und sehr fest an und bildet, indem sie über eine kleine Furche zwischen Cornea und Sclera überspringt, einen Canal (*Canal. Schlemmii*), in den man bequem eine Schweinsborste schieben kann und der vielleicht (*Arlt*) ein *Sinus venosus corn.* ist. Sie ist farblos, glashell (deshalb Glashaut), structurlos, wie die Linsenkapsel (*Henle*), und sehr brüchig. Nur im macerirten Zustande lässt sie sich von der Hornhaut ablösen, wobei man erkennt, dass sie bis zum s. g. *Ligam. ciliare* verläuft.

Die Rückseite der *Descemet*'schen Haut ist mit einem sehr *dünnen Pflasterepithel* überzogen, das, wie das vordere Epithel auf die Conj., direct auf die Vorderfläche der Iris übergeht.

Von den Ciliarnerven gehen sehr feine *Nervenästchen* vom Rande aus in die Cornea (*Bochdalek*); die *Gefässe*, *Vasa serosa*, die nur bei Hyperämie Blutkügelchen führen und von *Hyrtl* u. A. injicirt worden sind, liegen den beiden Epithelien nahe, wahrscheinlich in der, besonders foetalen Lamelle, durch welche die Epithelien angeheftet sind. Sie erhalten ihre Blutplasma aus den Ciliararterien und können durch Extractionsschnitte wohl so gereizt werden, dass sie sich sofort erweitern und einiges rothe Blut ausscheiden. *Arlt* weist schlagend nach, dass die Ernährung der Hornhaut nicht von *Humor aqueus* herrühren könne, wie behauptet worden ist, indem er bemerkt, dass die Cornea von ihrer Durchsichtigkeit Nichts verliert, wenn der *Hum. aq.* durch eine Fistel wochenlang aussickert oder wenn totale vordere Synechia durch faserstoffiges Exsudat den Zutritt desselben zur Cornea verhindert.

Die Lichtstrahlen treten nicht geradlinigt durch Cornea und Kammerwasser sondern gebrochen, worüber im Zusammenhange bei der Lehre von den brechenden Augentheilen später gehandelt wird. Das Kammerwasser wird von den Ciliarfortsätzen abgesondert, ist durchsichtig und farblos, hat keinen Geruch, einen leicht salzigen Geschmack und ein specif. Gewicht von 1,0053. Nach *Lohmeyer* enthält es an festen Bestandtheilen 1,313 und zwar 0,467 organische und 0,486 anorganische, mithin 98,687 Wasser. — Die Raumverhältnisse des Kammersystems kommen bei der Iris zur Sprache. (Manche schätzenswerthe neue Details enthalten *Winther's* Untersuchungen. Giessen 1856.)

Keratitis pustulosa, *Pustularophthalmie*,

wegen ihres Vorkommens bei scrophul. Individuen auch *Kerat. scrophul.* genannt, verläuft entweder für sich oder gleichzeitig mit der *Conjunctivitis lymphatica*, meist einseitig, doch nicht selten beiderseitig. Die Entstehung der Bläschen ist ziemlich dieselbe wie dort. Unter bald stärkerem, bald geringeren Erscheinungen von Lichtscheu, Thränenfluss und Conjunctivalinjection zeigt sich eine geröthete Partie in der Cornea, deren Gefässe mit denen der Conjunctiva communiciren und in der sich nach einigen Tagen ein Bläschen von schmutzig grauer Farbe, hirsekorngross entwickelt, über der das Epithelium aufgelockert erscheint. Entstehen mehrere gleichzeitig, so bilden sie keine deutlichen Bläschen, sondern nur punktförmige, auch wohl in einander fliessende Exsudate und weisen auf die Verwandtschaft dieses Uebels mit dem scrophul. Pannus hin. Von dem Grade ist die Gefässentwicklung in der Scleralbindehaut abhängig, die oft wie ein rother Kranz um die Hornhaut herum injicirt ist. Ist nur ein Bläschen vorhanden, so wird es wohl hanfkorngross durch Absetzung einer grösseren Quantität plastischen Exsudates, welches zuerst klar erscheint, später trüb und dicklich wird und je nach seiner seichteren oder tieferen Einbettung früher oder später durchbricht. War nur das Epithel zu durchbrechen, so entsteht ein reines, oberflächliches Geschwür mit Neigung zu baldiger und vollständiger Heilung. Lag das Exsudat aber tiefer, so entsteht ein schmutziggraues Geschwürchen, in dessen speckähnlichem Rande und Grunde mit der Loupe feine Gefässverästelung wahrzunehmen ist. Bei günstigem Verlaufe können diese Geschwüre gut heilen; war es aber nicht bloss zur Verdrängung, sondern auch zur Zerstörung von Hornhautfasern gekommen, so gelingt die Heilung nur unter Bildung von Narbengewebe, die eine unvergängliche Trübung bedingen. Verharren die Geschwüre längere Zeit im Zustande der Eitersecretion, so greifen sie nicht blos weiter in die Breite, sondern auch in die Tiefe. Die Folgen sind dann partielle Erweichung und Hervortreibung durch das Kammerwasser (*Keratoconus*)

oder Perforation und deren Ergebnisse: Abfluss des Kammerwassers, Irisvorfall u. s. w. *Hasner* will mit *Seydel* und *Kanka* diese Pustularophthalmie mit Blepharadenitis abwechselnd gesehen haben, der Art, dass mit der Abnahme des einen Uebels das andere sich steigerte. — In der Regel präsentiren sich die Kranken mit lichtgrauen, fleckigen, wolkigen Trübungen, die mit Punktirung abwechselt, und oft über den grössten Theil der Cornea hingeht, die ein glanzloses, mattes Aussehen hat und wohl feine Blutgefässe zeigt.

Die subjectiven Symptome sind von dem Grade des Erethismus abhängig. Der Lidkrampf wird von *Hasner* als günstige Erscheinung bezeichnet, da er die Patienten zur Schliessung des Auges zwinge, wodurch der nachtheilige atmosphärische Einfluss beschränkt werde. Richtig ist es jedenfalls, dass bei torpidem Verlaufe das Exsudat oft nicht so reizt, dass es die vordere Wand durchbricht. Dann verkalkt es und bleibt als Trübung liegen, deren Beseitigung oft erst nach Jahren gelingt oder, abhängig von der mehr weniger günstigen Körperentwicklung, noch später von selbst sich einstellt. Der Eintritt der zweiten Zähne, der Pubertät, Schwangerschaft begünstigt die Rückbildung.

Cur: Allgemein und örtlich. Gegen die Scrophulose die bekannten Mittel (siehe Conj. lymphat.), aber mit steter Beachtung des Reizzustandes. Ausser Leberthran ist Jodkalium indicirt, abwechselnd mit Rheum in Eisen, pulv. Plummeri, Aethiops. antimon. (gr. ij mit gr. x Magnes. carbon. 3 mal täglich). Bei vollsaftigen Individuen und hochgradiger Entzündung ist das antiphlogistische Regime am Platze, von dem man aber Abstand nehme, sobald es möglich ist, da leicht Schwächezustände eintreten können, welche die Resorption beeinträchtigen. Einige Gran Calomel, bei starker Reizung mit $^1/_{10}$ gr. Coniin pro dosi (℞: Pulv. Digit. purp. gr. jii, Calomel gr. IV. Extr. Conii macul. gr. VI, Mag. carb. ʒi, M. f. p. div. in pts. aeq. VI. D. S. Täglich drei Pulver), ebenso ungekehrt Roborantia (Chinin, Ferr. carbon.) bei cachectischen Individuen und Aloe, Myrrha u. d. bei Amenorrhoe gewähren classische Hülfe. — Ung. einer. mit Extr. Belladonna und später Jodkalisalbe pflegen dienlich zu sein, um die entzündlichen Erscheinungen zu beseitigen. Narcotica in der Umgebung des Auges mässigen die Lichtscheu u. s. w., das Auge muss geschützt werden, doch darf man Licht und Luft nicht absolut abhalten. Ableitungen auf die Haut sind nicht anzurathen. Dem Platzen der Bläschen ist es vergeblich entgegenzuwirken, die Heilung der Geschwüre kann man nach Beseitigung der Reizung durch Sublimat gr. $^1/_8$ auf unc. 1 aq. dest.) oder Borax befördern. Die Resorption torpider Exsudate wird durch sol. Arg. nitric. (gr. 1—2 auf unc. 2 aq. dest.) und Bepinselung mit Tinct. Opii angeregt. — Das Einstreuen von Calomelpulver kann nicht wohl gebilligt werden, es sei denn ein hoher Grad von Torpor zu bekämpfen.

Keratitis pannosa, *Pannus. Augenfell*,

eine durch Entzündung bedingte, mehr weniger plastische Exsudation unter das Epithelium der Hornhaut. Sie entsteht partiell oder total je nach den ursächlichen Momenten und verläuft acut, in welchem Falle die Gefässausbildung und Injection, oder chronisch, wo dann die Ausschwitzung vorwiegt. Die Gefässe, die bald deutlich sichtbar werden, sind theils die normalen *Vasa serosa*, deren Lumen unter dem heftigen Blutandrange sich erweitert und auch für die Blutkörperchen durchgängig wird (?), theils bei dem Zustandekommen der Entzündung sich neu entwickelnde. Oft sind sie so zahlreich vorhanden und enthalten so viel stagnirendes Blut, dass die Cornea

von einem scharlachrothen Tuche überzogen zu sein scheint, woher der Name *Pannus*. Nach dem äussern Ansehen und dem Injections- und Infiltrationsgrade hat man unpassend einen *P. tenuis, P. vasculosus, P. crassus. s. carnosus* u. s. w. unterschieden. Lehrreicher würde man die Unterarten nach den Ursachen trennen und von einem *Pannus scrophulosus, P. trachomatosus, P. menostaticus, P. traumaticus* u. s. f. sprechen. Ist das Exsudat mehr serös, so ist das Epithelium bald gelockert, gewulstet und etwas getrübt, so dass es wie ein angehauchtes Uhrglas erscheint und das Sehvermögen nur wenig beschränkt. Ist es aber plastischer Natur, so ist das Epithelium verdickt, schmutzig gelb oder grau und verhindert oft sehr bald alles deutliche Sehen. Die Gefässentwicklung pflegt bedeutender zu sein, je geringer die Exsudation ist und umgekehrt. Je nach dem Grade und den Ursachen participirt die Conj. sclerae, deren Gefässe leicht wahrnehmbar in die pannöse Hornhaut übergehen. Liegen viel varicöse Gefässe durch die noch ziemlich durchsichtige Hornhaut, so erscheinen dem Patienten alle Gegenstände wie mit einem rothen Schleier bedeckt. Dabei klagt er über das Gefühl eines fremden Körpers im Auge. Bei acuten Auftreten sind die Reflexsymptome (Lichtscheu, Lidkrampf, Thränenfliessen u. s. w.) oft sehr erheblich, bei torpidem fehlen sie wohl gänzlich. Bei partiellem Pannus ist das Sehvermögen natürlich nur nach Massgabe der Ausbreitung beschränkt.

Auf die Ursachen wurde bereits hingewiesen. Von deren zeitweiliger oder hartnäckiger Einwirkung hängt die Prognose ab. Oft kommen Fortpflanzungen chronischer Bindehautentzündung auf die Cornea vor, wo sie sich dann als Pannus manifestiren. Ist Trachom Ursache, so scheint dyscrasischer und mechanischer Grund zur Entstehung gleichzeitig zu wirken. Ganz gewiss hat sehr oft verkehrte Behandlung des entstehenden Uebels dasselbe verschlimmert.

Die Rückbildung kommt meist nur langsam zu Stande, weil die Gefässe dilatirt sind und bei geringer Entzündlichkeit am Auge wieder Blut führen, und weil die Resorption in der Hornhaut stets eine langsame ist und gerne stille steht. Frische Fälle sind günstiger, als lange bestehende, nach welch letzteren vollständige Heilung wohl kaum jemals gelungen ist. Ist die Ursache eine rein mechanische, z. B. *Entropium* oder *Trichiasis*, so schwindet fast stets mit der Beseitigung dieser Uebel die Folgekrankheit, der Pannus. Bei dyscrasischer Grundlage (*Syphilis* wird mit Unrecht beschuldigt) treten aber oberflächliche und tiefere Verschwärung, Erweichung und Abstossung auf, zugleich häuft sich das Kammerwasser an und treibt die erweichte Hornhaut vor (*Kerectasia*) bei gänzlicher Vernachlässigung kann Perforation, Verlust der Linse und Atrophie folgen.

Cur: Sie muss stets gegen das Grundleiden und die Localkrankheit zugleich gerichtet sein. Beseitigung von *Trichiasis, Entropium, Trachoma* u. d. hebt oft frischen Pannus ohne directe Mittel. Heftige Entzündung wird durch Blutegel, Purganzen (Calomel) u. s. f. bekämpft. Die Lichtscheu und die übrigen Reflexsymptome werden durch narkotische Salben in der Umgebung des Auges beseitigt. Mucilaginöse Bähungen sind oft gleichzeitig von Nutzen. Gegen Lockerung des Gewebes werden die bekannten Astringentia und die Tinct. Opii angewendet. Als Cardinalmittel zur Resorption ist das Arg. nitric. bewährt, in Salbenform (gr. 2 auf dr. 2 Salbe) täglich einmal mit einem Pinsel eingestrichen. *Guthrie* setzte noch gr. 2 Plumb. acet. hinzu. Bei der scrophulösen Form ist sein Effect oft ein überraschend erfreulicher. Es ist jedenfalls dem Sublimat, dem rothen und weissen Präcipitat, Jodwasser und Jodsalben

vorzuziehen. Um torpide Formen anzuregen, nützen die mechanisch wirkenden Mittel (Zucker, Calomel, Glaspulver, Pulv. Baldingeri [Crem. tart. Bolus, Sacch. aa.] und Aehnliches), doch nur so lange, bis die Resorption beginnt. — Scarificationen und Einimpfung blennorrhoischen Secrets sind unzuverlässige Mittel. *Stout*, *Pieringer*, *Jaeger* u. A. wollen von dem letzteren indess brillante Erfolge gesehen haben, doch bedürfen die Angaben noch immer der weitern Bestätigung.

Keratitis parenchymatosa,

Entzündliche Ausschwitzung in die Hornhautsubstanz gehört zu den seltneren Cornealkrankheiten, meist einseitig und ist in der Regel Folge von starker örtlicher Erkältung, weshalb einige die Bezeichnung *K. rheumatica* vorziehen. Die K. entsteht primär, folgt auf Conj. catarrh., besonders wenn kaltes Wasser applicirt wird, meist auf Zugluft bei Erhitzung. Oft bleibt die Aetiologie dunkel. — Charakteristisch ist diffuse graugelbe Trübung der geloekerten Cornea mit Ausgang in Pannus, Eiterinfiltration oder Exulceration, welches Alles auch verbunden vorkommt, seichte, tiefere und perforirende Geschwüre, Hypopyum, Irisvorfall etc. stets von rothem Gefässkranze bis zum limb. conj. begleitet. Das seröse Exsudat trübt anfänglich, wenn es die Faserlage nur erst spärlich durchsetzt, nur wenig, doch steigert sich bei rasch und stürmisch verlaufender Ausschwitzung die Trübung oft schnell bis zur Erblindung, von der gewöhnlich Trübungen zurückbleiben. Das Exsudat durchdringt je nach der Intensität die Röhrchen der Hornhautsubstanz und die Zwischenräume so, dass Verdrängung stattfindet und die nachbleibende Trübung mehr dem entstandenen Narbengewebe als nicht resorbirtem Exsudate zuzuschreiben ist. Das Exsudat kann aber auch eitrig zerfallen und als Eiter resorbirt werden oder als solcher innerhalb der Interlamellarräume vertrocknen und liegen bleiben. Man sieht solche vertrockneten Hornhautabscesse, die von den alten Autoren wegen ihrer Aehnlichkeit mit der Matrix des Fingernagels *Unguis* oder *Onyx* genannt wurden, nicht selten bei älteren Individuen. Halbmondförmig erscheinen sie sowohl in der Hornhautzubstanz selbst, als wenn sie zwischen der Hornhaut und der Descemet'schen Haut liegen. Oft zeigen sie sich im Grunde der vorderen Kammer, wo sie sich von einem geringen Grade des Hypopyum nur dadurch unterscheiden, dass sie eben die Descemet'sche Haut noch hinter sich haben und deshalb meistens bei der Seitenneigung des Kopfes unbeweglich bleiben. — Gefässe werden fast nur in den Fällen sichtbar, wo gleichzeitig Pannus zugegen ist. Der Gefässring in der *Conj. sclerae* ist meistens bedeutend entwickelt. Die Reflexerscheinungen fehlen nie, oft wird über sehr heftigen Schmerz, der die ganze Kopfhälfte einnimmt, geklagt. Diese acut verlaufenden Fälle sind fast stets mit Iritis complicirt (Kerato-Iritis), während blosse Trübungserscheinungen bei nur gelindem Verlaufe vorkommen.

In günstigen Fällen gelingt die Heilung in 4 bis 6 Wochen, doch hinterbleiben meist Trübungen. Die Prognose hängt von den Ursachen ab, unter denen ausser Erkältung Verletzungen und Liegenbleiben fremder Körper, besonders der Aehrengrannen, die oft die ganze Hornhautsubstanz durchdringen, an der Spitze stehen. Verletzungen, vorzüglich Contusionen, Trichiasis, Lidgranulationen, langwierige Blennorrhöen gehören auch hierher.

Cur: Aus letztgenanntem Grunde ist auch die Cur eine differente und deshalb vorwiegend eine symptomatische. Hauptsache ist, Schutz vor Temperatureinfluss und Diaphorese im Bett. Topisch nur Instiliatio

Atropini und bei hochgradiger Entzündung 6 bis 8 Blutegel in die Nähe des Auges oder am Zitzenfortsatze. Misslingt die Cur, so tritt häufig ein Zustand von Applanatio corneae ein. Fremde Körper müssen entfernt, andere Grundübel beseitigt werden. Heftiger Entzündung wird angemessen antiphlogistisch entgegengewirkt. Ausser Blutegel, Schröpfköpfe (in den Naeken), saliniselie und drastische Abführmittel, bei traumatischer Veranlassung örtliche Kälte, gegen Schmerz und Lichtscheu narkotische Salben in Stirn und Sehläfe, zur Resorption und antiphlogistiseh Ung. einer. mit Opium (6—10 gr. auf 1 dr. 3—4stündlich, ein Streif Papier darüber und mit einer dünnen Binde befestigt). Auch innerlich Calomel (täglich einige Gran), um die Exsudation zu beschränken, mit $^1/_{10}$ gr. Coniin, wenn die Irritation erheblich ist. Dabei Ableitungen auf die äussere Haut dureh Vesieatore und Ung. tart. stibiat. — Trübungen verschwinden am sehnellsten, wenn es gelingt den Vegetationszustand des ganzen Organismus zu steigern. — *Husner* empfiehlt Laud. liq. Sydenh. örtlieh und Tart. stib. innerlich, um die Resorption des Exsudates zu beschleunigen.

Die *Pilz*'sehe Darstellung der primären (parenehymatösen) *Keratitis* mit ihren drei Haupttypen, 1) der mit ausgebreiteter Hornhauttrübung, 2) der mit umsehriebener Verdunkelung und 3) der mit Heerden endogen wuehernder Elemente, weist den graduellen Uebergang dieser Form zu der Pustularophthalmie naeh, wie denn überhaupt die Erscheinungsweise der *Keratitis* eine so mannigfaltige ist, dass eine eigenthümliche Symptomenordnung und Classificirung derselben in dem Belieben jedes Autors steht.

Keratitis rheumatica, Hornhautentzündung naeh Erkältung.

Sehr viele Autoren, denen ieh mieh bedingungsweise anschliesse, fassen die Entzündung der Cornea naeh Erkältungen noeh unter dem Namen *Keratitis rheumatica* zusammen, die sieh mit *Conjunctivitis*, *Scleritis* und *Iritis* zu eomplieiren pflegt und naeh der Beschaffenheit des Exsudates, das mehr serös oder mehr faserstoffig sei, ungefährlich oder gefährlieh verläuft.

Bei der *Keratitis rheumatica* mit a) serösem Exsudat trübte sieh bald die Cornea in ihrer Totalität hellgrau, der Glanz verschwindet, es entstehen Phlyetänen, die leichte, seichte Facetten hinterlassen; Gefässe sind nieht in der Cornea, aber in deutliehem Saume um die Cornea herum sichtbar. Thränenfluss und Lichtseheu sind gesteigert, der eharakteristische Sehmerz tritt Abends und Naehts, und nieht auf das Auge beschränkt, ein; keine Seeretionsvermehrung.

Bei der *Keratitis rheumatica* mit b) faserstoffigem Exsudate ist der Uebergang in Eiterung charakteristisch, die übrigen Symptome sind dieselben. Diese Form ist mit der *Keratitis parenchymatosa* identisch. Sie ist stets gefährlich und kehrt häufig wieder, ist aber sehr selten. Meist zeigt sie auf einer Seite eine höhere Intensität.

Zur Cur dienen Schonung, ruhiges Liegen im Bett, mässige Verdunklung und eine den Umständen angemessene Antiphlogose. Gegen den abendlichen Schmerz dienen trockene Compressen und Einreibungen von Ung. einer. mit Opium. Ein diaphoretliseles Verfahren, Hautreize Bäder u. d. sind erst nach dem Aufhören der heftigen Entzündung am Platze und zwingen den Patienten zu grosser Vorsieht, wenn er sieh nicht der Gefahr, rückfällig zu werden, aussetzen will. Augenwässer dürfen gar nicht in Anwendung gezogen werden. Bei Hypopyon ineip. ist Oeffnung der Kammer mit dem Lanzenmesser oft von bald günstiger

Wirkung. Ueberhaupt haben örtliche Mittel dieses Leiden oft sehr verschlimmert.

Die *Keratitis traumatica pura* ist stets Parenchymentzündung mit den mannichfachsten Complicationen, welche letztere entscheiden müssen, ob die Anwendung von Kälte statthaft ist.

Hydromeningitis, *Entzündung der Descemet'schen Haut.*

Entzündlicher Exsudationsprocess, der sich auf der hintern Hornhautfläche manifestirt, kommt sehr selten für sich bestehend zur Beobachtung und wird von den meisten Autoren zu den wissenschaftlichen Hypothesen gezählt. Wahrscheinlich existirt keine substantive Erkrankung dieser Art und die Erscheinungen gehören der *Iritis*, *Kyklitis*, *Kerato-Iritis* u. s. f. an, der Art, dass Exsudate dieser Krankheitsprocesse vom Kammerwasser fortgetragen und an der hintern Cornealwand, dieser Zellenmembran, die Descemet'sche Haut heisst, abgesetzt wird. Diese Absetzung geht in Körnerhaufen vor sich, die von vorn gesehen, die Retrocornealpartie ihrer Durchsichtigkeit beraubt und durch die Loupe deutlicher erkennbar ist; bei der Profilbetrachtung erkennt man sofort, dass die Substanz der Cornea normal ist. Irisentfärbung rührt von der Verunreinigung des Kammerwassers oder einer Iriskrankheit her. Anhäufung von Kammerwasser, Eiterguss in die Kammer werden mit grösserem Rechte als Symptome anderweitiger Krankheiten erklärt, die das *Corpus ciliare* oder die *Iris* befallen haben. — *Hasner* beschreibt (l. c. p. 112) eine *Hydrom. tuberculosa*, Absetzung tubercul. Stoffes an die Descemet'sche Haut unter den Erscheinungen der Reizung des Auges, die Absetzung soll mannigfache Nachschübe erfahren, das Exsudat eitrig zerfallen und zu *Hypopyon* Veranlassung geben können Wir müssen noch weitere Bestätigungen dieser Proceduren erwarten.

Ecchymosen der Descemet'schen Haut, die *Hasner* (l. c. p. 108) beschreibt, werden nach operativen Eingriffen und nach heftigem Blutandrange nach den Augen nicht selten beobachtet. Das Blut sieht wie aufgetüncht aus, ist dunkler oder heller roth, verändert seine Lage bei keiner Kopfbewegung und verschwindet erst sehr spät. *Hasner* will es meist halbmondförmig gesehen haben. Es liegt zwischen der Cornea und der Descem. Haut und erscheint in jeder Form, meist so, wie Flüssigkeit, die zwischen zwei Membranen auseinander gequetscht ist.

Ulcera corneae, *Hornhautgeschwüre.*

Hornhautgeschwüre sind die Folge von Zersetzung der Cornealsubstanz mit Defect, durch chemische oder entzündliche Einflüsse herbeigeführt. Bei der einfachsten Form fehlt nur ein Theil des Epitheliums, weshalb solchen an und für sich auch kein anderer Werth zuzuschreiben ist, als blossen Abschilferungen. Gewöhnlich dringen sie aber tief in die Substanz oder durchbohren sie gänzlich und sind deshalb für das Sehvermögen von der grössten Wichtigkeit. Man unterscheidet folgende Formen:

1) Das Erosionsgeschwür besteht nur in der Abstossung der Epithelialpartie und verläuft selbst bei grösserer Ausdehnung ohne nennenswerthe Reaction. Der Epithelialdefect ersetzt sich in jedem Alter ohne Zuthun der Kunst. Sie entstehen nach mechanischen und chemischen Einflüssen, Catarrh u. d. und werden nur bei genauer Profilbetrachtung entdeckt, vorzüglich durch die Unterbrechung der spiegelnden Cornealwölbung.

2) Das Resorptionsgeschwür (die Facette) durchdringt das

Epithelium und die oberen Schichten der Hornhaut und heilt deshalb nur unter Absetzung eines plastischen Exsudats, die als Trübung auftritt. Allmählich wird dasselbe klar und zwar, nachdem es in der Tiefe Fasern, an der Oberfläche Epithelium gebildet hat. Die Dauer dieser Geschwüre wird durch den Grad der Kraft, mit der der Stoffwechsel im Organismus zu Stande kommt, bedingt. Serophulöse Individuen werden am häufigsten von ihnen befallen (s. Pustulaophthalmie), doch können sie auch aus einfachen Phlyctänen, Erhebung des Epithels durch seröses Exsudat, indem dieses auch in der Tiefe wirkt, veranlasst werden. Durch Bepinseln mit verdünnter Tinct. Opii oder solut. Arg. nitric. bringt man sie meist bald zur Heilung, doch ist der Substanzdefect, die s. g. Facette, oft noch längere Zeit wahrzunehmen.

3) Das Eitergeschwür, die übelste Form, unterscheidet sich dadurch, das es am zerstörendsten wirkt, weil es die Substanz in Eiter umwandelt und in die Tiefe zu dringen geneigt ist. Es kommt vorzüglich bei lymphatischen Kindern vor, wie das vorige, ist aber auch den Blennorrhöen, dem Trachom, den Abscedirungen in der Cornea etc. eigenthümlich, und heilt nur unter günstigen Umständen ohne Hinterlassung einer bleibenden Trübung. Während der entzündlichen Periode pflegen die Reflexsymptome erheblich zu sein, Lichtscheu und Lidkrampf sind oft so bedeutend, dass die Versuche der Patienten, das Auge zu zeigen, sehr schwierig sind. Dabei ist oft bedeutende Conjunctivalinjection und Lidödem vorhanden. Die Gefässe der Bindehaut verlaufen, besonders wenn die Geschwüre am Rande liegen, bis zu ihnen hin und verzweigen sich in einzelnen Fällen bis in den Grund des Geschwüres, der je nach dem Stadium rein oder speckig ist. Für die Integrität des Auges überhaupt sind die tieferen, die oft nur einen kleinen Umfang haben, die gefährlicheren, da sie eher zur Perforation und damit zu schlimmeren Folgezuständen führen. Vernarben sie unter starker Gefässentwicklung, so bleibt eine ausgedehntere und hartnäckigere Trübung, als wenn der Defect durch Absetzung von Lymphe unter geringer Entzündlichkeit ersetzt wird. — Die grösseren Geschwüre mit gelockerten, geschwollenen und schmutzig verfärbtem Rande und entsprechendem Grunde sind in der Regel nicht die ungünstigen oder — sie zerstören die Hornhaut gänzlich.

Hornhautgeschwüre haben überhaupt folgende Veranlassungen:

1) Mechanische und chemische Verletzungen. Von dem Substanzdefecte, der constitutionellen Energie und der Behandlung ist der Grad und Verlauf abhängig.

2) Augenentarrh. Erosions- und Resorptionsgeschwüre in der Peripherie der Hornhaut, die mit dem Grundübel und bei Gebrauch adstring. Collyrien bald und ohne Trübung heilen.

3) Pustulaophthalmie. Resorptions- und Eitergeschwüre, mitten auf der Hornhaut oder in der Randpartie und auf der *Conjunct. sclerae* sitzend, entstehen aus geborstenen Phlyctänen und Pusteln, sind bald rein und seicht, bald eitrig, schmutzig gelb und grau, mit tiefem Grunde und gelockerten, aufgeworfenen, auch steil abgeschnittenen Rändern, zerstören in die Breite und Tiefe und heilen mit Hinterlassung von vergänglichen oder bleibenden (narbigen) Trübungen, wenn sie nicht zur Perforation führen. (Siehe diese.)

4) Trachoma, Variola vera. Wie bei 3.

5) Blennorrhöen können alle drei Geschwürformen erzeugen oder auch durch Druckwirkung der phlegmonösen Chemosis partiell oder total die Hornhaut erweichen und zum Absterben bringen.

6) Entzündung der Hornhautsubstanz kann durch Zer-

fallen der gesetzten Exsudate Abscesse hervorrufen, deren Entleerung nach aussen Geschwüre von verschiedener Tiefe erzeugt.

7) Typhus, Cholera, Puerperalfieber, perniciöse Masern und andere sehr schwere Erkrankungen, Lähmung des *n. quintus* u. d. führen zur Verschwärung der unteren Cornealsegmente, vorzüglich wenn die Augen durch den periodischen Lidschlag nicht mehr vollständig geschlossen werden können und bei aufgehobenem Widerstande dem schädlichen Einflusse der Atmosphäre ausgesetzt sind.

Wie ein geschwächter, cacheetischer Zustand des Organismus der Entstehung von Cornealulcerationen günstig ist, so ist eine totale Kräftigung auch der Verheilung günstig. Der Defect wird nämlich nur selten und immer nur theilweise durch Herbeiziehung der Nachbarsubstanz ergänzt, vielmehr wird er regenerirt durch langsam oder schnell erfolgende plastische Exsudation in der Tiefe, meist ohne hervorsteehende Gefässentwicklung. Dies Exsudat ist milchig trübe und wird von den Patienten, die nach seiner Entstehung schlechter sehen, meistens für einen neuen schlimmeren Krankheitszustand, nicht aber für das, was es ist, ein Ergebniss der begonnenen Heilung, gehalten. Je nach der Tiefe des Geschwürs füllt das Exsudat, wie provisorischer Callus (*Arlt*), dieselbe theilweise, ganz oder überschüssig aus. Es kann wieder eitrig zerfallen, es nimmt aber in günstigem Verlaufe früher oder später die Haupteigenschaften der zerstörten Epithelial- und Substanzpartien an und bewirkt so vollständige Regenerirung. Für das Nachwachsen der Hornhaut nach dem Centrum scheint uns die ziemlich gesicherte Erfahrung zu sprechen, dass Keratonyxisnarben nach Verlauf von Jahren im Centrum erschienen, während die Nadel zwischen Centrum und Cornealrande eingeführt worden war. Wenn die Perforation bis zur Glashaut gedrungen war und diese mehr weniger und für relative lange Zeit gestört hatte, so ist volle Herstellung der Cornea höchst selten. Jugendliches Alter, gute Gesundheit und hinreichende Reaction leisten in einzelnen Fällen allerdings Unglaubliches.

Die einzuschlagende Therapie ist verschieden je nach den Veranlassungen und fällt schon mit der Behandlung des Grundleidens zusammen. Ist Entzündung der Hornhautsubstanz (s. o. 6) der Anlass, so muss bei kräftigen Individuen energische Antiphlogose sofort eingeleitet werden, mit nachfolgender Ableitung auf die Haut, also Blutegel, Mittelsalze, Tart. stib. in refr. dosi, Ung. cin. (mit Opium bei grosser Schmerzhaftigkeit) und Atropin, wenn Durchbruch droht. Zögert abgesetztes Exsudat sich zu resorbiren oder eitrig zu zerfallen, so sind wiederholte Emetica am Platze, um die Resorption anzuregen, zwischendurch trockene oder auch feuchte Wärme, um das Exsudat zu schmelzen und resorptionsfähiger zu machen; ist das Exsudat eitrig zerfallen, steht dann aber als Abscess, so entleere man den Eiter durch Punction. Das Geschwür selbst behandle man mit der grössten Vorsicht und beschränke sich vorwiegend auf einfachstes Reinhalten. Alle adstring. Wässer können den Reiz steigern oder durch incrustirende Präcipitate bleibende Verdunklungen herbeiführen, besonders Bleimittel, doch auch Zink, Kupfer, Cadmium, wie *Cunier* zuerst eingehend nachgewiesen hat. Bei grosser Torpidität reizt Opiumtinctur, 1—2 mal täglich eingeträufelt, hinreichend; um den intraocularen Druck zu verringern, ist die Entspannung der Muskelhülse durch Atropin ein sehr willkommenes Mittel, durch das ich in vielen Fällen dem Durchbruch vorgebeugt zu haben glaube. Nur selten wird es nöthig sein, das Geschwür zu punctiren; indicirt möchte dieselbe nur sein, wo die Ulceration ohnehin schon bis zur Descemet'schen Haut geht,

wo der Innendruck so stark ist, dass Durchbruch sicher bevorsteht, und wo das Kammerwasser mit Irisexsudaten erfüllt ist. Dann öffne man das Geschwür mit der Nadel und wiederhole nach 24, 48 Stunden die Entleerung durch Einführung des Arlt'schen Stilets. — Dabei müssen die Kranken sich ruhig in Rückenlage verhalten, das Auge muss geschlossen bleiben, Stuhlgang, knappe Diät, kein Sprechen, Kauen, Husten!

Malacia und Gangraena corneae, *Hornhauterweichung und Brand.*

Diese perniciöse Processe, die in ihrem verschiedenartigen Entstehen und Verlaufe noch nicht bis zur hinreichenden Einsicht beobachtet worden sind, treten nach der Einwirkung chemischer Substanzen, nach Verbrennungen, Blennhorrhöen auf und zerstören die Hornhaut in sehr kurzer Zeit vollständig. Es sind aber auch zahlreiche Fälle notirt, wo bei geringfügigen Entzündungen (*Erysipelas faciei, Sanson* in 11 Stunden) dies Absterben eintrat. Bei chemotischem Druck wird die gestörte Circulation und Ernährung Grund der Erweichung oder Nekrose, die gleich total oder schichtweise erfolgt, ähnlich, wie nach Durchschneidung des *Ganglion cervicale supremum* oder des *Trigeminus* diesseits des *Gangl. Gasseri* (*Szokalski*). *Arlt* erzählt hieher gehörige Fälle, die im Verlaufe von Scarlatina und Diarrhoe mit Aphthen eingetreten waren und erinnert dabei an *Magendie's* Versuche an Hunden, bei welchen, nachdem er sie bloss mit Zucker und destillirtem Wasser gefüttert hatte, vor dem Tode centrale durchbohrende Hornhautgeschwüre entstanden. Ein allgemein gültiges Curverfahren gibt es natürlich nicht. Chemotische Wülste thut man gut zu excidiren. Die Hauptsache ist, die Vegetation des Gesammtorganismus zu steigern. *Dupuytren* räth, bei nur oberflächlichem Absterben den Grund mit Chlorwasser zu betupfen, wodurch derselbe härter werde, so dass die tieferen Corneallagen Zeit behalten zu vernarben, und Irisvorfall vorzubeugen. — Ist Degeneration der trophischen Nerven Ursache, so geht das Auge phthisisch zu Grunde.

Obscurationes corneae, *Hornhauttrübungen.*

Nach Entzündung, Verschwärung u. s. w. zurückgebliebene Störungen der Durchsichtigkeit der Hornhaut; zu unterscheiden von der Undurchsichtigkeit während der Entzündung oder Verschwärung. Wir trennen die Formen nach dem Sitze:

I. Antrocornealtrübungen. Diese Trübung, die im Epithelialblättchen allein ihren Sitz hat, ist rauchigt, neblicht und entweder punctförmig oder in der Fläche ausgedehnt. Sie pflegt Parenchymtrübungen zu begleiten, welche eine gänzliche Trübung bedingen, an und für sich ist sie halbdurchsichtig und hüllt die Sehobjecte gleichsam in Schleier. In seltenen Fällen erhebt sie sich über das normale Niveau der Cornea, eben so selten senkt sie sich in Vertiefungen der übrigens vollkommen reinen und glänzenden Cornealsubstanz (*Arlt.*) In der Mitte sind solche Trübungen dichter, als an den Rändern, deutlich abgegrenzt pflegen nur die punktförmigen zu sein. Sie können sich über die ganze Hornhaut gleichmässig ausdehnen. *Chelius* will bemerkt haben, dass zu den frisch entstandenen oft Gefässe vom Hornhautrande her verlaufen, was bei veralteten nicht der Fall ist.

Von der Dichtigkeit und der Lage hängt der Einfluss auf das Sehevermögen ab, wovon später.

Die Veranlassung sind anhaltender Reiz durch fremde Körper (z. B. durch Cilien bei *Trichiasis* und *Entropium*), wo das Epithelium bald schwie-

lenartig verdickt wird, bald seidenartig und fest (cutisirt) ist, so dass die Zellen nicht mehr abgestossen und nicht mehr von den Thränen fortgespült werden. Bleibt nach der entzündlichen Periode des Pannus Trübung zurück, so will *Arlt* diese in einer neoplastischen Membran begründet gefunden haben, die er an der Leiche als unmittelbare Fortsetzung der Bindehaut abpräpariren konnte. (Cfr. Pterygium p. 49.)

II. Retroeornealtrübungen. Diese Trübungen rühren von verschiedenen pathologischen Processen her, denen man erst in neuester Zeit mehr Aufmerksamkeit geschenkt hat. Die s. g. *Hydromeningitis* (*Wardrop*) existirt nicht, wie *Ruete* (Lehrbuch p. 442) zuerst entschieden ausgesprochen und bewiesen hat. Von der Existenz einer *Tuberculose* an der hinteren Cornealwand (*Hasner* l. c. 112) habe ich mich ebenso nicht überzeugen können. Wohl aber,

a) von einer ecchymotischen Trübung (S. p. 63.)

b) von einer ödematösen Erhebung (*Hasner*) der *Membr. Descemeti* bei *Kyklitis* und *Iritis* (bes. *syphilitica*). Sie hebt sich durch serösen Erguss an der Peripherie oder in ganzer Ausdehnung von der Hornhautsubstanz ab und lässt die Hornhaut in der Art getrübt erscheinen, wie ein an der concaven Seite angehauchtes Uhrglas. Zu merken ist, dass man hierbei keine punktförmige Exsudatauflagerung bemerkt und dass dies Leiden beim Schwinden des Grundübels sofort mit zurückgeht.

c) von exsudativer Auflagerung, mag dieselbe nun von *Iritis* u. s. f. herrühren oder von einem *Hydrops fibrinosus* (*Ruete*; der *Hydr.* beruht meistens auf *Iritis*.) Die Auflagerung geschieht punktförmig oder streifig und zeigt oft grosse Hartnäckigkeit. Sie wird beim Entstehen am leichtesten erkannt.

d) Ruptur der Descemet'schen Haut in Folge mechanischer Einwirkungen, denen die Cornea widersteht. (*Bochdaleck. Hasner* l. c. pag. 122.)

III. Parenchymtrübungen. Diese sind sehr mannichfaltig. Es gehört hierher zuerst

a) Die angeborne Trübung, die entweder als Folge einer foetalen Entzündung oder als Hemmungsbildung zu betrachten ist, meistens erblich auftritt und innerhalb des ersten Lebensjahres gänzlich zu verschwinden pflegt. Die Trübung ist eine gefleckte, peripherische oder totale, meist beiderseitig und wird oft nicht bemerkt, weil sie in den ersten Lebenswochen, wo das Kind die Augen dem Lichte kaum öffnet, zurückgegangen ist. *Arlt, Schön, Maclagan, Tavignot* beschreiben hieher gehörige Fälle, die indess noch nicht hinreichen, um definitiven Aufschluss über die Krankheit zu geben. Mir ist eine Familie bekannt, in der diese Trübung seit mehreren Generationen bei fast allen Neugeborenen beobachtet wurde und zwar in der Art, wie ein auf der concaven Seite gesplitterter Defect die Durchsichtigkeit eines Uhrglases trübt. Meist nach Verlauf eines halben Jahres war jede Spur verschwunden. Was blieb, war eine Art amblyopischer Schwäche, die bei mehreren Individuen durch das ganze Leben gleichmässig bestand und die ihren Grund darin findet, dass das Auge sich nicht von der Geburt an gewöhnte zu percipiren. Bei späterer vollkommener Durchsichtigkeit der Cornea bleiben solche Augen oft unthätig, wenn nicht das andere Auge geschlossen wird, und leiden an geringem Grade sensorieller und sensitiver Anästhesie mit der Tendenz zu Strabismus.

b) Der Greisenbogen, areus senilis, Gerontoxon, eine grauweisse, sichelförmige Trübung in der Peripherie der Cornealsubstanz,

die ohne congestive oder entzündliche Vorgänge unter denselben Bedingungen entsteht, wie graue Haare und Cataracta senilis. Er gehört dem höheren Alter an, kann aber auch Individuen von 30—40 Jahren ohne weitere Störung befallen, während 80jährige Augen noch von ihm verschont sind. Nach dem Centrum hin verliert er sich allmählich ohne deutliche Gränze, nach der Sclera hin ist er durch einen hellgebliebenen Streifen meistens sehr deutlich abgegränzt, wodurch er sich von dem blossen Uebergreifen der Sclera auf die Hornhaut unterscheidet. Er kann an der ganzen Hornhauteircumferenz vorkommen, pflegt aber im oberen und unteren Segmente breiter zu sein, so dass der durchsichtig gebliebene Theil die Form eines Ovales gewinnt. Wunden heilen in der durch den Altersring getrübten Partie ebenso, wie in der gesunden. Bei der Section ergeben sich das Epithelblättchen und die *Membr. Descem.* vollkommen normal, die Cornealfaser erscheint schärfer in ihren Contouren, breiter und dichter verfilzt, sclerosirt, d. h. dem Scleragewebe ähnlich geworden. Augen mit dieser Trübung sind stets weitsichtig, selbst in den seltenen Fällen, wo nur ein Auge ergriffen ist, ohne anderweitig zerstört zu sein. *Ammon* fand zwei Ringe übereinander, er will analoge Trübungen gleichzeitig auch auf der vorderen und hinteren Kapsel gefunden haben. *Meyr* erklärt den Zustand aus einer Fettentartung der Fasern und will zahlreiche Oeltröpfchen in der Substanz des Hornhautgewebes gefunden haben. Mir schien der Grund vielmehr in beschränktem Stoffwechsel und daher rührender Induration zu liegen; *Stellwag* identificirt das Gerontoxon geradezu mit Cornealatrophie. Spätere mikroscopische Untersuchungen nöthigten mich, für die untersuchten Fälle zu der Annahme einer Fettmetamorphose mich zu entscheiden. Wahrscheinlich kann es durch verschiedene Ursachen zu Stande kommen; Presbyopie begleitet Gerontoxon regelmässig, wenn auch nicht das Umgekehrte der Fall ist.

c) Exsudative Trübungen sind die häufigsten und wurden nach ihrem Aussehen mit zahllosen bildlichen Namen belegt; Macula (*Nephelium*, *Nebula*, *Nubecula*) ist nach *Beer* eine grössere, halbdurchsichtige, oberflächliche Trübung, entstanden „durch Gerinnung des die Zellen der Hornhaut anfüllenden Halitus“ (!); Aegis (*Aegias Achlys*, *Macula nubosa*) ein undurchsichtiger, erhabener Fleck; Leucoma erhabene, undurchsichtige, enllös harte, gegen die Peripherie hin verwaschene Trübung, die bald kreideweiss ist (*Albugo*, *Paralampsis*, *Leuc. cretaceum*), bald von perlmutterartigem Glanze (*Leucoma margaritaceum*, *Margarita*, *Perla*). *Beer* meinte, der Dunst habe bei dieser Form schon den Charakter einer Pseudomembran angenommen. Man nimmt heutzutage füglich von diesen bildlichen Bezeichnungen Abstand, da sie nur verwirren können, und hält sich einzig an die pathologisch anatomischen Befunde.

Exsudative Trübungen erfolgen auf alle Entzündungen der Hornhaut mit oder ohne Verschwärung, besonders auf Keratitis pustulosa, und sind bei acutem Entstehen und sofortiger Behandlung in der Regel heilbar, indem entweder das zwischen die unversehrten Cornealfasern abgelagerte Exsudat zur Resorption gelangt oder indem es, wenn es an die Stelle der durch Aetzung oder Eiterung zu Grunde gegangenen Fasern getreten ist, die vollständige Umwandlung in diese Fasern eingeht. (Provisorischer Callus.)

d) Von der eitrigen Trübung und deren Folgen, dem *Unguis*, war bereits bei der parenchym. Kerat. die Rede. *Hasner* u. A. stellen

die Existenz dieser Form mit Unrecht in Abrede. *Szokalski* sagt[1]), das Eiterserum würde resorbirt, die Eiterkörperchen verschmölzen zu einer gelblichen Masse und verbänden sich organisch mit der Hornhautsubstanz, in deren Mitte sie einen äusserst schwer heilbaren Fleeken bildeten.

e) Narbige Trübungen. Diese Trübungen sind die wohl ohne Ausnahme bleibenden, unheilbaren. Sie entstehen auf doppelte Weise, indem nämlich entweder die Fasern durch den Druck des um sie abgelagerten reichlichen Exsudates, besonders wenn dieser Druck längere Zeit besteht, ihre Durchsichtigkeit verlieren, atrophirt und selerosirt werden, oder indem Exsudat, welches an die Stelle zerstörter Fasern getreten ist, die Metamorphose in normales durchsichtiges Fasergewebe nicht vollendet und Narbengewebe bleibt; oft hat dasselbe normale Structur, aber ohne Durchsichtigkeit (*Ruete*).

Alle diese Trübungen compliciren sich mannichfach unter einander und mit Entzündungsresultaten benachbarter Organe, z. B. der Iris (durch *Synechie*, *Prolapsus* u. d.) und erhalten dadurch für Prognose und Therapie eine um so ungünstigere Geltung.

f) Metallische Niederschläge und Inerustationen wirken wie fremde Körper und können periodische Entzündungen und Eiterungen herbeiführen. Sie sind von unerfahrenen Augenärzten zum grössten Nachtheile ihrer Patienten oft genug dadurch herbeigeführt, dass bei geschwüriger Cornea Collyrien, mit Plumbum aceticum u. d. versetzt, verordnet wurden. *Cunier* hat nachgewiesen, dass Laudanum mit Plumb. acet. und Argent nitric. einen reichlichen Niederschlag bewirkt, mit Cadmium sulph., Cupr. sulph., Lap. divin. und Zinc. sulph. einen spärlichen. Derselbe erscheint anfänglich weiss, später, wenn plastisches Exsudat ihn wie mit einer Pseudomembran umgibt, unregelmässig höckerig und schmutzig gelb. — Die gänzliche Entfernung mit der Staarnadel oder einem Messer (s. g. Abrasio) ist ausserordentlich schwierig und gelingt selten nach Wunsch.

Der Effect der Trübungen ist theilweise noch Problem. Denn während wir beobachten, dass auf kleine durchgreifende und auf ausgedehntere Centralübungen oft keinerlei anderweitige Störungen eintreten, sind diese andere Male sehr erheblich. Die Patienten sehen gut, indem theils durch Gewöhnung von der wirklich vorhandenen Trübung der Art abstrahirt wird, dass sie als Störung nicht zum Bewusstsein kommt oder indem unwillkürliche Accommodationen in den brechenden Medien eintreten. *Wardrop*, *Himly* u. A. haben beobachtet, dass sich sogar die Pupille in solchen Fällen allmählich hinter der verdunkelten Stelle wegzieht und dadurch schief wird. In den meisten Fällen sind die Gesichtsstörungen der Lage und Dichtigkeit der Trübungen angemessen. Marginale hindern in der Regel ebensowenig wie Greisenbogen, centrale nach dem Grade ihrer Durchsichtigkeit. Ist das kranke Auge überhaupt thätig, so verschleiert es beim Sehen mit beiden Augen den Gegenstand, der mit dem gesunden allein geschen rein erscheint. Uebrigens liegt vor dem kranken Auge, wenn das gesunde geschlossen ist, ein deutlicher Flecken, wie ein fremder Körper zwischen Auge und Object. Ist scharf abgegränzt die Hälfte der Cornea undurchsichtig, so sehen die Kranken die Gegenstände mit diesem Auge oft nur theilweise, oft wie Myopische, weil die Accommodationskraft unwillkührlich den Fehler auszugleichen sucht. Bei Dilatation der Pupille durch

[1]) Roser und Wunderlich's Archiv. 1846. p. 127.

Mydriatica oder in der Dunkelheit sehen die Patienten besser, weil mehr Lichtstrahlen von dem Objecte auf die Retina fallen.

1) Was die wahrnehmbaren Folgen betrifft, so gewöhnen sich die Patienten, um das Trübsehen zu vermeiden, welches durch das Ineinanderfallen des klaren und des unklaren Netzhautbildes auf den bekannten identischen Punkten entsteht, bei scharfem Sehen das kranke Auge mit der Hand zu schliessen oder es zuzukneifen. In diesem Umstande hat das periodische Zukneifen meistens seinen Grund, besonders wenn die Trübung nicht schon in der Kindheit erfolgte.

2) Hierher gehört ferner das Schielen, welches beim scharfen Sehen aus demselben Grunde geschieht und zwar bei Kindern nach Innen, bei Erwachsenen nach Aussen, anfänglich nur zeitweilig, später permanent. *Walther* irrt sehr, wenn er meint, das Auge würde abgelenkt, damit mehr Lichtstrahlen auf die Retina fielen. Es wird abgelenkt, wie beim Zukneifen, damit das undeutliche zweite Bild in dem kranken Auge überhaupt nicht gesehen werde, sondern nur das deutliche in dem gesunden. — Bei Schielen aus anderem Grunde tritt umgekehrt undeutliches Sehen mit dem schielenden Auge ein, weil die von ihm gesehenen Objecte nicht auch psychisch percipirt werden.

3) Es tritt *Nystagmus* ein, die Augen oscilliren unaufhörlich von beiden Seiten her und machen ein sicheres Sehen unmöglich. Dieser Folgezustand tritt nur ein, wenn die Trübung aus der ersten Kindheit datirte.

4) Baldige Ermüdung des gesunden Auges hat darin ihren Grund, dass bei längerem scharfem Sehen auf kleine Objecte das gesunde Auge sich übermässig anstrengt, um das undeutliche Bild des kranken Auges gewissermassen zu überbieten und um den Fehler auszugleichen. — Längerer Gebrauch in solchen Fällen gelingt besser, wenn das kranke Auge ganz geschlossen wird.

5) Einseitige oder beiderseitige Kurzsichtigkeit verschiedenen Grades pflegt besonders dann sich einzustellen, wenn die Augen viel zum Nahesehen gebraucht werden und wenn die Trübung nur sehr kleine Dimensionen hat. Die Patienten bringen auch schon wegen der Trübung die Gegenstände dem Auge näher, weil dann die Lichtstrahlen von dem Gegenstande mehr divergirend ins Auge gelangen und deutlicheres Sehen möglich wird. Indem sich die Augen hieran gewöhnen, ändert sich die Refraction bleibend auch für die spätere Zeit, wo der Hornhautfleck längst verschwunden ist.

Eine sichere Prognose und Therapie ist meist sehr schwierig, oft unmöglich. Aus dem Vorstehenden leuchtet ein, das manche Trübungen von selbst, ohne Zuthun der Kunst zurückgehen, dass andere unheilbar sind. *Hasner* u. A. sind aber entschieden im Unrecht, wenn sie deshalb auf jeden Beseitigungsversuch zu verzichten rathen. Besonders in jüngeren Jahren, selbst bis zum 40. Jahre hin, kommen Aufhellungen in überraschender Weise zu Stande. Ist das Individuum kräftig und wird gut genährt, so gehen bedeutende und pominirende Trübungen (s. g. *Leucomata*) oft ganz zurück oder werden wieder durchsichtig, indem die Exsudate resorbirt und neues Gewebe von grösserer oder geringerer Durchsichtigkeit an die Stelle tritt. Im Allgemeinen gilt, dass oberflächliche, frische beschränkte Trübungen heilbar, tiefe, veraltete, besonders narbige unheilbare sind. Letzteres ist um so mehr der Fall, wenn Verwachsungen (mit der Iris), Abflachungen, bedeutende Hervorwölbungen u. d. zugegen sind und wenn sich bereits Secundärerscheinungen ausgebildet haben.

Beer behauptete, dass man sogleich die s. g. misehungsändernden Mittel nur in Gebrauch nehmen dürfe, wenn die Trübung dunkelgrau und ohne deutliche Gränzen sei, wenn sie nur einen matten Glanz habe und Spuren von Gefässverzweigungen zeige. Sei dies nicht der Fall, sei also die Trübung undurchsichtig und kreideweiss, glänzend, gewölbt und ohne alle Gefässe, so müsse zur Vorbereitung zuerst die Anwendung von öligen (schleimigen, erweichenden) Mitteln vorgenommen werden. Zu diesen gehören Wasserdämpfe, die mittelst eines Trichters auf den Bulbus geleitet werden, warmer Quittenschleim, Malvenaufguss u. d., 10—12 mal täglich eingeträufelt, Leberthran, Nussöl, Papieröl, 2—3mal aufgepinselt. Man mag mit diesen Mitteln die Cur einleiten, für uns steht fest, dass *Desmarres* Recht hat, wenn er dieselbe Wirkung jedem Mittel zuspricht, welches circa einviertelstündliche Reizung der Cornea zur Folge hat, z. B. Bepinseln mit Bimsteinsalbe, Bestreichen mit einem Federbarte u. d. Es kommt nämlich einzig darauf an, so viel Reiz in der Cornea zu erregen, dass der Blutzufluss nicht bloss vermehrt wird, sondern dass auch seröse Ausschwitzung die trübenden Exsudate durchfeuchte und zur Resorption geschickt mache. Zur zweckmässigen Benutzung dieses Processes kommt es weniger auf die Art des Mittels als auf die Art der Anwendung des Mittels an, die der Arzt nach Umständen zu bemessen hat. Er muss von Zeit zu Zeit genau untersuchen und Sehversuche anstellen und sich nicht täuschen lassen, wenn periodisch die Trübung vergrössert erscheint. Zuführende Gefässe darf er durchschneiden und durch genaue Aetzung zur Resorption zu bringen suchen Ableitende Mittel (Hautreize wie Purganzen) nützen nicht, vielmehr ist eine kräftige Ernährungsweise am Platze. Dabei muss natürlich jede Art schädlichen Einflusses (Zugluft, Diätfehler u. s. f.) vermieden werden.

Oberflächliche Trübungen schwinden allein bei solcher Cur nicht selten; nachträglich kann man leichte Adstringentien (Lap. divin.) folgen lassen und von Zeit zu Zeit Laud. liq. Sydenh. verdünnt einträufeln.

Ist die Trübung bedeutender oder tiefgehend, so hat man zwischen den vielfach empfohlenen Mitteln die Wahl. *Arlt* bringt sie nach der Intensität der Wirkung in folgende Reihe:

Extr. Cicut ℈ auf ℥ 2 aq. dest.

Extr. Chelidonii maj. / — Aloës aquos } ℈ ½ auf ℥ 2 aq.

Laud. liq. Sydenh., rein oder verdünnt.

Hydrag. muriat. corros. gr. ¼ auf Laud. liq. Sydenh. gtts. 4—8.

Argent. nitric. gr. ½—2 auf ℥ 1 aq. dest.

Cadmii sulphur. gr. 1—2 auf ℥ 1 aq. dest.

Salis ammon. et sacch. albi aa Scr. 1 in aq. Menth. ℥ 1.

Borac. venet. et sacch. albi aa gr. 15 cum Extr. aloës aq. et Extr. opii aq. aa gr. 3 in aq. destill. ℥ 1.

Baryt. muriat. gr. 5 in aq. lauroceras. ℥ 1, zweistündlich 1 Tropfen.

Kali caustic. gr. 2 in aq. destill. ℥ 1.

Die übrigen Mittel siehe im Formulare, wobei zu beachten ist, dass das Unguentum exactissime mixtum verschrieben, das Vehikel der Temperatur angemessen sein muss und dass nie zu viel verschrieben werde, damit die Salbe nicht durch Ranzigwerden ihren Charakter verliere und zu reizend wirke. Man thut gut, weil die Augen sich an stets dasselbe Mittel gewöhnen würden, beim Gebrauche zu wechseln und von dem schwächeren zu dem stärkeren überzugehen, ebenso wechsle man

die Form, in Bezug übrigens auf die Jahreszeit, indem Wässer mehr im Sommer, Salben mehr im Winter passen, und die individuelle Disposition des Patienten entscheiden muss, ob die eine Form besser als die andere vertragen wird. Der individuelle Fall muss überhaupt vorschreiben, ob man die Wirkung steigern, ob man häufiger das Mittel anwenden darf, oder ob man es schwächen muss, wenn der Reiz zu lange (nach *Rosas* über eine Stunde) andauert oder ob man es schwächer, seltener geben oder für eine Zeitlang ganz aussetzen müsse. Ist es nur alle 24 Stunden anzuwenden, so geschieht es vor Schlafengehen, bei widerspenstigen Kindern öffnet man die Lider im ersten Schlafe zur Application. Flüssige Mittel werden in der Rückenlage mittelst eines Tropfglases, einer Federspule oder eines Pinsels in einen Augenwinkel geträufelt, Salben mit einem Haarpinsel vom äusseren Winkel her linsengross unter das Oberlid gestrichen und durch gelinden Druck vertheilt, Pulver durch eine dünne Spule eingeblasen. Ueberhaupt gelten zwei Regeln: Vorsicht, um nicht zu schaden, und Ausdauer, um nicht vorzeitig die Geduld zu verlieren.

In wiefern Schutzbrillen, ähnlich den s. g. durchlöcherten Nussschaalen, die früher gegen Strabismus empfohlen wurden, nützen, *musste* weiter bestätigt werden. Sie bringen künstlich *Myosis*, d. h. eine kleine Pupille hervor, daher myotische Brillen, und blenden die Corneatrübung vor der Pupille der Art ab, dass gewissermassen durch eine neue Pupille vor dem Auge dem Lichte wieder ein freier Zugang gestattet und die Entstehung von Zerstreuungskreisen auf der Retina vermieden wird. (Vergleiche meinen Aufsatz über die myotische Brille in der deutschen Klinik 1854). Später konnte ich hinzufügen, dass diese *myotischen Brillen*, deren Anwendbarkeit *zuerst mir* wahrscheinlich gesehienen, weshalb ich sie mit vorstehenden Worten empfahl und die dann auch *Donders* anwandte, indem er sie als *seine Erfindung und Entdeckung* (Cfr. *Graefe*'s Archiv I. B. 1. Abthlg. p. 251 und 481) *stenopäische Brillen* nannte, sich meines Wissens bei keinem Patienten sonderlich bewährt haben, — ein Grund mehr für mich, Herrn *Franz Donders* auch diesen Raub gern zu lassen. — — —

Die operativen Eingriffe, Haarseil, Electropunctur, Excision, Abrasio s. Kerectomia und Keratoplastik, von denen im operativen Theile gesprochen werden wird, sind nur in verzweifelten Fällen angezeigt und nützen selten. Ein anderes gilt von der Bildung einer künstlichen Pupille (s. diese).

Perforatio corneae, *Durchbruch der Hornhaut.*

Zerstört ein Geschwür der Hornhaut auch die hintere Schicht oder platzt schliesslich die *Membr. Descem.*, so hört an dieser Stelle der Widerstand auf, welchen die Bulbushülle dem Druck der Augenmedien und der Augenmuskeln entgegensetzt, das Kammerwasser wird aus der perforirten Stelle herausgedrängt und die nicht flüssigen Augenmedien ändern ihre Lage. Der Glaskörper, das Linsensystem und die Iris rücken vor in die Stelle, die das Kammerwasser bisher eingenommen hatte, und der Bulbus erhält durch die Wirkung der Muskeln eine mehr ovale Form (die Durchmesser im Aequator werden relativ kürzer, *Arlt*). Ist die Perforationsstelle so gelagert, dass sie durch die Iris oder die Kapsel der Linse sofort vollständig geschlossen wird, so sammelt sich das Kammerwasser wieder an und drängt die hinter ihr liegenden Theile zurück. Hat indess plastisches Exsudat die Oeffnung geschlossen, so ist ein relativ normaler Zustand wieder hergestellt und es hängt einzig von der

Lage und dem Durchsichtigkeitsgrade der Narbe ab, wie weit das Sehevermögen beeinträchtigt wird.

Schliessen die vorgerückten Augenmedien die Oeffnung nur theilweise, so sickert das sich neu bildende Kammerwasser unausgesetzt ab. Es entsteht der Zustand, der *Fistula corneae* genannt wird, Wochen und Monate bestehen kann und endlich zur Abplattung der Cornea, Verkleinerung des Bulbus und durch hinzutretende Entzündung zur Zerstörung des Auges führt.

Businelli berichtet über einen Fall, wo längere Zeit ausgeführte Atropineinträufelung keine Besserung bewirkte. Nach Iridectomie erfolgte aber schon nach einigen Tagen vollständige Heilung der Fistel und wesentliche Besserung der Sehkraft.

Legt sich die Linsenkapsel an die Oeffnung, so kann eine Trübung auf derselben zurückbleiben (siehe *Cataracta capsularis centralis*), legt sich Iris an oder in die Oeffnung, so entstehen leicht die Zustände, von denen unter *Synechia anterior* und *Prolapsus Iridis* die Rede sein wird. Nach erfolgter Perforation kommt es für den Arzt hauptsächlich darauf an, zu verhüten, dass ein Irisvorfall zu Stande komme. Liegt das Geschwür dem Ciliarbande nahe, so dass sich allein der Ciliartheil der Iris vorlegen könnte, so hat man sich nur auf Ruhe, Rückenlage, Schliessung der Augen und Antiphlogose zu beschränken. Sobald aber der Pupillartheil der Iris mit in die Oeffnung gezogen zu werden droht, muss man so verfahren, als wenn das Geschwür mehr central liegt und die Pupille direct gefährdet ist. Man lagert dann den Patienten mit dem Kopfe etwas tiefer und unbeweglich auf den Rücken, legt leichte, kalte Compressen eines Belladonnainfusum auf die geschlossenen Augen und träufelt zugleich von Zeit zu Zeit von derselben Flüssigkeit oder besser Atropinsolution ins Auge, bis die Pupille sich von der Perforationsstelle weggezogen hat. In diesem Zustande erhält man die Iris, bis sich die Perforationsöffnung theils durch Collapsus bulbi und Annäherung ihrer Ränder, theils durch plastisches Exsudat geschlossen hat.

Peripherischer Durchbruch mit Iriseinlage ist kein bedenkliches Ereigniss, doch kann es bedenklich werden, wenn man an der Iris zerrt, sie zu frühzeitig abschneidet oder gar reponiren will. Auch Aetzungen mit Butyr. Antim., Kupfer oder Höllenstein schaden eher als sie nützen, höchstens erlaube man sich Einträuflung von Opiumtinctur. Auch der Lichtreiz ist nachtheilig, durch den man geglaubt, die Iris wieder retrahiren zu können. — Droht durch centralen Prolapsus Synicesis oder Pupillenverzerrung, so muss Atropin sehr oft eingeträufelt oder (*v. Gräfe*) sofort die Excision eines Irisstückes vorgenommen werden. Bei Centralleucom ist diese Operation ohnehin indicirt.

Keratocele, *Hornhautbruch*,

derjenige Geschwürausgang, bei dem die verdünnte Hornhaut durch den Druck der Augenmedien bläschenartig hervorgetrieben wird. *Desmarres* unterscheidet drei Formen nach dem Theile, der vorgetrieben ist, 1) wenn die tiefsten Schichten der Cornealsubstanz und die Wasserhaut vorliegen, 2) wenn nur die Wasserhaut vorliegt, 3) wenn die tieferen Schichten zerstört sind und die vorderen den Bruch (besser den Vorfall) bilden. Letztgenannte ist die seltenste, aber von *Jüngken* u. A. beobachtet und beschrieben worden. Ein häufiger und meist baldiger Ausgang des *Keratocele* ist der in *Perforatio corneae* durch Platzen der vorgetriebenen, oft sehr dünnen Partie. Die blosse Wasserhaut platzt meist sehr bald,

kann aber auch dem Drucke so lange Widerstand leisten, bis Exsudate das Bläschen, das von punktförmiger Kleinheit bis zur Erbsengrösse verschieden vorkommt, eingehüllt und ihm mehr Festigkeit gegeben haben. Im weiteren Verlaufe bildet sich genuines Narbengewebe aus, welches die ursprüngliche Geschwürstelle trübt. Liegt ausser dem *Humor aqueus* Iris mit in der Keratocele, so bleibt diese Trübung und erscheint dunkelbläulich. In anderen Fällen hellt sich das Exsudat über dem Bruche auf, nur die Peripherie bleibt trübe. Diesen Zustand haben Einige mit *Keratoconus* verwechselt, Andere unter die verwirrende und deshalb zu beseitigende Bezeichnung *Staphyloma* gebracht. Er ist aber nur als stationär gewordene Keratocele (*Arlt*) in Anspruch zu nehmen und dürfte allen Operationsversuchen widerstehen, sowohl der Punction als der Aetzung, von der *Desmarres* spricht.

Beginnt eine *Keratocele* erst sich zu bilden, so muss man versuchen, 1) den Eintritt der Iris in den Bruch zu verhindern durch Einträufeln mydriatischer Mittel, und 2) der stärkeren Hervorwölbung durch periodische Entleerung und angemessenen Druckverband entgegen zu wirken. *Seitz* berichtet einen interessanten Fall der Art, bei dem es ihm gelang, durch Compression (mit einer Münze, Charpie und dem Monoculus) in 14 Tagen den Tumor nicht bloss abzuplatten, sondern auch in ein fleischähnliches Wärzchen zu verwandeln, neben welchem das Sehevermögen erhalten blieb. — Uebrigens ist die Behandlung des Geschwüres im Beginn der *Keratocele* fortzusetzen, Ruhe, Rückenlage, Schliessen der Augen, entsprechende Antiphlogose etc.

Synechia anterior, *sc. iridis, Vordere Verwachsung der Iris.*

Wenn nach einem perforirenden Geschwüre die vorgerückte Iris an der Perforationsstelle sich anheftet, anlöthet oder fest an ihr verwächst, so pflegt man diesen Zustand vordere Synechie zu nennen, zum Unterschiede von der hinteren Synechie, wo die Iris mit der Linsenkapsel verwächst. Ist diese vordere Synechie eine beschränkte (*partialis*) und frisch entstanden, so ist sie heilbar und geht nicht gar selten von selbst wieder zurück; erstreckt sie sich über die ganze Iris (*totalis*), so lässt sie sich nicht beseitigen und veranlasst, weil die Irisfunction gänzlich beschränkt ist, fast regelmässig Blindheit. — Oft wird die partielle *Synechia ant.* nur durch ein Pseudoligament vermittelt, in dem sich wenig Irissubstanz oder Pigment befindet. Gehen solche *Synechien* zurück, so erkennt man den früheren Zustand an der Pigmentirung der Hornhautnarbe und dem Defecte der Iris. Die partiellen *Synech.* haben für das Sehevermögen eine um so schlimmere Bedeutung, je näher sie der Pupille liegen, indem sie dadurch um so eher eine Verziehung derselben veranlassen und den Pupillarrand selbst ergreifen können, dessen Befestigung die Beweglichkeit der Pupille und die Sehkraft beschränkt. Die grosse Dehnbarkeit der Iris überwindet das Eintreten dieses Zustandes aber meist. Ein operatives Verfahren wird selten angezeigt sein, da nur ligamentöse *Synechie* das Gesicht nicht beeinträchtigt und die gefährdende Operation verbietet, eine ausgedehnte aber keinen günstigen Erfolg verspricht. Wenn eine beschränkte *Synech.* sehr störend wird, so kann man einen Hornhautschnitt machen und das Ligament durchschneiden.

Prolapsus iridis, *Irisvorfall.*

Der Zustand, wo bei theilweise zerstörter Hornhaut die Iris zu Tage tritt; wo also noch ein Theil Augenkam-

mer vorhanden ist und Humor aqueus sich wieder ansammeln kann. Perforationen durch Verschwärung oder Verletzung führen diesen Zustand, den man frisch nennt, so lange die vorgefallene Iris noch in keiner Weise degenerirt ist, herbei. Es kann sich je nach dem Umfange der Oeffnung, der Lage derselben, der Beschaffenheit der Iris, dem Drucke der Augenmedien mehr oder weniger Substanz vordrängen. Oft wird durch eine kleine Oeffnung mehr vorgedrängt, als in anderen Fällen durch eine grössere. Verwachsung tritt nicht immer ein, sondern nur dann, wenn die Iris an der Cornea selbst während des Exsudationsprocesses angelegen hat. *Mildner*[1]) und *Arlt*[2]) haben nachgewiesen, dass in den nicht seltenen Fällen, wo die zerrissene *Membr. Descementi* ihre Zipfel in die Oeffnung legt und die Berührung der Iris- und der Cornealsubstanz verhindert, die Iris nicht verwächst, sondern nach Verschliessung der geöffneten Cornea mit dem neu sich ansammelnden Kammerwasser in ihre normale Lage zurückgeht.

Die Entstehung eines Vorfalls ist je nach dem Grade der Zerrung, die in der nervenreichen Iris zu Stande kommt, mit mehr oder weniger Schmerz, der durch die ganze Kopfhälfte empfunden wird, verbunden.

Wird das vorgefallene Stück in einer relativ engen Oeffnung eingeklemmt oder entzündet es sich daselbst, durch Staub, Augensecret, Einfluss der atmosphärischen Luft, Lidschlag, unpassende Mittel u. d., gereizt, so geht es nicht zurück, sondern in Verlöthung und spätere Verwachsung über. Bei der Entzündung schwillt es an, wird dunkelgefärbt, oft fleischroth und wie mit Wundgranulationen besetzt. Selten indess entzündet sich mehr als die vorgefallene Irispartie. Die Verziehung der Pupille ist nach dem Grade verschieden, es kann dieselbe linear oder gänzlich verschlossen werden, ein Fall, der um so übler ist, je mehr der Pupillarrand an dem Prolapsus participirt. Tritt Brand ein, was indess selten geschieht, so wird die vorgefallene Partie abgestossen (*Desmarres*), verläuft die Entzündung normal, so entsteht bald eine feine Gefässverästelung auf dem gerötheten Prolapsus und man beobachtet die Absetzung eines pseudomembranösen Exsudates, welches in die Geschwürränder der Hornhaut verläuft, über dem Prolapsus, der in diesem Zustande sich gewöhnlich abflacht und, mit *Synechia anterior* verbunden, stationär bleibt. — Sind mehrere solcher überwachsenen Vorfälle nebeneinander oder wird ein grösserer durch straffe Exsudatfäden in mehrere Theile getrennt, so erhalten sie wohl das Aussehen einer Brombeere (*Staphyloma racemosum*). Die bildlichen Bezeichnungen für stationär gewordene Irisvorfälle, die aus der Aehnlichkeit mit den verschiedensten Gegenständen entnommen wurden, wie *Myocephalon* (Fliegenkopf), *Malum* (Apfel), *Clavus* (Kopf eines eingeschlagenen Nagels), werden in Zukunft wohl besser nicht mehr gebraucht. Bei Gelegenheit der *Pseudocornea* werden wir auf anderweitige Entwicklung dieses Zustandes zu sprechen kommen.

Ein direct operatives Verfahren wird kaum je indicirt sein. Das Beste ist immer, dem Zustandekommen vorzubeugen (siehe *Perforatio corneae*). *Desmarres* schlägt vor, wenn die Iris noch nicht fest eingewachsen und unbeweglich ist, was durch Mydriatica zu erforschen ist, leichte Aetzungen in der benachbarten *Conj. sclerae* wiederholt zu instituiren,

---

[1]) Prager Vierteljahrsschrift Bd. 13. p. 56.
[2]) Arlt. l. c. p. 229.

um die zum Vorfall verlaufenden Gefässe zur serösen Exsudation zu veranlassen und so die Loslösung der Iris möglich zu machen.

Pseudocornea, (*Wharton Jones*), *Polterauge*. (*Staphyloma corneae.*)

Neugebildetes Gewebe, verwachsen mit der vorgefallenen, hervorgewölbten und degenerirten Iris, an die Stelle durch Verschwärung zerstörter Hornhaut getreten. Man hat diesen Zustand, der erst seit *Wharton Jones*[1]) Untersuchungen (1838) richtiger erkannt ist, nur als einen andern Ausgang der Cornealulceration mit Prolapsus Iridis zu betrachten, er ist in der That nichts Weiteres, als Irisvorfall, partiell oder total, kegel- oder kugelförmig hervorgedrängt, mit narbig fester Pseudomembran überzogen, — einer getrübten, degenerirten Cornea ähnlich, aber etwas ganz Anderes.

Mit dem bildlichen Namen *Staphyloma* bezeichnete man anfänglich die Entartung der Hornhaut, die Aehnlichkeit mit einer Weinbeerhülse hat, später warf man unter dieser Bezeichnung die verschiedenartigsten Zustände zusammen, so die *Keratocele*, den *Keratoconus*, den *Hydrophthalmos anterior* u. s. w., von denen man sie demnächst durch das Epitheton *opacum s. verum* zu trennen versuchte. Nach den früheren Theorien, die mehr aus dem Sectionsbefunde als aus der Entstehungsweise genommen wurden, war die staphylomatöse Hervortreibung Folge entzündlicher Schwellung und Verdickung der Hornhaut; die Masse wäre weiss, weich, speckartig, oft verhärtet (*Richter*). *Walther* verglich die Entstehung der *Hypertrophie* und Substanzwucherung mit der des s. g. Narrennagels. Nachdem *Richter* auf den Einfluss der Extension durch das Kammerwasser aufmerksam gemacht, unterschied *Scarpa a*) Verdickungs- und *b*) Extensionsstaphylome, durch Ausdehnung, Verdünnung und Verdrängung der Cornea (*Gräfe*, *Jüngken*, *Andreae*, *Ammon* etc.) *Beer* trennte ebenfalls die ohne Wasser und die durch Wasser bedingte Entstehung und spricht von dem Einfluss der verwachsenen Iris, die sich an die Cornea dergestalt lege, dass durch letztere das Wasser nicht mehr hindurchdringen könne, sich überschüssig ansammle und deshalb die erweichte Cornea vordränge. Dieses Entstehungsmoment, dass nämlich die Iris zu einer unperforirten Membran werde, das Wasser der hinteren Kammer absperre und so die Hervordrängung bewirke, halten *Roser*, beide *Chelius*, *Hasner* u. A. noch fest.

Es ist wohl ausser Zweifel, dass zwischen stationär gewordenem Irisvorfall und *Pseudocornea* nur eine graduelle Differenz stattfindet, herbeigeführt durch die Ausdehnung der Cornealzerstörung, indem diese letztere zwei Quadratlinien Umfang haben muss, wenn eine *Pseudocornea* soll entstehen können (*Arlt*). Ist die *vis a tergo* auf eine kleinere Stelle beschränkt, so wirkt sie nicht ausdehnend, sondern durchbricht diese Stelle alsbald, es entsteht alsdann keine *Pseudocornea*, sondern Irisvorfall. Man nimmt die Gränze füglich so an, dass man den Zustand noch als *Prolapsus Iridis* bezeichnet, wenn die Iris deutlich abgegränzt aus der perforirten Hornhaut vorliegt, als *Pseudocornea partialis*, wo Iris und Hornhaut an der vorgetriebenen Stelle verschmelzen und auch noch durchsichtige Hornhaut sich mit der Iris konisch hervortreibt.

---

[1]) Med. gaz. 1838. p. 847. — Corn. in Cyclop. of pract. surgery, 1841, p. 842. Ophthalm. med. 1847, 189. — Cfr. Rosner 1852, Hornhautstaphylom, Arlt. l. c. 236, u. s. w.

Vom praetischen Gesichtspunkte aus hat man folgende drei Arten unterschieden (*Roser*:)

1) vollständige *Pseudocornea*, deren Cur in der Abtragung besteht.

2) unvollständige *Pseudocornea*, mit Erhaltung eines Restes von durchsichtiger Hornhaut, aber mit soleher completen *Synechie* des Pupillarrandes, dass das Sehen nur nach künstlicher Pupillenbildung möglich ist.

3) bloss partielle Vortreibung nebst Verziehung der Pupille, wo wegen intensiver (leukomatöser) Trübung der kranken Partie die Operation der Pupillarverziehung indicirt sein kann und wo dann ein sehr gutes Sehen (bis *Jäger* Nr. 16) wieder möglich wird.

Zu den entfernteren Ursachen scheinen alle Momente gerechnet werden zu müssen, welche Entzündung der Cornea veranlassen, also sowohl traumatische Insulte (Metallsplitter, Verletzungen, — *Arlt*, *Businelli*), als das ganze Heer der Ophthalmien, bes. Conj. neonatorum — Kerat. parenchymatosa.

Was die Entstehung betrifft, so ist nothwendig, dass die blossgelegte Iris nur erst mit einer weichen und dehnbaren Pseudomembran überzogen ist, wenn die Contractur der Augenmuskeln und der Druck der Augenmedien als *vis a tergo* zu wirken beginnen. Ebenso muss die Perforationsstelle narbig abgeschlossen sein, so dass das Kammerwasser sich ansammeln und mitwirken kann, indem beim Abfliessen desselben durch eine Fistel die *Pseudocornea* nicht zu Stande kommen kann (*Arlt*). Diese sich wieder bildende Flüssigkeit ist nämlich durchaus erforderlich, um den beim Nachlass der Muskelwirkung entstehenden Raum zu füllen und die vorgetriebene, entzündlich erweichte Cornea und die exsudative Pseudomembran über der blossgelegten Iris in Spannung zu erhalten, d. h. die Hervorwölbung stationär zu machen. Der Reiz der Lider und der atmosphärischen Luft steigert nun den durch den ganzen Proeess gesetzten Reizungszustand der Art, dass die Iris bedeutend anschwillt, theils von zuströmendem Blute, wo sie dann verschieden roth gefärbt erscheint, theils von abgesetztem Exsudate, welches diese Farbe wieder nuaneirt, wodureh auch der Abfluss gehemmt wird, und so, dass ausser den serösen Ergüssen auch weitere plastische Ablagerungen dauernd zu Stande kommen und an die Stelle der mehr und mehr verschwindenden normalen Gebilde treten. Hierin liegt auch der Grund, weshalb in der fertigen *Pseudocornea* fast niemals normal erhaltenes Cornealgewebe gefunden wird. Ist der Bildungsproeess noch nicht abgelaufen, so ist dies plastische Exsudat bei der Abtragung weich, vaseulös, hin und wieder noch mit normalen Cornealfasern durehsetzt und oft von auffallender Dicke, (2—3 mal dicker, als normal, *Scarpa's* Verdickungsstaphylom).

Von dem Grade der Zerstörung der tieferen Cornealschichten und der *Membr. Descemet.* hängt die Beschaffenheit der Rückseite der abgetragenen *Pseudocornea* ab. Ist die Zerstörung eine überall durchgängige gewesen, so ist die mit der Iris verwachsene Rückseite durchaus uneben und rauh, sind kleine Reste der Wasserhaut erhalten, so liegen diese wie Balken und Streifen, zwischen denen die Iris sich hineindrängt, unter dem Neugebilde ausgespannt. Selten sind grössere Partien unversehrt, die sich dann leicht abpräpariren lassen.

Sobald die Reizung aufhört, schrumpft die *Pseudocornea* in eine derbere, festere, absolut undurchsichtige Masse zusammen und lässt in einzelnen Fällen die Absetzung fettiger oder kalkiger Produkte zu. In

anderen Fällen kommen partielle Ulcerationen vor, die in beschränkter Ernährung ihren Hauptgrund haben und zu wiederholter Perforation und endlicher Zerstörung des ganzen Auges führen können.

Der Defect der Linse, der bei der Abtragung der *Pseudocornea* nicht selten beobachtet wird, kann seinen Grund darin haben, dass die Linse während der Perforation sich gelöst hat und ausgefallen ist, oder dass die Kapsel nur geborsten und die frei gewordene Linse darauf resorbirt worden ist. Diese Resorption kommt oft nur theilweise zu Stande, in welchem Falle die Linse dann als ein verkalkter, verknöcherter und versehobener, allein aus den entiologischen Momenten als frühere Linse erkennbarer Klumpen erscheint. — Andere Male sind nur noch Kapselreste aufzufinden oder die destruirte Linse ist mit der Iris verwachsen, so dass auch keine hintere Kammer besteht. (*Frerichs.*)

Durch Rupturen der Zonula, der Hyaloidea u. s. f., welche mit ausgebreiteter Perforation und heftigem Vordrängen der Augenmedien nicht gar selten gleichzeitig eintreten, wird der Zustand zu einem vielfach complicirten. Es entsteht hydropischer Erguss an den verschiedensten Partien des hinteren Auges, die Glasfeuchtigkeit vermehrt sich im *corp. vitreum* und verflüssigt ihn, die *Sclera* verdünnt sich durch den Druck der überschüssigen Flüssigkeit und wird partiell hervorgedrängt in Form bläulicher Wülste (*vulgo Staphyloma varicosum* oder *cum varicositate bulbi*, eine falsche Bezeichnung, da die Venen ganz unbetheiligt sind und diese Wülste nie Blut, sondern hydropische Flüssigkeit enthalten oder sie dilatirt sich in ihrer Totalität, so dass der Bulbus in seinem hinteren Umfange eine Vergrösserung erleidet, welche Lähmung der Retina und absolute Erblindung zur Folge hat. Ohne solche Complicationen bleibt nämlich im Anfange der *Pseudocornea* der lichtempfindende Theil des Auges in der Regel normal und der Lichtempfindung fähig.

Die Form der *Pseudocornea* wird besonders durch die Ausdehnung bedingt: totale pflegen kugelförmig zu sein, sie entstehen, wo die ganze Cornea verloren gegangen war und ein pseudomembranöses Neugebilde sich bald über die ganze Iris gelegt hatte; partielle sind meist kegelförmig, besonders da, wo nach centraler Perforation Verwachsung der *Iris* und *Synechia anterior marginalis* eingetreten war, wo also auch nur das kranke Centrum, nicht die gesunde Peripherie der Cornea sich hervordrängt. Abweichungen hiervon sind häufig, wenn z. B. die angränzende Sclera sich mit vortreibt, wenn die Spitze der *Pseudocornea* fungös entartet (*Szokalski*, mit Resorption der Linse) oder wenn in Folge langdauernder Blennorrhöen die Cornea in hohem Grade erweicht und verdünnt ist (*Hasner*) etc.

Zu der weiteren Entwicklung tragen sowohl die eintretenden Gefässe bei als auch Wucherung in dem Epithelium der *Pseudocornea*. Letztere kann so bedeutend werden, dass die normale Dicke der Cornea erheblich überschritten wird (Verdickungsstaphylom).

Die Farbe ist verschieden je nach dem Stadium und den Complicationen. Der Grund des Auges kann schwarz durchscheinen, es kann die *Pseudocornea* aber auch durch Vaseulosität, Hypopyon, Narbengewebe u. d. m. roth, gelb, weiss, grau u. s. f. und gemischt gefärbt erscheinen. Ablösungen der Iris, die während der Aus- oder Rückbildung, aber ohne Einfluss auf den Process selbst beobachtet worden sind, üben ebenso einigen Einfluss auf die Färbung.

Nach *Roser* und *Warnatz* möge hier eine Rubricirung aller möglichen Formen wirklicher und scheinbarer Staphylombildung folgen:

1) Vollständige Pseudocornea mit folgenden Hauptvarietäten:

a) Wassersucht der hinteren Kammer, Pseudocornea ausgedehnt und meist verdünnt, das gewöhnliche sphärische Totalstaphylom. Ist die Sclera durch das Wasser besonders hervorgetrieben, so entsteht das Bild des Staph. des Ciliarkörpers; zeigt die Hornhaut mehrfache Erhabenheiten, so heisst es *St. racemosum*, Traubenstaphylom. b) Verwachsung der hinteren Kammer, Pseudocornea verdickt, Verdickungsstaphylom, besonders bei Kindern. Ist Aderhautexsudat vorhanden neben der Verwachsung der hinteren Kammer, so entsteht das Bild von *Beer*'s konischem Totalstaphylom.

2) Partielle Pseudocornea, Partialstaphylom: a) mit Vorwölbung der Hornhaut im Umfange der Pseudocornea, Uebergang zum Totalstaphylom, b) ohne gleichzeitige Vortreibung der Hornhaut, Uebergang in *prolapsus iridis*.

3) Ausdehnung der zugleich getrübten Hornhaut allein ohne Theilnahme der Iris, Pseudostaphylom: a) Hornhaut unverletzt, Uebergang zum s. g. *St. pellucidum*, b) Hornhaut durch Ulceration verdünnt, Uebergang in Hornhautbruch.

Wird durch Hornhautgeschwüre die Cornealsubstanz defect, ohne dass es zur Pseudocornealbildung kommt, so vernarbt der Bulbus an der Geschwürstelle (*Phthisis corneae*); bleibt ein Rest der Cornea zurück, so erfolgt, indess meist nur vorübergehend, *cornea plana s. applanatio corneae*, ein Zustand, den man in pedantischem Festhalten an Schulworten wohl noch den Namen *St. corneae planum* beilegt. Das Endstadium all dieser Processe ist *phthisis bulbi*.

Küchler's Behauptung, dass die hervorgetriebene Linse in dem Sacke des Staphylomes liege und diese Hervortreibung selbst den Grund der staphylomatösen Prominirung der Hornhaut abgebe, ist neuerdings wieder von *M. J. Chelius* (Zur Lehre von den Staphyl. etc. Heidelberg 1858) widerlegt. Er selbst hält entschieden an der alten Lehre fest, indem er sagt: (l. c. p. 16), bei vielfachem Irisvorfall im ganzen Umfange der Hornhaut (Traubenstaphylom) müsse die Zerstörung der ganzen Hornhaut auch die Zerstörung des Auges nach sich ziehen, und (p. 36) den Begriff des Hornhautstaphyloms dann dahin feststellt, dass dasselbe „eine jede, mehr oder weniger bedeutende, durch den Druck der wässerigen Feuchtigkeit bedingte Hervorragung der in ihrer Beschaffenheit veränderten und mit der Regenbogenhaut so verwachsenen Hornhaut ist, dass dadurch die vordere Augenkammer entweder ganz oder zum Theile anihilirt oder durch völlige Verschliessung der Pupille die Communication zwischen der hinteren und vorderen Augenkammer ganz aufgehoben ist." — Das Staphylom der Sclerotica ist „eine jede, mehr oder weniger bedeutende Hervorragung der Sclerotica, welche mit der Choroidea verwachsen und wegen dadurch verminderter Resistenz nicht im Stande ist, dem Drucke der Feuchtigkeit des Auges zu widerstehen."

Von der *Behandlung* von solcherlei Missbildungen kann nicht füglich die Rede sein. Was zur Verhütung von Staphylomen zu sagen wäre, gehört zur Lehre von Hornhautgeschwüren, Irisvorfall etc. Jedenfalls ist es günstiger, Applanation der Hornhaut durch Aetzungen mit Lap. inf. in Substanz oder in Solution etc. herbeizuführen, als ein Staphylom sich ausbilden zu lassen, das nur Gegenstand der Operation sein kann. — Bei unruhigen Kindern rühmt *Ed. Richter* mit Recht die *Fadeneinziehung*, um das Staphylom zu entfernen. Aus den beiden Stichöffnungen entleert sich langsam die in der grossen hinteren Kammer angesammelte Flüssigkeit, sowie der sich continuirlich secernirende Humor aqueus. Die Cornea imbibirt sich vermöge der Fadenreizung allmählich mit Ex-

sudat und ihre Wölbung stellt sich günstig her, vorausgesetzt, dass der wichtige Moment zur Entfernung des Fadens nicht verpasst wird.

Laesiones corneae, *Verletzungen und fremde Körper.*

1) Quetschwunden geringeren Grades und bloss oberflächlich sind meist ohne Bedeutung und heilen unter Widerersatz des abgestossenen Epitheliums ohne Trübung. Bedeutendere Quetschwunden können, wenn ein fremder Körper auch nur heftig angeprallt war, Substanzentzündung und Abscedirung hervorrufen und selbst bei richtiger Behandlung das Sehevermögen unrettbar zerstören, zumal wenn die Entzündung auch auf tiefergelegene Organe übergreift. Erblindung pflegt einzutreten, wenn gleichzeitig Commotion der Netzhaut eingetreten war. — Ausser antiphlogistischer Behandlung, selbst Aderlass, ist es stets nothwendig, sofort das Auge genau zu untersuchen, um sich Gewissheit zu verschaffen, ob nicht vielleicht Theile des verletzenden fremden Körpers (Glassplitter, Zündhütchenstücke u. d.) zurückgeblieben sind. — Ruptur der Cornea hat fast regelmässig Blindheit zur Folge.

2) Hieb- und Schnittwunden sind ohne Erheblichkeit, so lange sie nicht penetriren, indem sie schnell und ohne Trübung zu heilen pflegen. Bei beschränkter Penetrationsöffnung fliesst das Kammerwasser aus, die Iris legt sich vor, bis die Wunde verheilt ist, und zieht sich meist normal wieder zurück. Oft hinterbleibt keine störende Narbe und der Patient ist in 2 bis 3 Tagen wieder gesund. War die Wunde grösser und complicirt, so dass auch andere Organtheile, z. B. die Iris, verletzt wurden, oder dass Linse und Glaskörper ausfallen konnten, so ist die Prognose natürlich ungünstig. Ebenso stellt sie sich übel, sobald die Wundränder gequetscht oder gelappt sind und deshalb zur Verschwärung hinneigen.

Cur: Oberflächliche Wunden heilen schon unter Abhaltung schädlicher Einflüsse, deshalb ist es stets rathsam, dem Patienten Ruhe und Schonung des Auges zu empfehlen und gelinde Antiphlogose anzuordnen. Perforirt die Schnittwunde, so hat man sich zu überzeugen, dass die Wundränder einander genau berühren, worauf man beide Augen mit Pflasterstreifen verklebt, kalte Aufschläge applicirt und den Patienten mit tiefliegendem Kopfe auf den Rücken lagert. In die Kammer ergossenes Blut vor dem Verbande zu entleeren, ist meist ein überflüssiger Versuch, indem er entweder missglückt oder das Blut sich von Neuem ergiesst. In fast allen Fällen muss doch die Hauptmasse des Blutes resorbirt werden. Vorgefallene Iris sucht man mit dem Daviel'schen Löffel zu reponiren, doch hat die Reposition nur da Bestand, wo sich die Wunde hernach genau schliessen lässt. Die Application mydriatischer Fomente und Einträufelungen erleichtert die Reposition bisweilen auffallend. Ebenso das gelinde Reiben des geschlossenen Auges und das schnelle Oeffnen im Lichte. Misslingen alle Repositionsversuche, so thut man am besten, um Einwachsen zu verhüten, den Prolapsus vorsichtig mit einem raschen Scheerenschlage abzuschneiden. Die Reposition des Restes tritt dann oft von selbst ein. Cauterisation ist erst im weiteren Verlaufe angezeigt und unterbleibt meistens besser ganz.

3) Stichverletzungen sind deshalb bedenklicher, weil eher Gefahr ist, dass auch die Iris, die Linse, der Glaskörper u. s. w. mitverletzt worden sind. Fleissige Kälteapplication ist besonders nöthig, um zerstörende Entzündungen zu verhüten, doch folgt leicht Trübung der Linse oder gar Atrophie des Bulbus, wenn edle Theile gelitten hatten.

4) Fremde Körper haften sehr häufig nur oberflächlich auf der

Hornhaut und reizen der Art, dass der Patient alsbald die Entfernung vom Arzte verlangt. In einzelnen Fällen sind aber auch leichte Substanzen, Hülsentheile u. d. Jahre lang liegen geblieben, ehe sie erkannt und entfernt wurden.

Dringen sie in die Substanz, so treten heftige Reactionserscheinungen und Entzündung auf, die sich über das ganze Parenchym ausbreiten kann, wie das nach dem Eindringen von Aehrengranen oft beobachtet worden ist. Sobald es zur Eiterung kommt, pflegt der fremde Körper mit dem Eiter ausgestossen zu werden. Er kann aber auch so tief sitzen, dass noch dann weitere Hülfe nöthig ist, zumal wenn er auch in der Iris haftet. Oder es kommt zu interlamellärer Eitersenkung, Fortgang der Entzündung auf die Iris, Hypopyon und Verlust des Auges. Bisweilen beobachtet man auch, dass die fremden Körper, zumal Pulverkörner, eingebalgt werden und liegen bleiben.

Nach der Entfernung des fremden Körpers behält der Patient gewöhnlich noch längere Zeit die Empfindung der Gegenwart desselben, eine Täuschung, die in der entstandenen Verletzung ihren Grund hat. Schmutz und Metalloxyde stossen sich später meist von selbst aus.

Die Schmerzen der Patienten sind, auch bei sehr kleinen fremden Körpern, oft sehr erheblich und erschweren die Entfernung ausserordentlich.

Cur: Bei kleinen Partikelchen in oder auf der Cornea thut man gut, die Loupe zur Hand zu nehmen, um sich vor den Entfernungsversuchen genau von der Lage des fremden Körpers zu überzeugen. Nach passender Stellung des Patienten zum Lichte öffnet man das Auge hinreichend und entfernt vom rechten Auge mit der linken Hand und umgekehrt den fremden Körper am besten vermittelst einer Staarnadel, mit deren Schneide man schnell und möglichst vortheilhaft über die fremden Körper hinfährt. Ausserdem bedient man sich je nach Umständen eines beölten Pinsels, einer Pincette oder des Daviel'schen Löffels. Ist ein Holzsplitter schief zwischen die Cornealschichte gerathen, ohne dass er noch mit der Pincette herausgezogen werden kann, so entfernt man ihn am leichtesten, wenn man eine scharf schneidende Staarnadel gegen die Richtung des eingedrungenen fremden Körpers auf diesen einsticht und dann gegen die Oeffnung, durch die der Splitter eingedrungen ist, der Art vorschiebt, dass man die Hornhautschicht über dem Splitter scharf durchschneidet und den Splitter, indem man ihn selbst als Leitungssonde für die Nadel gebraucht, fortschiebt. Dies wenig bekannte Experiment bewährte sich mir in den schwierigsten Fällen als ausserordentlich brauchbar.

Nach der Entfernung ist angemessen antiphlogistisch zu verfahren. Blutegel und selbst Aderlass sind oft nicht zu entbehren. — Schliesslich erwähne ich noch, dass sehr oft Augenentzündungen wider Wissen der Patienten ihren einzigen oder Hauptgrund in eingedrungenen und liegengebliebenen fremden Körpern haben.

5) Verbrennungen und chemische Substanzen gefährden die Hornhaut in hohem Grade. Verbrühung durch kochende Flüssigkeiten haben Trübung und Abstossung des Epitheliums zur Folge, die nur in leichten Fällen keinen bleibenden Nachtheil mit sich führen. Ungelöschter Kalk erregt fast regelmässig Suppuration mit permanenten Trübungen; Mineralsäuren, geschmolzenes Metall zerstören zugleich meistens die Bindehaut in dem Grade, dass *Ankylo-* und *Symblepharon* eintreten. Ebenso kann das momentane Aufschlagen einer Feuerflamme nicht nur die Hornhaut, sondern das ganze Auge zerstören.

Die Cur beginnt mit sorgfältigster Entfernung der chemischen Substanzen, zu denen man sich nur keiner lösenden Mittel, z. B. des Wassers bei Kalk, bedienen darf. Oel ist das geeignetste Mittel, um die Substanzen einzuhüllen und beweglich zu machen. Zurückgebliebene Kalktheile räth *Andreae* vermittelst eines Pinsels mit Salzsäure, concentrirt oder verdünnt, täglich oder jeden zweiten Tag zu betupfen, um auflösliehen salzsauren Kalk zu bilden, der weniger hartnäckig den Entfernungsversuchen widersteht.

Die Antiphlogose darf hier ebenfalls nicht versäumt, muss aber ausgesetzt werden, wenn die Eiterung eingetreten ist. Dann nützt überhaupt Ung. einer., in der Umgegend eingerieben, und trockene Wärme mehr.

Keratoconus, *s. Staphyloma pellucidum conicum.*

Kegelförmige Hervorbildung der durchsichtigen Hornhaut, central oder mehr peripherisch in verschiedenem Grade entwickelt, kein Ausgang von Entzündung oder Verschwärung; wenigstens entsteht sie ohne Entzündungssymptome, langsam, gewöhnlich auf einem Auge stärker, bis zu einer gewissen Stufe, auf der sie stationär wird. Die Cornealperipherie ist anfänglich unbetheiligt, die spätere Kegelform ist nicht immer gleichmässig. Das verdünnte Centrum erhebt sich bis zur Höhe von 2—3‴ und ist in der Regel in Folge der Lidfriction mehr weniger getrübt, nicht in allen Fällen, wie *Sichel* behauptet. Complicationen mit Cataract und Amaurose sind wohl stets zufällig, ebenso die mit Spitzkopf. Bei der Profilbetrachtung wird die Prominenz am deutlichsten erkannt, ebenso die Glätte und der Glanz des Kegels. Die veränderte Brechung der Lichtstrahlen verursacht oft ein ungewöhnliches Flimmern und Opalisiren des Auges, die besonders durch eine günstige Stellung des Auges zum Lichte vermehrt wird. *Brewster* schreibt das Funkeln des *Keratoconus* mikroskopischer Facettirung zu, die mit der Loupe nicht bemerkt wird und für alle Fälle wohl noch fraglich ist.

Ursächlich hat man Entzündung, Verschwärung, mangelhafte oder gesteigerte Ernährung, Druck des Hum. aq. u. a. d. beschuldigt. *Pickford*[1]) stellte zuerst die jetzt adoptirte Ansicht auf, dass mangelhafter oder abnormer Einfluss des Ciliarnervensystems zu mehr weniger ausgedehnter Erweichung und diese sodann zur durchsichtigen Hervorbildung der Hornhaut führe. Das Auge pflegt übrigens normal zu sein, Complicationen am Auge kommen bei wirklichem *Keratoconus* wohl nur selten vor, *Pseudocornea* u. d. können höchstens Analogien bieten. Wohl aber finden sich häufig bei den Individuen *Chlorose, Tuberculose, Scrophulose*, Schädelanomalien, Flüssigkeiten in den Ventrikeln, abdominelle Störungen u. s. f.

Die Entstehung fällt meist in die jüngeren Jahre, doch will man das Uebel auch schon am Foetus beobachtet haben.

Zu den subjectiven Symptomen gehört hauptsächlich die Gesichtsstörung. Je nach dem Grade der Ausbildung des Kegels erscheinen die Gesichtsobjecte doppelt oder mehrfach vorhanden, sie sind von farbigen Säumen umzogen, undeutlich, ganz verworren oder nur noch seitlich sichtbar. In einem neuerdings beobachtenden Falle (*Arlt's Klinik*), wo man eine durch Serophulosis bedingte Ernährungsstörung der Cornea für

---

[1]) On the conicial cornea, Dublin, 1844.

die Ursache hielt, war die Sehstörung so bedeutend, dass der Kranke die ihm vorgehaltenen Finger nicht zählen konnte, obwohl er die Hand erkannte. Doppel- oder Vielfachsehen war nicht nachweisbar, Concavgläser hatten keinen Einfluss. Kurzsichtigkeit ist nicht vorhanden, wie oft gesagt wird. Die Bedingungen zu derselben fehlen, der Patient sieht weder in der Nähe noch in der Ferne genau. Oft gewöhnen sich die Patienten an Schielen, um besser sehen zu können. — Die Prognose muss in allen irgend vorgeschrittenen Fällen als eine üble bezeichnet werden, da abnorm gesteigerte oder verringerte Muskelaction, Innervation u. s. f. der Therapie wenig Spielraum lassen und Xerosis corn. sich leicht im Verlaufe hinzugesellt.

Cur: Nur im Beginn des Uebels lässt sich von den zahlreich empfohlenen Mitteln Hülfe erwarten. Adstringentien (Alaun, Silber, Zink, Blei u. d. in einem Dect. Querc.) sind angerathen worden, um der Erweichung entgegenzutreten. *Ware* lies ein starkes Tabaksinfus., *Benedict* Laudanum einträufeln. Ebensowenig Nutzen leistet die blosse Punction zur periodischen Entleerung des Kammerwassers. *Desmarres* und *Demours* rühmen den Erfolg derselben in Verbindung mit einem methodischen Druckverbande. Gleichzeitig soll Laudanum eingeträufelt und die Spitze des Kegels mit Lap. infern. periodisch und leicht geätzt werden. *Walker* legte in einem Falle eine künstliche Pupille an; *Vetch, Textor, Lawrence* riethen die Zerstückelung der Linse, *Fario* die Excision eines Stückes der Hornhaut. *Sichel* beschränkt sich auf leichte Cauterisation mit Höllenstein 2—3 Mal täglich und öfteres Betupfen mit Laudanum. *Gibson* applicirt örtlich Chinadecoct mit Alaun. *Pickford* hat günstige Resultate mitgetheilt in Fällen, wo er Brech- und Abführmittel gab, China und Jod, Blutegel, Zugpflaster, die in Eiterung erhalten wurden, Jod- und Mercurialsalben verordnete. Von angemessen biconcaven Brillen, um die Lichtbrechung zu accommodiren, habe ich in einem allerdings gering entwickelten Falle grossen Nutzen gesehen. Tenotomie kann nur gegen etwaige Complicationen hülfreich sein. In gewissen Fällen ist es rathsam, myotische, halbverdunkelte oder ähnliche Brillenvorrichtungen zu versuchen. In neuerer Zeit ist von *A. v. Gräfe* mit gutem Erfolge die Iridectomie angewendet worden. Nicht bloss wegen ihrer den intraocularen Druck herabsetzenden Wirkung, sondern um die peripherischen Theile der Cornea zum Sehen heranzuziehen, weil hier die Cornea sich ihrem normalen Brechungszustande am Nächsten befindet. Noch bessere Resultate erzielt man mit Iridodesis, weil dadurch auch die mit Iridectomie verbundenen lästigen Blendungserscheinungen in Wegfall kommen.

Hydrophthalmus anticus, *vorderes Wasserauge*,

bezeichnet den Zustand übermässiger Ansammlung von Kammerwasser zwischen Hornhaut und Linse und kommt seltener bei allgemeinen Wassersuchten, als nach localen Hyperämien und Entzündungen vor. Man will auch eine angeborene Form beobachtet haben (in der Berberei), ebenso soll das Uebel erblich auftreten. Die Hornhaut erscheint glänzend und prominirt; trübt sich die Flüssigkeit, so erlischt das Gesicht bis auf ein Minimum. Im Beginn und ohne Complication ist das Uebel heilbar, steht aber meist mit serösen Ergüssen im hinteren Auge in Causalnexus und ist deshalb von übler Prognose. Mit Keratoconus, dem es nahe verwandt ist, könnte es verwechselt werden. — Die Formen mit mehr weniger starker Trübung oder der abnorm ge-

wölbten Cornea leitet *Pilz* von primärer Keratitis mit ausgebreiteter Trübung her.

Therap. Die Mittel gegen die Ursachen heben auch das Uebel selbst; besonders hat sich die Punction und Entleerung in neuester Zeit (*v. Gräfe*) als heilsam erwiesen.

Hypopyon, *Eiterauge.*

Ablagerung von Eiter innerhalb der Kammern, ein Zustand, der häufig und vielleicht einzig in Folge von Iritis und deren Complicationen auftritt. Aeltere Autoren unterschieden von diesem Uebel, das sie *H. verum* nannten, einen anderen, der *H. spurium* genannt wurde und den man entstehen liess, wenn der Eiter eines Hornhautabscesses sich nach rückwärts in die Kammer ergossen hatte. Es ist zu bemerken, dass dieser Vorgang äusserst selten ist und dass die Erscheinungen des Eiterauges fehlen, indem sich ausser einem leichtgelblichen Beleg der hinteren Hornhautfläche höchstens ein Eiterstreifen von der Durchbruchstelle nach Unten hin zeigt. Diese Erscheinungen gehen meist schnell vorüber, wenn nicht durch sie Iritis und in Folge dieser wirkliches Eiterauge zu Stande kommt. —

Roser hat sich neuerdings wieder für das Entstehen des Hypopyon von der Cornea her ausgesprochen und bringt dasselbe mit breiten, weissrandigen Cornealgeschwüren in Zusammenhang. Er ist dabei der Ansicht, dass die Cornea den Faserstoff zum Hyp. liefere und dass viele Leukome und Staphylome aus dieser Hypopyon-Keratitis, wie er diese Ulceration nennt, hervorgingen. Besonders in den acuten Fällen sieht man sehr bald Eiter vor der Iris und bei Cornealnekrose auf breiter Basis bald Pseudocornea. Oeffnung zur Entfernung des Eiters hilft nach *Roser* nur scheinbar, da der Geschwürsprocess meisthin fortbesteht. Von Antiphlogosen, Senega, Arnica sah er keinen Erfolg, wohl von Calomelisirung des Patienten, erst in Laxir-, dann in kleinen Dosen.

In den meisten Fällen entsteht das Hypopyon so, dass das plastische Exsudat, welches bei Iritis von der ganzen Oberfläche der Iris abgesetzt wird, eitrig zerfällt und dass dieser Eiter, specifisch schwerer als der Hum. aqueus, die tiefste Stelle in dem Raume hinter der Cornea einnimmt. Bei geringer Quantität ist nur ein hellgelber Streifen auf dem Grunde der vorderen Kammer wahrnehmbar, oft sehr versteckt; bei grösserer Quantität gränzt er sich an der unteren Hornhautcircumferenz rundlich ab, während er oben, einfach nach den Gravitationsgesetzen, eine horizontale Gränze zeigt, so dass die Form eines Halbmondes entsteht. Je flüssiger der Eiter ist, um so leichter ändert er seine Lage in der Kammer nach den Bewegungen des Kopfes und kann bei der Seitenlage des Patienten die untere Circumferenz vollständig verlassen, um an der seitlichen sichtbar zu werden. Ist der Eiter dick und käsig, so verändert er seine Lage nicht, dann fehlt dies Unterscheidungsmerkmal zwischen Hypopyon und Unguis. Für letzteren ist es indess stets charakteristisch, dass der interlamelläre Canal, in dem der Eiter sich gesenkt hatte, mit der Loupe gesehen werden kann.

Bildet sich sehr viel Eiter, so steht er durch die Pupille hindurch oft in beiden Kammern in einem Niveau, ja er kann beide gänzlich anfüllen, worauf dann die Cornea erweicht und platzt oder solche pseudomembranöse Neubildungen auftreten, dass das Auge blind bleibt. Solche Ausgänge gehören indess zu den Seltenheiten. Meistens wird der Eiter mit dem Rückgange der Iritis früher oder später vollständig resorbirt. Höchstens 24 Stunden bleibt ein membranartiger Beleg auf der Hornhaut

und der Linse, der dann einreisst und auch verschwindet. Kleine Ueberreste, die sich auf dem Grunde der Kammer mit Exsudat vermengt und organisirt haben, beeinträchtigen das Sehvermögen nicht.

Hasner berichtet (l. c. p. 110), er habe ein eigentliches Hypopyon bei Keratitis parenchymatosa, die ohne irgend welche Affection des Corp. ciliar. und der Iris verlaufen sei, beobachtet und nimmt an, der Eiter sei von dem hinteren Cornealepithelium abgesetzt worden. (?).

Im Allgemeinen erregt das Hypopyon keinen Schmerz, meist entsteht es, ohne dass die Patienten den Vorgang ahnen. Die stechenden und klopfenden Schmerzen, über die in einzelnen Fällen berichtet wird, gehören der Iritis an, mit Ausnahme der höchsten Steigerung des Uebels, wo eine übergrosse Eitermasse durch Druck zu wirken beginnt.

Scarpa, Desmarres u. A. berichten von zahlreichen Fällen, wo z. B. nach *Depressio Cataract.* die Eiterbildung periodisch recidivirte.

Cur: Die gegen die zum Grunde liegende Entzündung nothwendige Antiphlogose beseitigt in der Regel auch das Hypopyon, so dass es in den meisten Fällen keiner speziellen Behandlung desselben bedarf. Lässt die Resorption auf sich warten, so nützen allg. und topische Blutentleerungen und Calomel. *Schmalz* empfiehlt Rad. Polygal., Seneg. in Pillenform zur Beseitigung des Eiters, Andere rathen zu fliegenden Vesicatorien, kalten Aufschlägen, blander Diät u. d. — Bei allgemeiner Schwäche sind stärkende Mittel, China u. d. angezeigt. — Ist mehr als die Hälfte der Kammer mit Eiter gefüllt, sind die Schmerzen sehr heftig und droht der Eiter die Hornhaut zu zerstören, so darf man den vierten Theil der Circumferenz der Hornhaut mit dem Staarmesser öffnen und den Eiter entleeren. Bei blosser Punction gelingt die Entleerung niemals.

Haemorrhagia interna, *s. Blutauge.*

Blutergiessungen innerhalb der Kammern, mehr oder minder beträchtlich, kommen nicht selten vor. Man unterscheidet nach den Ursachen 1) H. interna mechanica und 2) H. spontanea. Die erstere wird durch Stösse, Schläge, Erschütterungen, Irisverletzungen und Operationen (Iridodialysis u. d.) herbeigeführt. Wie beim Hypop. senkt sich das Blut nach Unten, wo es bis zur Zersetzung und Resorption liegen bleibt. Dicke Blutpfröpfe rathen *Desmarres* u. A. nach gemachtem Einschnitt zu entleeren, doch wird durch solche Eingriffe die Gefahr eher erhöht als vermindert. Mischt sich das Blut, was bei grosser Unruhe des Bulbus wohl eintritt, mit dem Kammerwasser, so erscheint dieses gelblich und gibt wohl der blauen Iris eine grünliche, der braunen eine schmutzige Farbe. Das Blut verändert seinen Platz bei seitlicher Lagerung des Kopfes, wie der Eiter des Hypopyon.

2) H. interna spontanea tritt bei prädisponirten Individuen ohne directe Veranlassung oder schon bei leichter Erschütterung durch Niesen, Husten, besonders nach gewaltsamem Erbrechen u. d. auf. Ebenso wird sie bei Iritis, Kyklitis und schon bei blosser Congestion nach diesen Organen hin beobachtet. Störungen der Circulation durch Hämorrhoiden und Menostasie sind die häufigsten Grundübel, doch gehören auch Medullarsarcome im Auge, Varicosität des Corp. ciliar., Scorbut zu den Anlässen.

Compliciren sich Blut- und Eiterauge, so nimmt, wenn es zu keiner Vermischung kommt, das Blut über dem Eiter, deutlich abgegränzt, seinen Platz.

Mittel, welche die Resorption befördern, sind am Platze, können aber bei zweckmässiger Behandlung der Hauptkrankheit meistens füglich entbehrt werden. Antiphlogistica, frühzeitig angewandt, helfen in-

dess in den meisten Fällen am zuverlässigsten, um das Uebel, das oft ausserordentlich hartnäckig ist, zu beseitigen.

Cysticercus cellulosae, *Finnenwurm*,

innerhalb des Kammerraumes beobachtete *v. Gräfe jun.* im letzten Jahre neben begleitender Conjunctivalinjection, leichter Trübung der membr. Descem. und Iritis als runde, erbsengrosse, milchige Blase, an deren unterem Ende ein vollkommen opaker, weisser Kopf befestigt war. An letzterem liessen sich Saugnäpfe und vom Fundus der Blase aus wellenförmig sich verbreitende Bewegungen deutlich erkennen. Die Gesichtsstörungen und die entzündlichen Nebenerscheinungen verschwanden nach der Extraction der Blase aus einer linearen Schnittöffnung in 2 bis 3 Wochen vollständig.

VI.

DIE REGENBOGENHAUT. (Iris.)

Anatom. physiolog. Einleitung. — Im pathologischen Interesse behandeln wir *die Iris* für sich als perforirte Scheibe. Anatom. physiologisch ist sie besser in Zusammengehörigkeit mit der *choroidea* und dem *corp. ciliare* als *Tunica uvea s. Capsula pigmentosa* zu betrachten, mit der gemeinschaftlich sie innerhalb der *Capsula fibrosa* (cornea und sclera) eine innere pigmentirte Bulbushülse darstellt. Beide haben das Pigment und die lichtabsorbirende Wirkung desselben, ebenso Accommodationsapparate gemein, doch enthält die Iris ihren Muskelapparat selbst in ihrem Parenchym, von der Choroidea ist deren Muskelapparat (*muscul.* und *corp. ciliare*) getrennt, letztere liegt aber wieder fest ihrem Theil der fibrösen Kapsel, der wenig durchscheinenden Sclera an, während die Iris von dem übrigen, der vollkommen durchsichtigen Cornea, frei liegend zwischen ihr und dem Linsensysteme ausgespannt ist. Somit befinden sich vor dem fensterartigen Segmente des Bulbus zwei Membranen, zum mechanischen Schutz und zur Lichtbrechung die Cornea, zum Schutze vor zu starkem Lichtreize und zur Unterstützung der Accommodation die Iris.

Die Iris, in allen Farbennuancen von Blau, Grau und Braun vorkommend, erhält überhaupt ihre Farbe von dem durchscheinenden Pigmente auf der Rückseite, das bald reichlicher und bis in die choroidealen Spindelzellen hinein, bald nur spärlich vorhanden ist oder gänzlich fehlt (Albinismus). Tiefbraune Augen sind deshalb vor Lichtinsulten am Besten geschützt, Albinos, die ausserdem in der Choroidea sehr pigmentarm sind, so dass auch durch dieselbe und die Sclera Licht eindringt, erscheinen in erleuchteten Räumen unausgesetzt geblendet.

Die Perforationsstelle der Iris heisst *Pupille* und kann durch Muskelwirkung vergrössert und verkleinert werden je nach dem Bedürfniss der Accommodation und des Lichtes. Das Centrum der Pupille liegt ungefähr $^1/_6$‴ nach Innen und Unten hin von dem Iriscentrum. — Ueberzogen wird das eigentliche Irisparenchym auf der Vorder- und Hinterfläche von einem dünnen Epithelblatte, welches als eine unmittelbare Fortsetzung des inneren Cornealepithels zu be-

trachten ist. Das Irisparenchym besteht, abgesehen von seiner sehr reichlichen Gefäss- und Muskelfaserausbreitung, aus einem weichen Faserstroma und einfachem Zellengewebe von grösster Elasticität, so dass es unbeschadet seiner Integrität über das doppelte seines habituellen Längenmaasses ausgedehnt werden kann. Die dünnen durchscheinenden Stromafasern verlaufen bald einzeln, bald verfilzt und scheinen in directem Connex mit der Membr. Descem. zu stehen; in das Zellgewebe der Iris, das sich bis in den Ueberzug des Ciliarmuskels verfolgen lässt, sind die choroidalen Stern- und Spindelzellen eingesprengt, bald durchscheinend, bald pigmentirt. Die Muskelfasern selbst, welche das Gesammtstroma durchsetzen und sich mikroskopisch analog denen des Ciliarmuskels verhalten und glatt sind, gruppiren sich dergestalt, dass sie einmal radical angeordnet sind und die Pupille bei der Contraction erweitern (*musc. dilatator pupillae*), sodann circulär dem Pupillarrande eingelagert sind und bei der Contraction die Verengerung der Pupille bewirken (*musc. contractor s. Sphincter pupillae*). Die Fasern des Dilatator sah *Stellwag* deutlich fächerförmig mit Irisgefässen und Nerven im Raume zwischen Strahlenkranz und Ciliarmuskel auseinander fahren und sich dann theilweise gegen die optische Axe einbiegen. Der Sphincter, c. $^1/_4$''' breit, liegt nach hinten zu genau im Pupillarrande der Iris und vermag bei pathologischen Reizen die Pupille sogar gänzlich zu schliessen. — Hinter der Faserschicht breitet sich die *Pigmentschicht* in unmittelbarem Zusammenhange mit dem Pigmentstratum der Choroidea aus. Es gleicht auf der Oberfläche schwarzem Seidensammt und besteht aus vielfach aufeinander gelagerten, regelmässig sechsseitigen Zellen, deren Kern hellblass durchschimmert und in denen ausserdem die schwarzbraunen Pigmentkörnchen angehäuft sind.

Die Arterien der Iris entstammen hauptsächlich den *Arter. ciliar. post. breves*, welche die Ciliarfortsätze durchsetzen und dann theilweise mit Zweigen von den langen hinteren und den vorderen Ciliararterien den *Circulus arteriosus Iridis major* constituiren. Theilweise durchziehen sie in vielfacher Ramification das Irisstroma bis zum Pupillarrande, wo sie zum *Circulus art. Irid. minor.* zusammentreten.

Als noch nicht capilläre Stämmchen (*Stellwag*) biegen die Arterien aus dem kleinen Iriskreise um und gelangen vielfach anastomosirend theils nach dem *Canalis Schlemmii*, theils in die langen Ciliarvenen, theils in die *Vasa vorticosa* der Choroidea.

Ihre zahlreichen *Nerven* erhält die Iris aus dem Ciliarnervensystem und lässt sie in Schlingen, Netzen und freien Ausläufern (*Kölliker*) endigen. Vom *Nerv. nasociliaris* direct kommen die langen Ciliarnerven, die Mehrzahl entstammt dem *Ganglion ciliare*, das, an der Aussenseite des *Foramen opticum* gelegen, motorische Fasern vom *Nerv. oculomotorius*, sensitive vom *Nerv. nasociliaris* (mittelst des *R. ophthalm. Nerv. quinti*) und sympathische Fasern von dem *Plex. carot.* des *Nerv. sympath.* erhält und wieder abgibt. Der Nervenverlauf ist durch Spaltung und Anastomosirung ein sehr mannigfaltiger.

Nur bei der Betrachtung eines am Besten ausgeschnittenen Auges unter Wasser erkennt man deutlich die wirklichen Lageverhältnisse der Iris, weil dann vor und hinter der Cornea Flüssigkeit von beinahe demselben Brechungsindex sich befindet. Lebende Augen unter Wasser zu untersuchen, ist natürlich noch lehrreicher, doch ist es schwierig und gelingt meisthin besser, wenn der ganze Körper, wenigstens der Kopf bis auf die Nase und Mund eingetaucht sind, als vermittelst des *Czermack*'schen Glaskastens. Derselbe, vielfältig modificirt, ist eine Vorrichtung mit Glasfestern, die vor das Auge gebracht und dann mit lauem Wasser gefüllt wird. Auch bei wenig empfindlichen Augen ist die Beobachtung fast stets vielfach gestört. — Die Details der Function kommen bei der Lehre von den Augenmuskeln zur Sprache.

Iritis, *Entzündung der Iris*,

tritt nur sehr selten für sich auf, meist complicirt mit Entzündung der Hornhaut, des Corp. ciliare, besonders der Choroidea etc., ebenso meist einseitig und ist immer sehr gefährlich, da nur unter sehr günstigen Um-

ständen vollständige Zertheilung gelingt. Sie kann allgemein beginnen, in der Regel aber partiell vom Ciliarrande aus. Man hat sie eingetheilt in primäre und secundäre, partielle und totale, oberflächliche, parenchymatöse (*Ammon*) und *Uveitis*, ebenso nach dyscrasischen Complicationen in syphilit., rheumat., scrophul., mercurielle, arthrit. u. s. w. Am besten theilt man sie nach der Art des Verlaufes in die acute und chronische Form, welchen beiden sich die obengenannten sodann als Grade oder Unterarten anreihen.

Die Iritis acuta zeigt ein kurzes Stad. prodrom. (Irit. serosa. superficialis) durch leichte Entfärbung der Iris, leichte Trübung der Cornea, Rauchigwerden und Trägheit der Pupille nur selten. Meistens beginnt sie sofort intensiv (Irit. parenchymatosa). Die vorderen Cilialarterien führen mehr Blut zu, sogar bis zur Berstung der Gefässwände und innerer Blutung, es zeigt sich ein rother Saum um die Cornea, die Substanz der Iris wird durch Hyperämie und Exsudation geschwellt und entfärbt. Zur Entfärbung trägt meist auch Trübung des Kammerwassers bei und so wird die Iris röthlich, wenn ihre Gefässe viel Blut enthalten, gründlich wenn vor der blauen Iris gelbliches Kammerwasser steht, schmutzig grau von der Farbe des Exsudates, gleichzeitiger Hornhauttrübung u. s. w. Die Verfärbung ist sehr verschiedenartig und wird durch Vergleichung mit der Farbe des gesunden Auges sofort erkannt. Die Entfärbung nimmt fast stets den Weg vom Pupillarrande nach Aussen zu; selten stellt sie sich in der ganzen Iris gleichzeitig ein. Sie ist als Folge von Blutstase erklärt worden. Das Exsudat ist entweder serös und trägt dann zur Vergrösserung der Kammer und der Irissubstanz selbst bei, die es klümpchenweise durchsetzt oder feinmaschig überspinnt, oder es ist mehr plastisch und schlägt sich dann an der Iris nieder oder vertheilt sich im Kammerwasser, von dem es punktförmig an der hinteren Cornealwand, besonders nach Unten hin, abgesetzt wird. Nicht selten zerrt es Pigmentpartien von der Uvea ab, die dann an verschiedenen Stellen sichtbar werden (s. g. Uveitis). Ebenso kann das Exsudat Ursache werden von hinterer Synechie, (Irido-Periphakitis *[v. Ammon]*, Kyklitis etc.), indem es Iris und Linsenkapsel mit einander verklebt und die Iris vorbaucht, von grauer, rauchiger Färbung der Pupille durch Trübung des Kammerwassers und der vorderen Linsenkapsel, von Pupillensperre, indem es im Kammerwasser mit abgelösten Pigmenten flottirt, sich dann im Pupillarraume ablagert und so auf rein mechanische Weise von Trägheit oder Unbeweglichkeit der Pupille. Zur Entstehung der letztgenannten Erscheinung trägt gleichzeitig die Erfüllung des Irisparenchyms mit Blut und Serum bei, zur Verengerung der Pupille aber, die ein fast constantes Symptom der Iritis ist, der Umstand, dass die Pupille während des Schlafes, wo die Pupille sehr eng ist, und bei der ersten Reizung, welche Contraction der Ringfasern bewirkt, unbeweglich zu werden anfängt. Nur wo die Choroidea gleichzeitig ergriffen ist (Iridochoroiditis), bleibt die Pupille weit, wird sogar über die Norm dilatirt und unbeweglich. Ring- und Strahlenfasern der Iris sind später unthätig, weil Lähmung in ihnen eintritt und das Gewebe ausserdem so verändert und verdickt ist, dass es auch deshalb dem Einflusse der Nerven und Muskeln Widerstand leistet. Ist bei Iritis die Pupille dilatirt, so ist dies ein schlimmes Zeichen, indem es auf primäre Affection der Retina und Choroidea hinweist, denen die Iritis sich später zugesellt hat. Zu den gewöhnlichen Reflexsymptomen ist die concomittirende Verengerung des gesunden Auges zu zählen. Die Verziehung der Pupille wird durch das Exsudat bewirkt. Bei Arthritis soll die Form oval werden, bei Syphilis eckig, besonders nach dem inneren Winkel zu, was die Er-

fahrung in vielen Fällen allerdings bestätigt. Das Sehevermögen wird durch reine Iritis nie ganz aufgehoben, wohl aber durch Exsudate und Complicationen. Die vorkommenden Störungen beschränken sich bei reiner Iritis auf Lichterscheinungen, Mückensehen und temporäre, durch Lichtscheu gesteigerte Gesichtsschwäche. Diese Erscheinungen, ebenso Thränenfluss etc., weisen nicht, wie *Sichel* annimmt, auf Retinitis hin, sondern zeigen nur den Grad der Ciliarnervenaffection an, als deren Reflex sie bei allen Entzündungen bekannt sind. Andere Sehstörungen sind durch die Complicationen veranlasst, durch Trübung des *hum. aqueus* oder der Linsenoberfläche, durch Entzündung in den tieferen Organen etc. Als weitere Beweise hochgesteigerter Iritis gelten mit Recht Injection der Conj. bulbi und besonders ein rosenrother Saum um die Cornea (Kyklitis), Oedem der benachbarten Haut, febrile und gastrische Erscheinungen, sogar Erbrechen, Stuhlverstopfung, psychische Alterationen (*Ammon*), obgleich sie theilweise nur indirect auftreten und keineswegs constant sind. Der Schmerz ist um so heftiger, je intensiver und schneller die Iritis auftritt und verläuft. Er strahlt in der Richtung des *N. ophthalmicus* aus und verbreitet sich oft über die ganze Kopfhälfte und beginnt im Auge selbst als Stich mit dem nachbleibenden Gefühle von Spannungsdruck. Die periodischen Steigerungen, die nicht selten beobachtet werden, haben, wenn nicht Erkältungen die Schuld tragen, ihren Grund in gesteigerter Erregung des allgemeinen Nervensystems oder in Vermehrung des interstitiellen Exsudatdruckes auf die Ciliarnerven. Sie währen meist nur 2 bis 4 Stunden und stellen sich in der Regel Nachts ein.

Die Complication mit Keratitis, die s. g. Kerato-Iritis, macht wegen Trübung der Hornhaut in der Regel sehr bald die genaue Wahrnehmung der Erscheinungen an der Iris unmöglich. Kyklitis und Reizung der Thränenorgane fehlen bei dieser Complication fast nie. — Die wichtige Complication mit Choroidealentzündung wird als Iridochoroiditis unter Chor.-Krankheiten erörtert werden.

Männliches Geschlecht und reiferes Alter sollen prädisponiren, rheumatische, gichtische und besonders syphilitische Individuen sind erfahrungsgemäss in höherem Grade exponirt. Die Iritis erleidet bei ihnen verschiedene Modificationen, ist hartnäckiger, verläuft schneller, führt eher üble Ausgänge herbei etc., weshalb diese Modificationen unten besonders besprochen werden.

Die chronische Iritis tritt als solche entweder unter schleichenden Erscheinungen (I. occulta) primär auf oder entwickelt sich, was häufiger ist, aus der verschleppten acuten Form. Im Wesentlichen sind Entstehung, Symptome, Ausgänge dieselben, nur treten sie unscheinbar, oft gänzlich unbemerkt auf, bis *mouches volantes* und Gesichtsabnahme, die bei Integrität des anderen Auges allzuhäufig der Wahrnehmung entgeht, die Kranken zum Arzte treiben. Vor der Verwechselung mit Retinalaffectionen, zu der das Fehlen der gewöhnlichen Entzündungszeichen verführen könnte, sichert meist schon vergleichende Betrachtung der Irisfarbe. Die Hartnäckigkeit des Uebels erklärt sich bald aus der Constitution (venösen oder lymphatischen), bald aus Verschlimmerungen nach den geringfügigsten Erkältungen; in manchen Fällen hat der intermittirende Charakter das Leiden als Neurose erscheinen lassen, gegen welche Chinin sich als dienlich erwies. — Ging acute Iritis voraus, so finden sich die Ausgangserscheinungen derselben; entstand die chronische Iritis primär, so zeigen sich ausser Veränderungen in der Farbe, der Beschaffenheit der äusseren Fläche, der Beweglichkeit und der Pu-

pillaröffnung besonders häufig Exsudate, die bald als Flecken aufliegen oder in die Substanz eingesenkt scheinen, bald aber frei als Fäden, Netze, Pseudoligamente und Knötchen zum Vorschein kommen und zumal bei Pupillendilatation sichtbarer werden. In der Form von kugeligen Anhängen erscheinen sie ähnlich wie Warzen und haben *Ph. v. Walther* bei zum Grunde liegender Syphilis zu der Annahme von Condylomen an der Iris verführt. — Die subj. Symptome sind anfänglich gleich Null und hängen später von dem Grade, von den Folgezuständen und den Complicationen ab. Reflexerscheinungen treten erst spät auf, das Sehevermögen wird bald durch diese, bald durch Exsudate, bald durch Complicationen, besonders häufig durch Retinalirritation beeinträchtigt. — Zu merken ist noch, dass die chronische Form häufiger ist, als die acute und auch häufiger partiell auftritt. — Dass die Irisentfärbung vorwiegend vom Ciliarrande begänne, während bei der acuten Form das Entgegengesetzte der Fall sei, ist nicht constant.

In prognostischer Hinsicht ist jede Iritis zu den bedenklichsten Augenkrankheiten zu zählen und nur bei leichten, frischen und einfachen Fällen ist mit einiger Sicherheit auf günstigen Verlauf zu hoffen. Die acute droht mehr Gefahr durch Verlöthungen und Exsudate, die chronische durch schleppenden Verlauf und auffallende Neigung zu Recidiven.

Was die bei Iritis einzuschlagende Therapie im Allgemeinen betrifft, so gilt als Hauptgrundsatz, das Uebel durch energische Antiphlogose sobald als möglich zu stellen, um dadurch den schwer zu beseitigenden Folgeübeln vorzubeugen. Bei einigermassen heftiger Entzündung wird ein ergiebiger Aderlass von Vorn herein immer günstig die weitere Cur einleiten; nur grosse Schwächlichkeit des Kranken könnte dessen Ausführung contraindiciren und die Blutentleerung durch hirud. (10—12 Stück) und Schröpfköpfe auf dem Rücken vorziehen heissen. In Anstalten wird nicht unpassend der *Junod*'sche Stiefel statt des Aderlasses angewendet. Die Blutegel setzt man 1 bis 1½ Fingerbreit vom Auge entfernt, an die Schläfe, hinter das Ohr oder auch in die Nase und sorgt je nach Umständen für längeres Nachbluten. Eine grössere Anzahl mit einem Male schafft mehr Nutzen, als wenige zu verschiedenen Zeiten. Nicht selten wird indess Wiederholung der örtlichen Blutentleerung durch Fortgang hochgradiger Entzündung nöthig. Bei chron. Iritis reicht meistens wiederholte Schröpfung im Nacken aus. — Der Patient muss ausserdem mässig kühl gehalten werden, leichter Schutz durch Leinenläppchen vor dem Auge, nicht dicke Tücher, mässige Verdunkelung des Zimmers, einfache kühlende Diät, Bethätigung der Entleerung durch Laxanzen, zweimal täglich Einreibung von Ung. Hydrarg. einer. mit Extr. Bellad. oder Hyosc. (gr. 4—6 auf Dr. 2) um das Auge. Die Salbe muss mehrere Minuten kräftig eingerieben werden, so dass sie von der Haut möglichst reichlich aufgenommen wird. — Belladonna oder Atropin gegen die Pupillenverengerung einzuträufeln, ist bei noch bestehender Entzündung nicht von nachtheiliger Wirkung, wie früher allgemein behauptet wurde, sondern wirkt meist sehr entschieden antiphlogistisch. — Ableitung durch scharfe Fussbäder, Blasenpflaster, Pockensalbe, Fontanellen u. d. darf nicht versäumt werden. Als sehr zweckmässig verdient bei sehr intensiver Iritis mit grosser Schmerzhaftigkeit die Entleerung des Hum. aq. durch Hornhautpunction gerühmt zu werden. Die Schmerzen verringern sich nach der Punction oft augenblicklich. — Kalte Fomente nützen nur bei traumatischer Veranlassung und ausserdem in dem allerersten Stadium so lange, als Patient die Wirkung derselben als eine

wohlthuende bezeichnet. Besteht die Entzündung bereits einige Zeit, so kann die Kälte nur dazu beitragen, die deponirten Exsudate resorptionsunfähiger zu machen. Den kalten Bleiwassercompressen bei traum. Iritis kann man Tinct. Arnic. zusetzen. — Um im weiteren Verlaufe der Entzündung und besonders der Exsudation entgegenzutreten, ist Calomel das bewährteste Mittel. *Desmarres* gibt es von Vorn hinein zu gr. 15 als Laxanz und dann zu gr. 1 zweistündlich fort; passender bedient man sich als Eccoproticum salinischer Mittel und geht erst nach ihrer Anwendung zu kleinen Dosen Calomel über, dem man gern Opium zusetzt, um es verträglicher zu machen, oder Extr. Cicut., wenn die Lichtscheu bedeutend ist. Bei heftiger Hydrargyrose wird der Mercur innerlich und äusserlich ausgesetzt und Jodkali an seiner Stelle gebraucht.

v. Gräfe lehrt (A. II, 2, p. 206), bei *leichter* Iritis nur Atropin häufig (6 bis 10 Mal und öfter täglich) einzuträufeln, die Ciliarneurose schwände sehr schnell und bald dann auch die Entzündung. — Bei *heftiger* Iritis mit starken Thränen, chemotischer Schwellung, diffuser Trübung des hum. aq. wendet *Gräfe* zuerst reichliche örtliche Blutentleerung sowohl durch Blutegel als durch Scarification der Chemosis an, dann Paracentese der Cornea und endlich Mercurialien, stündlich ½ bis 1 gr. Calomel und 2stündlich Einreibung von Ung. cin. Erst nach 2 bis 3 Tagen, wenn der Reizzustand wesentlich sinkt, wirkt Atropin, das er 10 bis 30 Mal einträufeln lässt. Viel Entzündungsexsudat in der Iris ist Ursache, dass Mydriasis nicht eintreten kann, die späterhin das weitere Abschwellen befördert und Recidiven auf das Günstigste vorbeugt.

Nach den Complicationen vorzüglich mit Choroiditis (s. g. Iridochoroiditis) und den ursächlichen Momenten wird die Therapie variirt, wie wir weiter unten sehen werden. Ebenso müssen die Ausgänge in therap. Hinsicht besonders berücksichtigt werden.

Um die Circulation in einem Bulbusraume freier zu machen und um den durch Synechien und Zerrung begünstigten Recidiven und dem hartnäckigen Fortbestehen zu begegnen, hat die *Gräfe*'sche Schule vielfach die Iridectomie in Gebrauch gezogen und für die nächsten Monate nach der Operation mit angeblich stets günstigem Erfolge. *Hasner* holt den verwachsenen Pupillarrand mit einem stumpfen Häkchen hervor, um möglichst central den Lichtzutritt in das innere Auge wieder zu ermöglichen.

Iritis in ursächlicher Hinsicht.

1) Verletzungen der Iris, wenn sie nur vorübergehend einwirken, haben seltener Entzündung zur Folge, als man bei einem an Gefässen und Nerven so reichen Organe anzunehmen berechtigt ist. Die Eingriffe in deren Integrität bei Staaroperationen und künstlicher Pupillenbildung bestätigen diesen Satz. Selbst traumatisches Coloboma und gewaltsame Ablösungen im Ciliarligamente sind häufig nur zu partieller Entzündung Veranlassung. Bei wiederholten Insulten und bei Zurückbleiben eines fremden Körpers besonders bei gleichzeitig vorhandener Dyskrasie ist die Gefahr indess grösser und es gesellt sich meist zu der Iritis im Verlaufe Keratitis, Choroiditis, Panophthalmitis, Vereiterung und *Phthisis bulbi*. Die Verletzung der Iris selbst ist sehr häufig, aber keineswegs immer sehr schmerzhaft, doch gelten fortdauernde Lebhaftigkeit des Schmerzes, besonders wenn derselbe nach Oberkiefer, Nase, Schläfe und Stirn ausstrahlt, Vomituritionen und andere gastrische Erscheinungen mit Recht als Vorboten beginnender Iritis. Temperaturerhöhung der verletzten Wangenseite, Schwellung der Lider bleiben bei weiterem Fortgange nicht aus, Conjunctivalinjection und Chemosis gesellen

sich gern hinzu, eben so Reflexerscheinungen, Fieberhaftigkeit und allgemeines Kranksein. — Bleiben Horn- und Aderhaut intact, so drohen Pupillensperre, Exsudate und Eiterung, wenn die Behandlung ohne Erfolg ist.

Therapeutisch wichtig ist neben der oben angeführten Antiphlogose die sofortige Application eiskalter Fomente, mit denen man 2 bis 3 Tage nützliche Dienste leistet. Man hört mit denselben in der Regel erst auf, wenn sie dem Patienten unangenehm zu werden anfangen, und geht dann zu spirituös-aromatischen Waschungen und Umschlägen über (Tinct. Arnicae montanae mit Spirit. vin. oder Spirit. Roris mar.). Letztere Mittel werden früher statt der Kälte in Anwendung gebracht, wenn von der Erschütterung der Netzhaut oder des Bulbus Lähmungen zu befürchten sind. — Gegen die Exsudation ist Mercur in oben beschriebener Weise das angemessenste Mittel. Der Eiter wird in der Regel resorbirt; nur wenn er die vordere Kammer mehr als zur Hälfte anfüllt, entleere man ihn durch Punction. Vielleicht gibt aber auch hier die Heftigkeit der Schmerzen richtiger den Ausschlag. Innerlicher Gebrauch von Polygala senega soll die Resorption befördern (?).

2) Nur Eigensinn und falscher Begriff von Consequenz kann in Abrede stellen, dass nach mehr weniger heftigen Erkältungen ebenso wie Diarrhoe, Catarrh, Conjunctivitis etc. auch Iritis eintreten könne, sowohl für sich als in Verbindung mit Entzündung der Horn-, Bindehaut und des Corpus ciliare. In der Regel geben auch die Patienten selbst eine plötzliche Verkühlung als Ursache ihrer Erkrankung an. Selten beginnt diese Art sehr heftig, meist nach Vorboten von einigen Tagen (Conjunctivitis und Reflexsymptomen), dann aber äussert sie sich plötzlich durch lebhafte, stechende Schmerzen, die über die ganze Kopfhälfte sich fortsetzen. Zu den häufigsten objectiven Symptomen gehören Unbeweglichkeit und Verengerung der Pupille und Vergrösserung der vorderen Kammer durch reichliche seröse Ergüsse. Die Iris erscheint dabei abgeflacht, die Cornea glänzend und stärker gewölbt. Die Synechien, welche bei dieser Iritis rheumatica beobachtet werden, kommen nur in der unteren Partie vor, wohin sich die im Kammerwasser (oft mit Pigment gemischten) Exsudatflocken absetzen und früher oder später Verlöthung bewirken. Mit der Loupe erkennt man diese faserstoffigen Partikelchen meist deutlich genug. Jedenfalls ist ihr Vorhandensein Indication zur künstlichen Mydriasis, um die Synechien wo nicht unmöglich, doch weniger nachtheilig zu machen. — Bei schleichendem Auftreten ist im Gegentheil die Hornhaut glanzlos und durch punctförmige präcipitirte Exsudathäufchen auf der Membr. Descemet. undurchsichtig (fälschlich als Hydromeningitis beschrieben). — Längere Vernachlässigung kann zur Complication mit Choroiditis hinführen, was sich durch grössere Gesichtsstörung, Flammensehen, Pupillendilatation anzeigt und die Gefahr bedeutend steigert. — Sehr oft setzt sich die Entzündung, ohne dass es sehr auffällig wird, bis zur Ora serrata fort, und verursacht während ihres schleichenden Verlaufes daselbst, dass flüssige und coagulable Exsudate abgesetzt werden, die theils zur Synchyse des Glaskörpers, theils zur Entstehung flottirender Binnenkörperchen führen können, in der Regel aber, zumal bei energischem Eingreifen, nicht bis zu so hochgradiger Störung hinführen. Erkennen wir im Corp. ciliare die matrix corp. vitrei an, so bedürfen diese Erscheinungen keiner weiteren Erklärung. Steigert sich das Uebel bis zur genuinen Choroiditis, so dürfen wir mit *Businelli* in dem Drucke auf die Ciliarnerven die Ursachen der spontanen Mydriasis zugeben, die nicht ausbleibt, wenn nicht durch

vorgängige Iritis die Pupillenenge permanent geworden war. — Erwähnt sei noch, dass nach Resorption der Exsudate häufig Weichheit und Verkleinerung des Bulbus eintritt.

Im Beginn dieser Iritis wird ein anticatarrhalisches Regime angeordnet. Patient muss bei gleichmässiger Temperatur und bei geringer Verdunkelung des Zimmers das Bett hüten, Ruhe und absolute Schonung des leicht verhängten Auges beobachten, Haut und Darmkanal müssen mässig bethätigt werden. (Tart. stib. gr. β. pro die.) Kräftigen Individuen mache man bei stärkerer Entzündung eine Venaesection, in der Regel genügen 8—12 Blutegel und stundenlange Beförderung des Nachblutens durch warme Tücher. Dann Ung. ciner. mit Extr. Belladon. und innerlich kleine Dosen Calomel und abwechselnd damit Tart. stib. in ref. dosi und pulv. Doweri. Um Recidiven vorzubeugen, muss noch längere Zeit jede Schädlichkeit gemieden und durch Empl. Canth., Schröpfköpfe in den Nacken, reizende Fussbäder u. dgl. für angemessene Ableitung Sorge getragen werden. Sind die Schmerzen bei sonst geringen Entzündungen sehr. heftig, so ist Opium (gr. $^1/_2$) mit Chinin (gr. duo) 3—6 Mal täglich oft sehr dienlich. — Die Anwendung des Atropins muss von den Umständen, auf die hingewiesen wurde, abhängig bleiben. Volle Heilung erfordert 1—12 Wochen.

3) Selbst von den hartnäckigsten Läugnern jeder Specificität von Ophthalmien wird die s. g. *Iritis syphilitica* als diejenige Erkrankung zugegeben, welche in hohem Grade einen directen Zusammenhang des Localleidens mit dem allgemeinen Uebel anzunehmen zwinge. Feststeht, dass bei vorhandener recenter und inveterirter Syphilis selbst auf die geringfügigste locale Veranlassung die Iris sich entzündet, mag Trauma, Zugluft, Catarrh oder übermässige Anstrengung das Auge insultirt haben. In der Regel tritt diese *Irit. syphil.* monocular auf und deutet sich, wenn keine örtliche Vorkrankheit da war, oft nur durch penetrirenden Schmerz im Auge und der benachbarten Stirnpartie an. *Businelli* beobachtete die Schmerzen deutlich in der Richtung des n. supraorbitalis, des infraorbitalis und des subcutan. malae. Tags über bemerkt der Patient dann nur eine in geringem Grade gesteigerte Empfindlichkeit und mühsameres Sehen, zumal feinere Gegenstände. Abends schiessen heisse Thränen hervor, Kerzenlicht incommodirt, Eingenommenheit des Kopfes gesellt sich hinzu, im Bette, wo Patient Erleichterung erwartet, nehmen plötzlich alle Erscheinungen zu und der heftigste Augen- und Stirnschmerz stellt sich ein und raubt bis in die Morgenstunden Ruhe und Schlaf. Bei der Untersuchung findet man meistens sofort Klumpen oder Fäden des bei dieser Iritis sehr faserstoffigen Exsudates, anhaftend sowohl am Ciliar- als am Pupillarrande der hinteren Irisfläche, aber auch in der Form graugelblicher Knötchen oder Flecken, roth punktirtes, gelbes Infiltrat, in die Substanz der Iris eingesenkt. Oft kommen sie erst bei künstlich bewirkter Pupillendilation zum Vorschein, sie können aber auch über Nacht entstehen und zwar in Folge der ungewönlichen Plasticität des sie bildenden Exsudates. In der Mehrzahl der Fälle ist nach Vieler Meinung nur diesem Symptom allein die Diagnose des ätiologischen Momentes mit Sicherheit zu stellen.

Das bei *Irit. syphil.* gebildete Exsudat ist niemals serös und hat ebensowenig Neigung eitrig zu zerfallen, welches beides bei anderen Iritiden zu den häufigen Vorkommnissen gehört. Wegen dieser Plasticität verursacht es auch häufiger Atresie der Pupille, Synechie, besonders posterior und jene Verzogenheit der Pupille, die einfach mechanisch durch Fixation der hinteren Iriswand auf der Kapsel zu Stande kommt

und deshalb nicht mit Unrecht als Charakteristicum der *Irit. syphil.* gilt. Die Sehestörung ist dabei begreiflicher Weise meistens sehr gross. — Uebrigens können, wie ich mich wiederholt überzeugt habe, alle Erscheinungen, die man als charakteristisch für die syphil. Iritis angegeben hat, auch bei nicht syphilitischen Individuen vorkommen, besonders jene Knötchen, die *Walther* für Condylome halten zu müssen glaubte, und jene punktirte Trübung der Descem. Membran. Die Primärerkrankung der Genitalien kann 2 Monate bis 2 und 4 Jahre vorher stattgefunden haben. — Vernachlässigt kann die *Iritis syphil.* nicht nur auch auf das andere Auge überspringen, sondern sich auch auf die *Choroidea* fortsetzen; in welchem Falle dann die Sehestörung bei grosser Pupille bedeutender ist und der Process mit *Atrophia bulbi* zu endigen pflegt. — Die weitere Lehre der Ontologen von *Iritis rheumatica, arthritica, scrophulosa, mercurialis, exanthematica etc.,* oft mit grossem Aufwand von Scharfsinn ausgeführt, zählt nur noch wenige Anhänger unter den Lebenden. — Dass auch Kinder nicht verschont werden, beweist ein *Gräfe*'scher Fall (Arch. I. p. 433), bei dem angeborene Syphil. Iritis und Entartung der Nerven zur Folge hatte. Der ungleichmässig verdünnte Oculomotorius hatte Ptosis bewirken müssen.

Therapeutisch muss gegen das dyscrasische Leiden sofort ernstlich Hülfe geschafft werden und zwar durch Calomel am passendsten, welches durch das Localleiden zugleich indicirt wird. Man gibt es zu ½ gr. 4mal täglich mit etwas Opium, um die Salivation so lange als möglich zurückzuhalten. Nur bei hochgradiger Entzündung sind Blutegel nöthig, oft 18—20 Stück, doch zögere man nicht, den Patienten im Bette festzubannen, das Auge warm und leicht zu bedecken und graue Salbe mit Extr, Opii aquos. reichlich in Stirn und Schläfe einzureiben. Atropineinträuflung ist selten zu entbehren. — Statt des Calomels methodische Curen in Anwendung zu bringen (Suplimatpillen in steigender Dosis, Entziehung und Holztränke), wird man nur in inveterirten Fällen Veranlassung haben. — (Rcp. Mercur. subl. corros. in paux. aether. sulph. sol. gr. tria, adde Pulv. rad. Liquirit. ʒ unam, Extr. Liq. ʒ duas, M. f. pilul. Nr. 60. — Davon nach dem Mittagsessen am 1. und 2. Tage 2 Stück, 3. Tag Pause, 4. und 5. Tag 4 Stück, 5. Tag Pause, und so steigend fort, dabei 3mal täglich Suppe und Mittags Kalbsbraten.) Wenn durch unpassenden Mercurgebrauch auch das Jodquecksilber nicht mehr indicirt erscheint, so muss man innerlich und äusserlich zum Jodkali seine Zuflucht nehmen; aber man vergesse nicht, dass durch dessen Anwendung dem örtlichen Uebel nicht in gleichem Grade Einhalt gethan wird.

4) Die oben besprochene chronische Iritis hat man vorzüglich bei Individuen zu beobachten Gelegenheit, deren übrige Krankheitssymptome man mit dem Collectivnamen *Scrophulosis* bezeichnet. Selten leidet nur eine Iris, meist beide abwechselnd und in der Regel in Complication mit anderen Augenorganen. Der Verlauf ist ein schleichender, die Besserung nur eine scheinbare und die Iris häufig wenig für die äussere Besichtigung verändert. Das Exsudat wird durch das Kammerwasser fortgespült und mehr weniger reichlich auf der hintern Cornealwand präcipitirt, der Art, dass diese für erkrankt gehalten worden ist (*Hydromeningitis*). Kommen starke Exsudatanschübe, so können sie die Iris vollständig mit der Cornea verkleben (*Synechia anterior*), um später zu Hypopyon und Atrophirung des Auges hinzuführen. Dasselbe Resultat kann durch Complication mit Choroiditis zu Stande kommen.

Im Allgemeinen ist übrigens die chronische Iritis sehr variabler Natur,

weshalb in jedem Falle genau individualisirt und die Cur nach dem vollständig erforschten Zustande des Gesammtorganismus eingerichtet werden muss. Unmöglich lassen sich für alle speciellen Fälle allgemein gültige Regeln aufstellen. Ein von *Businelli* als scrophul. Irit. aufgeführter Fall bei einem scrophul. Seehzehnjährigen gehört nach allen Symptomen besser hierher: Beiderseits die Injection der Conj. und der Cornealring mässig, Cornea leicht getrübt und glanzlos, hinten punktirt., hum. aq. und Iris missfarbig, Pupille klein, verzogen, trüb, Sehmerz gering, Lichtscheu mässig. — Ol. Jecor., Ung. Kalii jod. und Atrop. haben nur geringe Erfolge. — Gegen die Iritis selbst müssen die entsprechenden Modificationen der oben angegebenen Heilregeln angewendet werden. Ist hinter der Cornea viel seröses Exsudat deponirt, so kann man durch Emetica die Resorption zu bethätigen versuchen, im Fall des Misslingens aber die Entleerung durch Einstich in die Cornea vornehmen.

Auch *Businelli* macht mehrere Fälle namhaft, wo nach vielen vergeblichen therap. Versuchen der Beginn der Besserung von der Irideetomie datirte, die fast stets ohne nennenswerthe Reaction vollführt werden kann.

Häufig ist das Allgemeinbefinden der Art, dass antiphlogistische Behandlung entschieden verwerflich und vielmehr eine tonisirende und roborirende am Platze ist. *Arlt* empfiehlt nach *Fischer's* Vorgange Eisenpräparate mit Aloe, Myrrhe, Sabina, Borax u. dgl. m., wenn Menstruationsanomalien in ursächlicher Verbindung mit der Iritis zu stehen scheinen.

Corectopie und Polykorie, *Seitenlage der Pupillen und Vorhandensein mehrerer Pupillen.*

Pupilla excentrica wird erworben und angeboren beobachtet. Die erworbene ist verschieden geformt, länglich, rund, oval und spaltförmig, je nach der Einwirkung der Verletzung, Entzündung, Synechia u. s. f.; in höheren Graden geht sie in das erworbene Coloboma über. Nicht selten bildet eine zufällige Verletzung, eine schönere Marginalpupille, als es durch die vorsichtigste Koremorphose gelingt. Seltener kommt sie angeboren vor. Geringere Grade haben keinen Nachtheil. Liegt die Pupille im oberen Theile der Iris, so pflegt das Oberlid sich mehr zu heben, der Bulbus sich mehr nach Abwärts zu wälzen, damit die Pupille den Lichtstrahlen zugängig ist; wenn überhaupt das Auge fungirt.

Mehrere Pupillen kommen als Hemmungsbildungen nicht selten vor, traumatische sind seltener. Meist sind gleichzeitig anderweitige Missbildungen vorhanden. Oft ist die zweite und dritte Pupille so klein oder vom Oberlide bedeckt, dass keinerlei Störung erfolgt. Man hat aber auch zwei centrale beobachtet, die nur durch den Zusammentritt des Sphincter getrennt und der Erweiterung und Verengerung fähig waren.

Vallez beschreibt (Jour. de Brux. Oct. 1857) einen Fall von Pup. excentr. auf beiden, mit Colob. auf einem Auge, — ein Vorkommen, das bei diesen Hemmungsbildungen am Auge ohne Zweifel noch häufiger gefunden werden wird.

Operative Hülfe wird kaum je verlangt werden, zumal meistentheils das Sehvermögen gar nicht oder doch nur wenig gestört ist. Die Patienten werden gewohnt, durch entsprechende Accommodation und Stellung des Bulbus von der möglichen Störung zu abstrahiren.

Zuerst hat *Rau* (1845) und demnächst *Trinchinetti* auf Convexbrillen

als ein neues Mittel zur Verbesserung des Gesichts bei peripherischen Pupillen hingewiesen

Coloboma Iridis, *Irisspalte*,

ist ein hasenschartähnlicher Zustand von Hemmungsbildung im Auge, der wie ähnliche Hemmungsbildungen nicht selten erblich auftritt und an der Iris, V-förmig mit der Spitze nach dem Ciliarrande gespalten zu sein pflegt. *Albinus* hat den keineswegs seltenen Defect zuerst beschrieben, doch ist er in seiner Entstehung bis jetzt noch nicht mit hinreichender Sicherheit erforscht und festgestellt worden. In manchen Fällen ist die V-Form nicht genau vorhanden, die Schenkel laufen mehr weniger parallel, divergiren oder treten früher zusammen. Oft ist die Form durchaus unbestimmt, andere Male ist der *Sphincter Iridis* vorhanden und die Spalte beginnt erst in der Substanz und es existirt gewissermaassen eine zweite Pupille. In wieder anderen Fällen ist nur die oberflächliche Irisschichte gespalten, während die tiefere pigmentirte oder Uvealschicht nicht unterbrochen ist. Der Sphincter ist in der Regel nur theilweise vorhanden, was durch die Art der Irisverengerung und Erweiterung hervorgeht, die nur an dem der Spalte gegenüberliegenden Theile, gewöhnlich dem oberen, in normaler Weise der Fall ist. Die Thätigkeit der Netzhaut und das Accommodationsvermögen pflegen nicht beeinträchtigt zu sein. Oft wissen die Patienten nicht einmal von dem Uebel, selbst wenn es beiderseitig vorhanden ist. Doch sollen Linsentrübungen verhältnissmässig häufiger vorkommen. Das linke Auge ist dem Uebel häufiger und in höherem Grade unterworfen, andere Missbildungen, wie Hasenscharte, Hypospadias, Coloboma palpebr., Hydrocephalus, begleiten oft die Irisspalte. Mitunter erstreckt sich das Coloboma bis auf Choroidea und Retina.

Irideremie, *Mangel der Iris*,

kommt total oder theilweise und angeboren oder erworben vor.

1) *Irideremia congenita* kommt fast stets auf beiden Augen zugleich vor und scheint erblich zu sein, besonders bei männlichen Individuen. In den meisten Fällen fehlt die Iris gänzlich, nur der Foetalring, der im dritten Monat als Ringleiste beobachtet wird, ist vorhanden, die Irisbildung aber gehemmt worden. Beide Kammern bilden deshalb nur einen Raum, übrigens kann Alles normal sein. Doch findet man die Cornea wohl mehr länglich und nicht deutlich von der Sclera abgegränzt. Das Sehen ist verhältnissmässig wenig gestört, der Patient scheint kurzsichtig, weil er von nahen Objekten deutlichere Bilder erhält. In beschatteten Räumen sieht er besser, weil ihm der Lichtreiz nicht so nachtheilig ist. Bei längerem Gebrauche pflegt die Lichtscheu indess sich zu verringern, die in der Kindheit sehr störend sein kann. Der Grund des Auges ist nie so purpurschwarz, als im Normalzustande, häufig in's Braune und sogar in's Rothe spielend. Um weniger Strahlen auf die Netzhaut gelangen zu lassen, pflegen die Kranken die Lider nur beschränkt zu öffnen, wodurch oft eine zu enge Lidspalte permanent herbeigeführt wird. Ausserdem bildet sich nicht selten Nystagmus, Strabismus convergens und Richtung der bulbi nach unten hin aus. Sogen. Amblyopie wird nur selten gleichzeitig beobachtet. *E. Müller* beschreibt einen lehrreichen Fall (*Gräfe's* A. II, 2. p. 159), der links in Amaurose,

rechts in Atrophie übergieng; das atrophische Auge litt ausserdem an Choroidealschwund, beide an Synchysis.

In einem Falle von *Ed. Richter* war der obere Linsenrand nach Vorn dislocirt, geringe Trübung der Linse und Oscilliren der Bulbi vorhanden. Bei gewissen Stellungen des Auges trat Augenleuchten ein, ebenso wurden die Netzhautgefässe sichtbar. — Der Patient hatte, wenn auch mühselig, doch vermocht, lesen zu lernen.

Irideremische Augen sollen Entzündungen leichter ausgesetzt sein, die Netzhäute werden höchstens etwas stumpfer. Blaue Brillen, Schutzbrillen, die nur 1—2 Linien weit Licht durchfallen lassen, übrigens es vom Auge abhalten, helfen in der Regel wenig und werden deshalb von den Patienten meist bald wieder bei Seite gelegt.

2) *Irideremia acquisita*, total oder theilweise, wird nicht selten auf mechanische Insulte beobachtet. Stösse vor das Auge haben oft eine theilweise oder gänzliche Lösung der Iris vom Ciliarbande zur Folge. Einem Wärter der chir. Klinik in Bonn hatte nach einem Wurfe mit einem Messer, welches auch die Cornea und Selera eingeschnitten, die halbe Iris sich abgelöst, aufgerollt und war so verwachsen. Die halbe Cornea zeigte einen rauchig dunklen Hintergrund, doch konnte Patient gröbere Schrift noch wohl lesen und meinte, im Allgemeinen nicht im Sehen behindert zu sein. *Desmarres* spricht von einem Falle, wo sich bei unvorsichtiger Ausführung der Iridodialysis die Iris in der ganzen Peripherie ablöste.

Die Cur ist, so lange Entzündungssymptome vorhanden sind, antiphlogistisch anzuordnen, hernach können Schutzbrillen gegen zu starke Lichteinwirkung versucht werden (*Wardrop* u. A.).

Iridodonesis, *Iriszittern.*

Schlotternde Bewegung der Iris, besonders des grossen Irisringes, von Vorn nach Hinten, analog der durch Wellenschlag veranlassten, mitgetheilten Bewegung eines in Wasser lose ausgespannten Tuches. Dieser stets pathologische Vorgang, bei dem die Kammern abwechselnd sich vergrössern und verkleinern, kommt vorzugsweise dann vor, wenn sich zwischen der hintern Irisfläche und der Linse mehr als ein Minimum Kammerwasser befindet und dadurch die Iris die Stütze an der Linse verliert, die sie zu einer ruhigen Lage bedarf. So lange der Bulbus ruhig ist, verhält sich auch die Iris ruhig; sie schlottert aber, so bald der Bulbus oft nur geringe Bewegungen macht. Bewegungen des Kopfes haben nicht den Einfluss auf die Iris, um sie schlottern zu machen. Die Contractionsfähigkeit ist in der Regel wenigstens etwas verringert, oft aufgehoben; an und für sich ist die Iridodonesis überhaupt von keinem wesentlichen Nachtheile und dürfte auch die Deutlichkeit des Sehens nur nebensächlich beeinträchtigen. Jede Gesichtsstörung ist vielmehr wie das Iriszittern selbst, nur Symptom einer anderweitigen Anomalie.

Die Ursachen des Zitterns sind bis jetzt nicht bis zur vollständigen Evidenz nachgewiesen. Man beobachtet es gewöhnlich nach Dislocationen der Linse, sowohl spontanen als operativen, weil hier, wie angeführt wurde, die Iris nach hinten jeden Rückhalt einbüsst. Sie besteht so lange, oft Jahre lang, bis entweder die Muskelfasern der Iris allein stark genug geworden sind, die Iris in fester Spannung zu erhalten, oder bis, was hauptsächlich der Grund des Aufhörens zu sein scheint, der Glaskörper der Art in die Stelle der Linse getreten ist, dass er nun die Iris hinterwärts stützen kann.

Eine zweite Ursache der Iridodonese ist die Lockerung der Linse in ihrer Befestigung an der Zonula oder dem corpus ciliare, welche mitunter so erheblich wird, dass die Linse um ihre ganze Dicke vorwärts treten und sogar bis in die vordere Kammer gelangen kann. Ist die Iris nicht so weit geöffnet, dass die Linse durchtritt, so muss sie natürlich der Linse folgen und mit ihr vor- und zurückweichen.

Zu den Veranlassungen gehört ferner Lähmung der Iris, abnorme Grösse der vorderen Kammer z. B. bei Keratoconus, Dünnflüssigkeit und Vermehrung oder Verminderung des Glaskörpers, Atrophie des Auges. *Desmarres* will das Zittern auch angeboren beobachtet haben. Verflüssigung der Linse mit Fortbestehen eines harten Kernes, ebenso traumatische Eingriffe, besonders wenn sie mit Commotio bulbi complicirt waren, werden ebenfalls zu den Veranlassungen gerechnet.

Das Uebel, an und für sich geringfügig und nur Symptom eines anderen Leidens, erhält seine Bedeutung stets durch dieses. Prognose und Therapie sind deshalb auch stets auf diese gerichtet.

Hippus

bezeichnet den klonischen Iriskrampf, einen schnellen Wechsel von Contraction und Dilatation der Pupille, der im Licht und Dunkel gleichmässig fortbesteht und meistens nur bei sehr genauer Betrachtung des Pupillarrandes der Iris entdeckt wird. Die Patienten wissen häufig selbst nicht von diesem Uebel, da es nicht immer mit Gesichtsstörung verbunden auftritt und Jahre lang ohne anderweitige Complication bestehen kann. Steigert sich aber der Erethismus der Netzhaut, auf dem es zu beruhen pflegt, so muss ernstlich die Veranlassung, z. B. tägliches Mikroskopiren, in Folge dessen ich Retinalerethismus mit Hippus mehreremale auftreten sah, gemieden werden.

Myosis, *abnorme Verengerung der Pupille* (*Stenocoria*), mit mehr weniger aufgehobener Beweglichkeit und von Störung der Nerventhätigkeit herrührend, bildet gewissermassen das Gegentheil von Mydriasis. Wie Ablösung der Iris vom Ciliarbande nicht als Mydriasis gilt, so rechnet man Pupillarverengerung durch Exsudate, Verwachsung, auch entzündliche nicht zur Myosis. Bei krankhafter Steigerung der Thätigkeit des *n. oculomotorius* wird die Myosis durch tonischen Krampf bewirkt und steht dann im Gegensatze zu dem klonischen Iriskrampfe, dem Hippus. Das Licht und mydriatische Mittel haben noch einigen, aber meist sehr geringen Einfluss auf die Iris, die übrigens normal zu sein pflegt. Anhaltende Beschäftigung mit sehr feinen Arbeiten gibt zu dieser Myose Veranlassung, die *Arlt* als habituelle Contraction des *sphincter iridis* betrachtet wissen will und als analog dem Zustande der *mm. recti* bei *Strabismus* bezeichnet. Es ist unzweifelhaft, dass verringerte Thätigkeit der *nn. vag.* und *sympathic.*, gesteigerte des *n. trigeminus* und Retinalirritation gleichzeitig zur Erzeugung dieser habituellen Pupillarverengerung mitwirken. Einige Male hat man sie bei Retinalhyperaesthesien z. B. der Nyctalopie beobachtet. (Siehe diese.) — Als entgegengesetzt bezeichnet *Arlt* die von Erkrankung der med. oblongata herrührende Myosis, die nach ihm der Spinalamaurose vorhergeht und auf verminderter oder aufgehobener Energie der Radialfasern der Iris beruht.

Die Pupille ist oft bis auf eine halbe Linie im Durchmesser verengert, das Sehen auf Abstand aufgehoben und in der Nähe nur durch stark convexe Gläser zu bewirken.

Therapeutisch ist nach den veranlassenden Momenten zu verfahren. Man hat Arbeiten in feinen Dingen (Uhrmacher- und Graveurarbeit u. dgl. mehr) wo möglich gänzlich zu untersagen und häufigen Aufenthalt im Freien anzuempfehlen.

Willebrand theilt einen lehrreichen Fall von *Myosis* mit, die durch den Druck hypertrophischer und verhärteter Lymphganglien auf den *plexus brachialis*, also auf den Cervicaltheil des *nerv. sympathicus* hervorgerufen war und durch Vertheilung dieser Geschwulst (vermittelst Jodkali, warmer alkalischer Bäder etc.) vollständig geheilt wurde.

Mydriasis, *abnorme Erweiterung der Pupille*,

als längere Zeit dauernder Zustand und mit gänzlicher oder theilweiser Unbeweglichkeit der Iris complicirt, kommt auf verschiedenartige Weise zu Stande. Oft ist sie der Art gesteigert, dass nur noch ein schmaler Streifen der Iris vorhanden ist und die Erscheinung der *Irideremie* ähnlich wird. Da die Pupille mehr Licht eindringen und reflectiren lässt, so wird der Grund des Auges mehr erleuchtet, als normal und erscheint deshalb statt purpursehwarz bleich und rauchig; aus demselben Grunde ist der Patient stets von dem *Plus* eingedrungenen Lichtes geblendet und sieht deshalb schlechter, besonders in der Nähe. Dass die Retina in den einzelnen Fällen normal fungirt, ist leicht dadurch zu beweisen, dass man dem Patienten in Gestalt eines geschwärzten, pupillengross durchbohrten Kartenblattes ein Diaphragma, eine künstliche Blendung vor das Auge bringt, bei deren Anwendung er stets, wenn nicht gut, doch bei weitem besser sehen können wird. Man hat nach diesem Experimente mydriatische (resp. myotische) Brillen construirt, um die Lichteinwirkung zu beschränken. Uebrigens beschatten und schonen solche Kranke ihre Augen auf jede Weise, sowohl um zu viel Licht, als auch um anderweitige Reize, die Entzündungen veranlassen könnten, abzuhalten. An und für sich steht *Mydriasis* mit keinerlei Entzündungs- oder Congestivzuständen in causalem Zusammenhange.

Physiologisch muss die Entstehung der *Mydriasis* auf Lähmung der circularen Irisfasern (des *Sphincter Iridis*) oder auf Krampf der radialen zurückgeführt werden, d. h.

1) auf verminderte Energie der Ciliarnervenfasern, die vom *n. oculomotorius* kommen,
2) auf gesteigerte Energie derjenigen, die vom *Sympathicus* kommen, (— nicht vom *Vagus*, woran *Arlt* zu denken scheint).

Zu der *Mydriasis paralytica* gibt nun jeder Umstand Veranlassung, die mehr weniger lähmend auf die Function des *n. oculomotorius* wirkt. Künstlich erzielen wir diese Lähmung durch die mydriatischen Mittel (Sulphas Atropini, Extr. Belladonnae, Hyoscyam., Stramonii etc.); es können diese Mittel aber auch bei Vergiftungen ihre mydriatische Wirkung äussern, wo dann der Zustand der Pupille zur Aufstellung der Diagnose dienlich wird. Längeres Verweilen an dunklen Orten wirkt auf dieselbe Weise. Ebenso können feuchte, scharfe Luft, die den erhitzten Kopf trifft, Verletzungen durch Erschütterung und Bluterguss, Entzündungen durch Exsudat, besonders bei stattfindender Prädisposition durch geistige und körperliche Ueberreizung vorübergehende oder hartnäckige Lähmung des *n. oculomotorius* herbeiführen.

Mydriasis spastica erfolgt häufiger durch alle Affecte, welche die Thätigkeit des *Sympathicus*, besonders im Unterleibe, steigert, also Masturbation bei männlichen und weiblichen Individuen, Wurmreiz,

Hyperemesis und andere gastrische Störungen, Hämorrhois, Hypochondrie, Hysterie, Trunksucht wird ebenfalls genannt.

Oft ist es sehr schwer zu ermitteln, auf welchem Wege die *Mydriasis* zu Stande kommt, besonders da, wo sie erblich auftritt. Mit anderen Localkrankheiten des Auges complicirt, ist *Mydriasis* eine häufige Erscheinung (Paralyse der Augenmuskeln und Lider, Accommodationsparese, Amaurosis, Markschwamm der Netzhaut, Choroidealexsudat u. s. f.), tritt dann aber als secundäres Leiden in den Hintergrund.

Therapeutisch ist zunächst das Grundleiden in Betracht zu ziehen und in angemessener Weise zu bekämpfen. Gegen das Localübel hat man Specifica anpreisen zu dürfen geglaubt: Secale cornutum, Euphorbia cyparissias u. dgl. m. Oertliche Reize nützen in frischen Fällen unzweifelhaft, sowohl mittelbare als Vesicat. und Einreibungen in Stirn und Schläfe, als auch Ammoniakdämpfe, Opiumtinctur, Electricität etc. direct auf das Auge. *v. Graefe* hat von forcirtem und methodisch wiederholtem Lidschlag, die er antimydratische Uebungen nennt, einige Male bedeutende Besserung gesehen. Oft verliert sich die *Mydriasis* mit den Complicationen, z. B. der Accommodationsparese, gegen welche Leiden deshalb ebenfalls die Cur gerichtet sein muss, z. B. der Gebrauch von Convexgläsern. In neuerer Zeit ist das Extract der Calabarbohne mit Nutzen gegen die *paralytische Mydriasis* angewendet worden.

Synicesis Iridis, *s. Atresia pupillae*, *Pupillensperre*, bezeichnet denjenigen Zustand dieser perforirten Membran, in welchem dieselbe zu einer theilweise oder gänzlich imperforirten geworden ist und zwar der Art, dass das Sehevermögen wesentlich beschränkt oder aufgehoben ist. Es muss also die perforirte Stelle, die Pupille, aufgehört haben. Unpassender Weise rechnen einige Autoren auch Blindheiten, durch Verdunkelungen der Hornhaut, der tellerförmigen Grube u. d. veranlasst, hierher. Mit demselben Rechte dürften Pseudocornea und Linsentrübungen genannt werden.

Die Pupillensperre kommt angeboren und erworben vor.

1) Die angeborene. Die *Membr. pupillaris Wachendorfiana*, die vor der Geburt schwinden soll, besteht in sehr seltenen Fällen längere oder kürzere Zeit fort, meistens nur in Rudimenten, aber auch total, fest, weisslich, weissgrau, oft schwärzlich und mit Gefässen durchzogen. Meistens bildet sie sich in der ersten Lebensperiode ohne Zuthun der Kunst zurück. Sie kann aber auch fortbestehen und ist dann Object der *Koremorphose*. 1728 heilte *Cheselden* zum ersten Mal einen 14jährigen Kranken dieser Art durch Anlegung einer neuen Pupille vermittelst der Iridotomie.

Ein ähnlicher angeborener Zustand wird nach foetalem Verlauf einer *Iritis* beschrieben, doch fehlt es über diese Genese an hinreichend genau beobachteten Thatsachen.

2) Die erworbene ist bei weitem häufiger und entsteht nach sehr verschiedenartigen, meist entzündlichen Vorgängen.

a. Nach exsudativer Iritis. Das Exsudat spannt sich entweder in einzelnen Pseudoligamenten durch die Pupille, verhindert deren Ausdehnung im Lichte, oder zieht sie geradezu zusammen, oder es verlöthet den Pupillartheil der Iris mit der Linsenkapsel, so dass eine *Synechia posterior* entsteht, oder es lagert sich im Pupillarraume selbst ab und organisirt sich daselbst, mehr weniger dick und undurchsichtig, fest mit der Iris verwachsen und oft auf der Kapsel aufliegend. Die Farbe

dieses Exsudatpfropfes ist verschieden, weiss, weissgrau, schmutzig gelb, von durchgehenden Blutgefässen in's Röthliche spielend, von Uvealpigment dunkelbraun und sogar schwarz. Zieht sich das Exsudat später auf ein geringeres Volumen zurück, so wird die Pupille kleiner; die Spannung in der Iris kann so bedeutend werden, dass sie vom Ciliarbande abgerissen wird und eine spontane Iridodialyse zu Stande kommt. Andere Male ist nur so viel Exsudat vorhanden, als erforderlich ist, um den Pupillarrand verwachsen und die Pupille unmittelbar sich verschliessen zu lassen.

Hämorrhagia interna, *Hypopyon* und *Discisio lentis* können ebenfalls Sperre veranlassen, wenn nämlich die Aufsaugung der festen Bestandtheile derselben nur unvollständig erfolgt und die Reste in der Pupille sich festsetzen und verwachsen.

Sind die genannten Formen für sich vorhanden, so lässt sich durch die Bildung einer neuen Pupille Herstellung des Sehvermögens erzielen. Tritt aber Sperre durch Zusammenfaltung der Iris bei Atrophia bulbi ein, so ist keine Hülfe möglich.

Ebenso können die mannichfaltigsten Complicationen jede Hoffnung auf Genesung nehmen, ausgedehnte Cornealtrübungen, Leiden der Netzhaut, der Choroidea u. d. Gleichzeitige *Iritis* trübt die Prognose nicht, es kann sogar, wenn die *Iritis* die Sperre veranlasste, eine passende Antiphlogose zugleich die *Iritis* und die *Atresie* beseitigen. Eine cataractöse Linse pflegt man durch denselben Operationsact zu entfernen, durch welche das in der Iris liegende Gesichtshinderniss beseitigt wird.

Das Curverfahren besteht hauptsächlich in der Bildung einer künstlichen Pupille; doch ist es nöthig, bevor man sich zur Operation entschliesst, den Thatbestand möglichst genau aufzunehmen, weil noch bestehende Entzündlichkeit der Iris die Operation zu verschieben zwingt, Anaesthes. opt. und andere Complicationen sie aber gänzlich contraindiciren können.

Synechia posterior, *sc. Iridis*, *hintere Verwachsung der Iris*,

kommt selten total, häufig partiell vor und ist bei der Auflagerung der Iris an die vordere Linsenkapsel fast unausbleibliches Resultat jeder *Iritis* mit einigermassen plastischem Exsudate. Bei totaler hinterer Synechie ist die Iris vollständig unbeweglich, bei partieller wird die Bewegung der Iris an der Anlöthungsstelle aufgehoben, der Art, dass bei Verengerung der Pupille ein Einschnitt, bei Erweiterung eine Spitze im Pupillarrande erscheinen kann, welche letztere bei weisslicher Färbung des Exsudates leicht zu sehen ist. Schwieriger ist die Wahrnehmung, wenn Uvealpigmente dem Exsudate auflagern, die es so schwarz wie der Augenhintergrund erscheinen lassen. Die Unterscheidung von demselben ist mit Hülfe des Augenspiegels sehr leicht, bei einiger Uebung aber auch mit der Loupe nicht schwierig. Oft werden hintere Synechien erst wahrnehmbar, wenn die Pupille durch mydriatische Mittel sehr dilatirt ist. Das Gesicht leidet nur bei totaler oder solcher partiellen Synechie, die ganz im Pupillarrande stattfindet und die Beweglichkeit der Iris auf ein Minimum beschränkt.

v. Gräfe beobachtete bei einer Syn. part. ant., ausserdem vorn mit Leucoma und Prolaps. irid. complicirt, eine Schiefstellung der Linse und Aberration der Sehaxe beim Fixiren.

Durch rechtzeitige Anwendung der Belladonna oder besser des Atropins, d. h. vor Erhärtung des Exsudates kann man meist der Entstehung von Synechien vorbeugen. Es gehört nicht zu den Seltenheiten,

dass Synechien Monate lang nach der sie veranlassenden Iritis spontan sich lösten. In dieser Periode gelingt es sehr oft, sie durch Mydriatica zu beseitigen, oft unter dem Gefühl eines Reissens im Auge. Auch bei alten Synech. ist es gelungen, Lösung zu bewirken, wenn die Adhärenz nicht von grosser Breite war. Mit Instrumenten löst man Synech. bei Sectionen stets ohne Zerreissung leicht, weshalb der Versuch am Lebenden mit Atropin und operativ empfohlen werden darf, obgleich operative Lösungen die Linse in Gefahr setzen, getrübt zu werden, und die Iris, sich zu entzünden. — Innerlicher und äusserlicher Gebrauch von Mercur und Jodkali unter gleichzeitiger Dilatation durch Atropineinträufelung führt am sichersten zur Beseitigung, doch bleiben meistens sehr störende Flecken auf der Kapsel zurück. *Gräfe* redet der Zerreissung der Synech. durch Atropin auch deshalb das Wort, weil er überzeugt ist, dass die Synech. sehr oft Ursache von Ciliarneurose und von Recidiven der Iritis seien.

Laesiones Iridis.

Die Iris kann durch Stich, Schnitt, Quetschung, Risswunden und eingedrungene fremde Körper gefährdet werden. Nadeln, Stacheln und Splitter jeder Art können stechend wirken, nachdem sie die Horn- und Lederhaut durchdrungen haben, Pupillenverengerung stellt sich sofort ein, darnach Bluterguss, endlich wohl Entzündung, doch bleibt letztere, wie man häufig genug bei unvorsichtigen Staaroperationen erlebt, auch aus. Durch angemessene Antiphlogose und künstliche Dilatation wird meist jeder Nachtheil verhütet. — Schnittwunden, durch Säbel, Messer oder ungeschickte Führung des Staarmessers beigebracht, heilen ebenfalls unter derselben Behandlung meist günstig Nur Complication mit bedeutender Cornealverletzung oder Substanzverlust der Iris stellen die Prognose ungünstig. Im letzteren Falle bildet sich gern *Polykorie* aus. — Heftige Quetschungen des Bulbus haben leicht Ablösung der Iris vom Ciliarbande und starke Blutung zur Folge, doch kehrt das Sehvermögen nach strenger Antiphlogose und nachfolgender Anwendung resorbirender Mittel häufig zurück. Bei leichteren Insulten bersten die *vasa Iridis* seltener, weil sie nach *Krause* in den zarten Irisgeweben doch unverhältnissmässig dicke Wandungen haben.

Fremde Körper als Glas- und Metallsplitter, Zündhütchenfragmente, Pulverkörner u. dgl. gelangen bei Explosionen leicht in die Iris und zwar meist durch die Cornea. Ist es irgend möglich, so extrahire man sie sofort oder auch später, dann freilich nach gemachtem Hornhautschnitt, während sofort oft die Eingangsöffnung benutzt werden kann. Entzündung bleibt selten aus, besonders bei zufälligen Verletzungen, welche zugleich Staub, Rost, Splitterchen mit in das Auge bringen, und erfordert die stärkste Antiphlogose, die indess nur in Glücksfällen der Eiterung vorbeugt. Einige Male sind die fremden Körper ohne Nachtheil zurückgeblieben, auch sind sie wohl nach längerem Verweilen spontan ausgestossen, meistens führen sie zu perniciöser Eiterung und Verlust des Auges. Leicht folgt traumat. Cataracte.

VII.

DAS LINSENSYSTEM. (Systema lentis.)

Anat. physiol. Einleitung. Unmittelbar hinter der Iris und Pupille liegt ein farbloser, durchsichtiger Körper, welcher wegen seiner biconvexen Gestalt und wegen seiner Function den Namen *Linse*, wegen seiner Klarheit die Bezeichnung *Krystallkörper* führt (*Lohmeyer*). Nach hinten ist er mit seiner *Kapsel* in die tellerförmige Grube des Glaskörpers eingelagert, jedoch so, dass die Linsenkapsel mit der dort befindlichen Glashaut wohl fest vereinigt ist, aber nicht in dieselbe übergeht. Der Randtheil der Linse ist dehnbar fest[1]) an dem Ciliarkörper (s. u.) befestigt und zwar durch die den Can. Petiti einschliessenden beiden Blätter der *Zonula Zinnii*, besonders das vordere, das Strahlenblättchen oder nach *Retzius* das Aufhängeband der Linse. Es inserirt c. $^1/_3$''' vom Rande nach vorn, so dass dieser selbst frei liegt, circulär umspült von dem chemisch unbekannten Fluidum des Petit'schen Canales. Nach *Brücke* fällt die Linsenaxe mit der Sehaxe zusammen, nach *Helmholtz* geht sie nicht genau durch den vorderen Pol der Hornhaut, der von der Linsenaxe ein Weniges nach innen liegt.

Der grösste Theil der Linse hat beim Erwachsenen einen Radius von 4,5mm bis 4,8mm, seine Dicke variirt zwischen 4,1mm und 5,3mm. „Die erzeugende Curve der vorderen, weniger convexen Oberfläche schliesst sich unter den Kegelschnitten am Nächsten einer Elipse an, deren kleine Axe in der Axe der Linse liegt; die der hinteren, stärker gewölbten der Parabel (*Brücke*). Im Alter wird die Linse flacher und früher oder später, ohne deshalb undurchsichtiger zu werden, weingelblich; ihr absolutes Gewicht beträgt nach *Huschke* c. 4—4$^1/_2$ gr., das specif. 1,0790, das des Kernes allein 1,112, (das des *corp. vitr.* 1,0053).

Die reichlichen Blutgefässe, welche bei der Entstehung der Linse thätig sind, ebenso die *membr. capsulo-pupillaris* und schliesslich die *art. capsularis* verschwinden vor der Geburt, so dass bei einem ausgetragenen Kinde weder in der Linse noch in der Linsenkapsel Gefässe vorkommen.

Die *Linsenkapsel*, gewöhnlich als eine vordere und hintere beschrieben, ist glashell und structurlos, der *membr. Descemetii* ähnlich, und umspannt vollständig und straff die Linse und ihre im Tode flüssige Randmasse Ob diese letztere als s. g. *Liquor Morgagni* im Leben flüssig ist, wird vielfach bestritten, jedenfalls hat *Lohmeyer* ihre Formbestandtheile (blasse Zellen und Kerne) als Uebergangsformen zu Linsenfasern nachzuweisen vermocht und sie als hauptsächliches Material der Linsenernährung hingestellt. Vermuthlich concuriren zur Beschaffung desselben der *Humor can. Petiti, humor aqueus* und *vitreus* so lange die betreffenden Membranen sich in völliger Integrität befinden und die Endosmose und Exosmose ungehindert von Statten geht. Vorzüglich führt also das Erkranken der Membranen zu mangelhafter Ernährung, Trübung der Linsensubstanz (*Cataracta*).

Die vordere Wand ist dicker als die hintere und hat nach dem *humor aqueus* hin ein Pflasterepithel wie die *membr. Descemetii*. Ihre Substanz ist

[1]) Das Aufhängeband muss sich bis 1''' weit dehnen können, da es bei Abfluss des Kammerwassers das Vorrücken der Linse in die Corneahöhlung zulässt, ohne zu zerreissen.

elastisch spröde; zerrissen, rollen sich die Spitzen, an denen Linsenfragmente haften bleiben, nach Aussen um. Gegen chemische Reagentien ist sie ziemlich unempfindlich: Weingeist, Sublimat, Säuren bringen in ihr keine Trübung hervor. Bei Greisen haftet die Linse weniger fest in der Kapsel.

Die *Linsensubstanz* d. h. der vollkommen durchsichtige Inhalt der Kapsel wird, vorwiegend aus pathologischen Rücksichten, als Cortical- und Nuclearsubstanz gesondert betrachtet. Die Rindenschicht, klebend schmierig, ist bei Erwachsenen am Rande $^1/_2$''' dick, nach vorn $^1/_8$''', nach hinten $^1/_4$'''; in der Jugend besteht die ganze Substanz aus solcher Masse, bei Greisen ist in der Regel nur noch wenig oder gar keine weiche Rindensubstanz vorhanden. Die Kernsubstanz bildet sich also erst im Laufe der Jahre und zwar um einen Punkt hinter der Ebene, welche man durch den grössten Umfang der Linse gelegt denkt. Die Ebene, welche vom Rande durch die Kernmitte gedacht wird, muss mithin eine nach vorn concave sein. Die Kernbildung geschieht schichtweise der Art, dass zuerst kreisförmige Schichtlagen um den Kernpunkt sich ausbilden, mehr und mehr dann linsenförmige, bis das Schachtelsystem der Schichte durch die Rindensubstanz hin bis an die Kapsel vollendet ist. Nach der Peripherie hin nehmen diese concentrischen Schichte an Mächtigkeit ab, und liegen auch lockerer auf einander. Gebildet werden sie durch bald röhren- bald faserförmige Grundelemente, die krystallhell, biegsam, weichzähe, plattgedrückt mit sechs Seiten an einander liegen und ohne Kreuzung vom Linsenäquator nach dem Pole verlaufen. Am Aequator sind sie am stärksten und verdünnen sich, indem sie beiderseits den Polen zustreben, mit Linsenmeridianen vergleichbar. Solcher Meridiane treten auf der Vorderfläche drei, auf der Hinterfläche drei bis vier deutlicher hervor, selten von einem Punkte, meist von einer Linie ausgehend und nie so geordnet, dass sie einander decken. Diese Hauptmeridiane stehen vielmehr stets „im Wechselverhältniss ihrer Richtung auf beiden Hemisphären" (*Arlt*) und gehen deshalb im Rande nicht ineinander über, weil sie sich dort eigenthümlich dichotomisch trennen und secundäre oder tertiäre Faserzüge über den Rand aussenden. Uebrigens sagt *Brücke:* der Fasernverlauf in den einzelnen Schichten ist sehr complicirt und vielfachen Veränderungen unterworfen. Den grössten Kreis jeder Schicht passiren alle Fasern derselben so, dass sie ihn senkrecht schneiden, auf der vorderen und hinteren Hemisphäre aber krümmen sie sich zu Curvensystemen zusammen, welche mit ihren Scheiteln gegen die Pole hin gerichtet sind. Denkt man sich die Scheitelpunkte aller Curven verbunden, so bilden die Verbindungslinien auf jeder der beiden Oberflächen einen verzweigten Stern, der gewöhnlich mit drei ungleich langen Hauptästen vom Pole als Centrum ausgeht, und im Mittel 12, häufig mehr, bei Erwachsenen aber selten weniger peripherische Endäste hat. Diese Curvensysteme sind in den peripherischen Bogen zahlreicher (*vortices secundarii, tert.* etc.) als in den tieferen, wo die zuerst vielfach verzweigte Sternfigur immer einfacher wird, bis sie zuletzt nur noch dreistrahlig vorhanden ist, je zwei Strahlen 160° von einander liegend und 60° von den gleichnamigen Strahlen der entgegengesetzten Hemisphäre. An un- oder neugeborenen Augen ist die Sectoren-, resp. Meridiananordnung am einfachsten und meist nur 3, resp. 6strahlig, an manchen, übrigens noch gesunden Augen, sind die den Fasern eigenthümlichen Kerne von geringerem Durchsichtigkeitsgrade, so dass sie sich bei der Anwendung der Plättchen zur entoptischen Untersuchung als Schattenbilder auf der Netzhaut markiren und dass durch periodenweises Zeichnen ihres Vorkommens und ihrer Anordnung das Gesetz ihrer Entwickelung nachweisbar gemacht werden kann. Es ist nicht unwahrscheinlich, dass pathologische Trübungen derselben schon *Cataracta incip.* sind und in Einzelfällen zur *Cat. stellata* hinführen. Dehiscenz der ganzen Linsensubstanz in den Sectoren kann natürlich nicht vorkommen, sie betrifft höchstens Randschichten, wie auch das Anfspringen im Weingeist bewahrter Linsen beweist.

Nach *Berzelius* enthält die normale Linse:

Wasser	58,0
Eiweissartige Materie (Globulin ähnlich)	35,9
Alkoholextract mit salzs. und milchs. Salzen	2,4
Wasserextract mit Spuren von Phosphaten	1,3
Unauflösliche Substanzen	2,4

In der Asche fanden sich Spuren von Eisen. *Lohmeyer* fand kein Fett, wie *Berzelius*, hält es aber für wahrscheinlich, dass Cholestearin ein normaler Bestandtheil der Linse sei. *Mulder* fand Schwefel aber keinen Phosphor, *Simon* Käsestoff etc.

Die Function der Linse ist die einfach physikalische, die einfallenden Lichtstrahlen so zu brechen, dass sie an *einem* Punkte der Netzhaut sich vereinigen, wie es die Sammellinse thut. Als zweite Sammellinse im Auge muss man die Cornea mit dem hinter ihr befindlichen Kammerwasser betrachten, so dass beide wie die aus Crown- und Flintglas construirten Linsen ein System bilden, aus einer vorderen convexconcaven und aus einer hinteren biconvexen Hälfte bestehend.

Laesiones systematis lentis.

Verletzungen des Linsensystems, im Allgemeinen nicht selten, betreffen entweder Kapsel und Linse gleichzeitig oder die Kapsel allein, in welchem Falle die Linse erst secundär erkrankt, und rühren von mechanischen Gewalten her, die meist den Bulbus selbst treffen, aber auch von Kopfverletzungen auf ihn fortgepflanzt werden können. Bei lockerem Anhaften der hinteren Kapselwand an die Hyaloidea, bei Verflüssigung oder Atrophie des corp. vitreum u. d. m. ist die Wirkung jedes Insultes ungleich erheblicher. Perforirende Stich- und Hiebwunden der Cornea oder Sclerotica verletzen häufig auch die Linse. Bei grosser Oeffnung fällt sie meist vor, punktförmige Verletzungen haben Trübung mit Erweichung der Substanz *(Cataracta traumatica)* zur Folge, die sich bei gesunden Individuen wieder vollständig verlieren kann. Nach *Lawrence* Berichte sollen Versuche gemacht worden sein, vermittelst Nadelstichen durch die Cornea in die Linse diese Trübung vorübergehend zu erzeugen, um sich der Militärpflicht zu entziehen.

Stellwag hat nach Schnittwunden der Linse Volumenabnahme derselben beobachtet, *Beyer* u. A. sahen, dass nach Stichverletzungen flockenartig Linsensubstanz sich prolabirte, d. s. g. Krystallflocke oder das pyramidale Wölkchen, bis an die *M. Descem.* prominirte und nach e. einem halben Tage mit Heilung der Wunde resorbirt wurde. Selten bleiben vertiefte Narben zurück, doch hat *Stellwag* sie beschrieben. — Das auf die Linsen-Substanz einwirkende Kammerwasser durchdringt dieselbe und löst sie auf, wenn die Einwirkung längere Zeit oder durch eine grosse Kapselwunde statthat. Bei günstigem Verlaufe resorbirt sich die Substanz vollständig, so dass wieder ein Sehen mit Linsendefect, wie nach Staaroperationen, möglich ist. — Erschütterungen, sowohl mittelbare als unmittelbare, haben häufig Einrisse in die Kapsel oder Ablösung des Befestigungsapparates der Linse zur Folge, nach welcher letzterer die Linse sich dislociren kann und wegen mangelhafter Ernährung zu entarten pflegt. Uebler wird dieser Zustand noch, wenn die Verletzung sich auf die Zonula Zinnii, Iris, corp. vitreum erstreckte, diese sich entzünden und ihre Entzündungsprodukte im Bereiche des Linsensystems ablagern. — Bei Insulten durch stumpfwirkende Objekte auf den Bulbus ist häufig Ruptur der Sclera beobachtet und Hervorgleiten der oft noch viele Monate transparent bleibenden Linse mit der unverletzten Kapsel bis unter die Bindehaut. Dort entartet sie schliesslich zu einem gallertigen, trüblichen und difformen Tumor, um so schneller, je intensiver die consecutive Entzündung sich einstellt. In derartigen Linsen ergiebt die Untersuchung Kalke und Fette, vorwiegend aber die bekannten Cholestearinkrystalle.

Therapie. — Die Therapie muss den Umständen angepasst wer-

den. Besonders bei vollsaftigen Individuen kann selbst Venaesection nothwendig werden. Absolute Ruhe, strenge Diät, Application von Kälte und Blutegeln, leichte Laxanzen u. dgl. sind nicht zu entbehren. — Bei gleichzeitig äusseren Verletzungen ist es gut, das Auge zu verkleben, was überhaupt in der ersten Zeit nicht schadet. Erst nach Beseitigung der Entzündung darf Atropine in Anwendung gezogen werden, um die Resorption zu befördern. — Prolabirte Linsen werden am zweckmässigsten durch den Hornhautschnitt entfernt, doch kann man sich in geeigneten Fällen darauf beschränken, sie durch Depression vollständig aus der Sehaxe zu entfernen. Linsen unter der Conjunct. werden leicht nach Incision der letzteren hervorgezogen. Hinterher ist meistens der Gebrauch von Staarbrillen indicirt.

Dislocatio seu luxatio lentis spontanea.

Spontane Ortsveränderung der Linse kann, auch aus anatomischen Gründen, nur bei Erweichungszuständen des Glaskörpers und gleichzeitiger Relaxation der Befestigungsapparate der Linse stattfinden. Im anderen Falle würde sie schneller ihre Transparenz verlieren, als gemeinhin geschieht. Würden die vordere und hintere Lamelle des Strahlenplättchens zerreissen, mithin der Petit'sche Canal zerstört, so müsste die Ernährung der Linse aufhören und Trübung erfolgen, aber diese Membranen sind sehr elastisch und verziehen sich mit der Luxation oft sehr bedeutend. Ist der im Canal befindlichen Ernährungsflüssigkeit der Linse Blut *(Haemophthalmos)* oder Gallenfarbstoff *(Icterus)* beigemischt, so gehen dieselben nicht selten endosmotisch in die Bindesubstanz über, aus der sie indess relativ schnell wieder resorbirt zu werden pflegen. Die Senkung tritt, was hierzu stimmt, nie plötzlich, sondern immer sehr allmählich ein, was *Sichel* bewogen hat, drei Stadien der Senkung anzunehmen. Das erste Symptom pflegt Verschlechterung der Sehkraft, zumal bei der Betrachtung kleiner Gegenstände zu sein. Die Beweglichkeit der Linse theilt sich der Iris mit *(Iridodonesis)*, auch den gesehenen Objekten, die zu schwanken scheinen. Bei weiterer Senkung ändert sich die Sehkraft und Sehweite. Die Gegenstände, nur undeutlich sichtbar, scheinen ausserdem verschoben und nach den Randpartien hin verwaschen und farbig begränzt. Die Pupille erweitert sich, oft in dem Grade, dass bei entsprechender Kopfhaltung die Linse in die vordere Kammer gelangt. Dabei tritt dann Doppelsehen auf, durch den von der Linse verlassenen Theil der Pupille und durch den Randtheil der Linse, und zwar dergestalt, dass im ersteren Falle das Bild die Gegenstände näher, im anderen Falle dieselben mehr entfernt erscheinen lässt. Oft ist der Kranke selbst im Stande, den gesunkenen Rand zu sehen und zwar als eine missfarbige, nach der entgegengesetzten Seite gerichtete Scheibe. Mittelst des Augenspiegels und der entoptischen Platte lässt sich diese Scheibe unschwer nachweisen. Die stete Undulation der Linse führt schliesslich zur Reizung und Entzündung. Wird nicht geholfen, so kann das Auge verloren gehen, obwohl Fälle bekannt gemacht sind, wo die Linse nach heftigem Stosse auf den Bulbus durch eine Scleralruptur vorgefallen war, ohne erhebliche entzündliche Reizung.

Therapie. — Im Beginn der Senkung kann durch Convexbrillen einige Besserung des Gesichtes bewirkt werden. Späterhin kann nur Wegnahme der luxirten Linse der Zerstörung des Auges vorbeugen. Methode und Effekt der Operation sind wie bei Staar und häufig von vollkommen günstigem Erfolge gewesen. Es müssen später starke

Convexgläser (2—5) gebraucht werden. — *v. Gräfe jun.* erwähnt einer durch seitliche Verschiebung der Linse bewirkten *Diplopia monocularis*, bei welcher, je nach dem das durch die Linse oder das neben der Linse entstehende Bild fixirt wurde, sowohl starkes Convexglas als auch starkes Concavglas vor demselben Auge die Tragweite desselben zu steigern im Stande war.

Arlt extrahirte wiederholt traumatisch luxirte Linsen, um der continuirlichen Reizung des Auges durch dieselbe und der unvermeidlichen entzündlichen Zerstörung desselben vorzubeugen.

Phakitis und Periphakitis.

Entzündung der Linse und der Linsenkapsel kann in der Weise, wie wir uns inflammatorische Processe vorzustellen pflegen, nicht angenommen werden. — *Ph. v. Walther* sprach vor 50 Jahren zuerst von solcherlei Uebeln, doch stehen die zuverlässigsten Beobachtungen der Annahme derselben entgegen. Die inflammatorischen Produkte, welche nicht selten im Bereiche des Linsensystems vorkommen, sind nicht auch innerhalb desselben entstanden, sondern von Iris und Corp. ciliare her, wie bei der s. g. *Hydromeningitis*, angeschwemmt und angelagert. Ebenso gehören Gefässe in diesen Anlagerungen nur diesen selbst und nicht der Linse oder ihrer Kapsel an. Ursprünglich besitzen beide Organe weder Nerven, noch Blut- oder Lymphgefässe und sind deshalb nicht entzündungsfähig. Die Linsentrübung nach Kapselverletzung ist mechanischer und im weiteren Verlaufe chemischer Natur. Verdunkelte Kapseln lassen sich fast stets durch Maceration wieder glashell darstellen. — Hochgradig entwickelte Pseudomembranen, welche mehr weniger zerstörte Kapseltheile in sich aufgenommen haben, können allerdings leicht zu dem Irrthume hinführen, als habe man es mit einer, durch genuine, die Kapsel selbst betreffende Entzündung und deren Ausgänge entarteten Kapsel zu thun. (Cfr. *Arlt*. II. p. 261.) Vorsichtige mikroskopische Untersuchung kann allein vor dieser Missdeutung schützen. (Siehe Kapselstaar.)

Bei beträchtlichen Störungen der Linsensubstanz lässt *H. Müller* ausgedehnte massenhafte Schwarten an der Innenfläche der Kapsel von Entzündungen der gefässhaltigen Theile herrühren, während geringe und mehr homogene Auflagerungen an der Kapsel bei geringen Alterationen der Linsensubstanz auf nichtentzündliche Genese zu schliessen berechtigen.

Cataracta, *der graue Staar.*

Jede partielle oder totale Verdunkelung der Linse oder der Kapsel wird Staar genannt, ein Name, der deshalb eine grössere Reihe an sich verschiedenartiger Krankheitszustände in sich begreift. Die Alten hatten für die Erscheinung der Krankheit die Namen *Gutta opaca, Suffusio, Glaucosis, Hypochyma* und ähnliche. *Celsus* beschreibt bereits ein sehr zweckmässiges Operationsverfahren. Nähere Kenntniss dieses wichtigen und häufigen Uebels verdanken wir erst dem letzten Jahrhundert, genaue fehlt noch zur Stunde. — Consistenz der Staare varriirt durch alle Aggregatzustände, ebenso die Farbe, meist grau, bis in's Lichtweise und Pigmentschwarze.

Der besseren Uebersichtlichkeit halber behält man noch heutzutage

das alte Eintheilungsprincip am passendsten bei und ordnet die Staare in

1) Kapselstaare,

2) Linsenstaare und

3) Kapsellinsenstaare,

ohne indessen mit diesen Namen auch ganz dieselben Begriffe, wie die alten Autoren, zu verbinden.

1) Kapselstaar *(Catar. capsularis)*.

Die Verdunkelung hat ihren Sitz in der Linsenkapsel und zwar entweder in der vorderen Wand *(C. caps. anterior)* oder in der hinteren *(C. caps. posterior)*.

Wir theilen nicht die Ansicht derjenigen, welche behaupten, die Kapselverdunkelung habe ihren Grund in einer Veränderung der Structur oder Textur der Kapsel. Diese ist an sich keiner Alienation durch Inflammation unterworfen (siehe *Periphakitis*), kann aber durch An- und Auflagerung entzündlicher Producte, wie bei *Iritis*, bei *Synechia* u. d. von Aussen, durch Präcipitation erweichter Linsensubstanz von Innen her und durch Faltung und Runzelung über geschrumpften Linsen eine solche Beschaffenheit annehmen, dass sie für Licht undurchgänglich wird und insofern als verdunkelt bezeichnet werden muss. *Arlt* will dagegen rauhe, verdickte, knorpelähnliche, innen rauhe, aussen glatte Kapsel gefunden haben. Jedenfalls sind solche Formen ebenso selten, als Auflagerung iritischer Produkte häufig sind.

a. Cataracta capsularis posterior kommt sehr selten, meist angeboren, vor und entsteht dann nach *Ammon* aus Obliteration der *art. centralis ante partum*. Die Entstehung derselben während chronischer Ophthalmien ist nur schwer nachweisbar, da die Linse stets gleichzeitig getrübt ist. Ohne Zweifel sind Autoren, die ihn oft gesehen zu haben glauben, durch hintere Rindenstaare getäuscht worden. Ob das *Purkinje-Sanson*'sche Experiment die Diagnose erleichtert, muss noch bestätigt werden.

b. Cataracta capsularis anterior zeigt sich als partielle oder totale, meist gelblich-, selbst bläulich weisse Trübung fast im Pupillarraume selbst und hat nicht selten scheinbare oder wirkliche Unebenheiten. Diese und die vielfachen Formen der Trübung haben zu den obsoleten Namen *Cataracta fenestrata, trabecularis, arborescens, striata, stellata, marmoracea, dentritica* u. s. w. Veranlassung gegeben, die sämmtlich werthlos sind. Ist diese Form nur partiell vorhanden, so ist das Purpurschwarz des Augengrundes wahrnehmbar und die Abwesenheit der Substanztrübung ausser Zweifel zu setzen. Die Augenspiegeluntersuchung bei durchfallendem Lichte gibt die beste Auskunft und lehrt bei Dilatation der Pupille durch Atropine, dass in der Regel der Marginaltheil weniger verdunkelt ist. Letzteres ist wichtig, weil es uns zeigt, dass die Sektoren und Radien der Linse frei sind, mithin keine Trübung im Bereiche der Linse selbst vorhanden ist.

Therapeutisch wichtig ist *Arlt's* Vorschlag (l. c. p. 261), solche Patienten in der Rückenlage zu operiren und im zweiten Momente statt mit der Nadel mit dem Irishäkchen einzugehen, um Linse und Kapsel gleichzeitig zu extrahiren. Er macht mit Recht darauf aufmerksam, dass wohl die entartete, nicht aber die gesunde Kapsel sich leicht von der *Hyaloidea* und der *Zonula* ablöst.

c. Cataracta centralis capsulae anter. Der Centralkapselstaar entsteht, wie *Arlt* zuerst und richtig dargethan hat, nach perforirenden Corneal-

geschwüren mit kleiner Oeffnung, meist nach *Blennorh. neonat.*, doch auch nach anderen Hornhautulcerationen, wenn die Kapsel sich vor die Oeffnung gelegt hatte und nach der Heilung und Ablösung der *membr. Desc.* von der Kapsel die abgesetzte plastische Lymphe als weissliches Hügelchen auf der Kapsel sitzen bleibt. Nach vollständiger Aufhellung der Cornea bleibt der Centralkapselstaar zurück und erinnert durch nichts an seine interessante Entstehungsart. — *Hawranek* war gegen *Arlt* der Meinung, das Exsudat auf der Kapsel werde von der entzündeten Hornhaut geliefert ohne vorhergegangenen Durchbruch derselben.

c. Cataracta caps. pyramidalis s. punctata congenita. Der angeborene Pyramidenstaar erscheint nach *Arlt* meist auf beiden Augen zugleich als lichtgrauer, matter, entweder flacher oder prominirender Punkt.

Oft erhebt er sich zuckerhutförmig oder mit breiter Basis und soll einige Male von der flachen Linse leicht abgesprengt sein. Seine Entstehung wird verschieden erklärt, aus Dehiscenz der Kapsel und der s. g. Krystallflocke im Verlaufe perforirender Cornealgeschwüre, aus Entartung und Anbildung an die *M. Wachendorfiana*, endlich aus foetalen Entzündungsprodukten. Die weitere Beobachtung muss das Richtige lehren.

Ammon secirte einen solchen Staar: Linse und Kapsel hingen innig zusammen; es schien, als habe sich durch ein kleines Loch der vorderen Kapsel im Centrum ein Stückchen Linsensubstanz hervorgedrängt, und als sei die pyram. Hervorragung durch die Kapsel hindurch mit der Linsenmasse gänzlich verschmolzen.

H. Müller beschreibt einen Fall, wo die Trübung theilweise unter der Form des Centralkapselstaares auftrat und der Fleck einem Knötchen von iritischer Exsudation und einer Hornhautnarbe entsprach. Trotzdem lässt er solche Cat. der Art sich bilden, dass in Folge von Entzündung der gefässreichen Nachbargebilde (Hornhaut und Iris) ein unscheinbarer Fleck der Kapsel mit dem Produkt in Berührung kommt, wobei es bisweilen bei der Auflagerung eines Exsudates an der Aussenfläche bleiben kann, in anderen Fällen jedoch eine entsprechend unscheinbare Veränderung (Auflagerung, Trübung) an der Innenfläche der Kapsel veranlasst.

2) Linsenstaar *(Catar. lenticularis)*.

Die Verdunkelung hat ihren Sitz in der Linse selbst und zwar entweder in der Rinde *(C. corticalis)* oder im Kerne der Linse *(C. nuclearis)* oder in der ganzen Linsensubstanz *(C. totalis)*.

a. Cat. corticalis, der Rindenstaar, beginnt entweder in einzelnen Streifen von schmutzig weisser Farbe oder als gleichmässige, mattglänzende Trübung, oft perlmutterartig opalisirend, die bald von der Mitte ausgehend zunimmt, bald auch im Rande beginnt und längere Zeit auf denselben beschränkt bleiben kann. Diese Randstaare haben zu der irrigen Annahme *Ammon's* geführt, als entspräche nicht selten dem *Arcus senilis corneae* ein *Arc. sen. capsulae lentis.* Man nimmt sie meist erst nach Dilatation der Pupille durch Atropine wahr. Der hintere Rindenstaar ist stets nur kurze Zeit sichtbar, weil bald auch der vordere hinzutritt oder die ganze Linse sich trübt; er ist häufig mit hinterem Kapselstaar verwechselt worden, von dem er sich hauptsächlich durch opalartigen Glanz und die schnellere Entstehung unterscheidet. — Der vordere Rindenstaar erscheint wie rauchige Bedeckung der Pupillarschwärze, wie „eine dünne Lage Milch auf schwarzer Unterlage" *(Arlt)*,

und in der Mitte, wo die Rinde dicker ist, gesättigter, als am Rande. In Bezug auf die Vertheilung und Anordnung der Streifen und Punkte kommen viele zufällige Verschiedenheiten vor, abhängig davon, wie und welche Meridiane ergriffen sind. Deshalb hat die Form eines drei- oder sechsstrahligen Sternes, durch punktirte Streifen um die Sectoren gebildet, keineswegs anderen diagnostischen Werth, als den des Beweises, dass die Verdunkelung der Corticalsubstanz der Linse angehört. *(Cataracta dehiscens Sichelii).* — Von einer *Catar. Morgagnii* ist hiernach nicht füglich ferner zu sprechen, da in den dafür angesprochenen Fällen eben nur mit dem weichen Rindenstaare das Linsenblastem trüb ist.

Rindenstaare sind fast ohne Ausnahme mehr weniger weich, breiartig und verflüssigen sich schliesslich, wenn nicht vorher die Resorption erfolgt. Dieser Umstand hat sehr geachtete Autoren veranlasst, sie sämmtlich unter die gemeinschaftliche Kategorie *Phakomalacia,* Linsenerweichung, zu rubriciren *(Pauli, Ruete, Hasner* u. A.) Nach ihnen ist es hauptsächlich Entzündung, aber auch anomale chemische Zusammensetzung der Substanz, welche die umgebende Flüssigkeit derart macerirend auf die äussere Schichte einwirken lässt, dass mikroskopisch in den zurückbleibenden Körnern die ursprüngliche Linsenstruktur nicht mehr zu erkennen ist. Schimmert im Beginn der Erweichung die hyperämische Choroidea durch, so entsteht eine grünliche Färbung, der zu Liebe man diesen Staar sehr unpassend den grünen Staar *(C. viridis)* genannt hat; *(Sichel, Desmarres* u. A.) Nach *Stellwag* ist der grünliche Reflex dadurch richtiger erklärt, dass durch gleichzeitige Alteration der Netzhaut, in Folge dessen das schwarze Pigment der Choroidea graublau durchschimmert, und durch Vermischung dieses Blau mit der aus einer Art von Marasmus bernsteingelben Linse der grüne Farbenton entsteht; sobald die Trübung gesättigter geworden ist, hört er nämlich auf, grün zu scheinen.

Charakteristisch für reifen Corticalstaar bei jugendlichen Individuen ist nach *v. Gräfe* die so stark vorgedrängte Kapsel, dass sie mechanisch die Irisbewegungen hemmt und dass wohl Pigment auf sie abgestossen wird. Grau, mit einem Stich in's Blaue, lässt er eine gewisse Schichtung erkennen, wie einen gelblichen Kern, wenn man Lampenlicht durch eine Sammellinse seitlich einfallen lässt. Er ist stets weich und deshalb Linearextraction von günstigerer Wirkung als Discision. — Bei Erwachsenen fehlt ein Kern fast nie.

Schreitet die Verflüssigung vor, so verschwindet die Faserung endlich ganz *(C. fluida)* und es bleibt nur ein kleiner Kern zurück, der sich auch auflösen kann. Nach der Aehnlichkeit mit Eiter oder Milch nennt man diesen flüssigen Staar wohl Eiter- oder Milchstaar. Befinden sich Hydatiden in dieser Flüssigkeit, so spricht man von *C. hydatoidea.* Bleiben nach der Resorption der Flüssigkeiten nur Salze und zerstörte, breiige Linsenreste zurück, so wird der Staar *C. cystica* genannt. Wird er zu einer trockenen Hülse mit Salzen und Fetten gefüllt, besonders mit Cholestearine, so nennt man ihn *C. arida. siliquata.* Bleiben neben weniger Linsenresten nur phosphorsaure und kohlensaure Kalke zurück, so entsteht *C. gypsea. v. Gräfe jun.* beschreibt einen solchen Staar bei einem 20jährigen Manne, der nach Professor *Rammelsberg's* Untersuchung lediglich aus phosphorsaurer Kalkerde bestand. Es ist zu bemerken, dass letztere Processe vorzüglich eintreten, wenn künstliche oder spontane Dislocationen vorhergegangen sind, so dass der normale Stoffwechsel aufhören musste. Da die Linsen, wenn sie noch im Bereiche der Pupille sich befinden, in solchen Fällen bei den Bewegungen des Bulbus zittern,

so taufte man sie auch *C. tremulantes* oder, wenn sie vollständig frei im hinteren Kammerwasser schwimmen, *C. natantes;* hängen sie durch Filamente irgendwo fest, so dass sie trotz aller Depressionsversuche wieder aufsteigen, *C. elasticae,* sind sie ohne allen Inhalt, *C. membranaceae.* — Es erscheint wahrscheinlich, dass alle diese zuletzt genannten Processe hauptsächlich dann eintreten, wenn nach vorhergegangener *Kyklitis, Choroiditis* und *Iridochoroiditis* die Umgebung des Linsenrandes entartet ist und die dort verlaufenden Gefässe obliterirt sind, so dass das Kammerwasser seine normale Zusammensetzung verliert und die Verbindung des Linsensystems mit den übrigen Augenmedien statt einer organischen nur noch eine mechanische ist. Diese Hypothese zugegeben, erscheint die Beweglichkeit der Linse innerhalb der Kapsel auch sehr denkbar.

b. Cat. nuclearis, der Kernstaar oder Graustaar *sensu strictiori,* entwickelt sich primär im Centrum, auf das er Jahre hindurch beschränkt bleiben kann, ehe er auch in der Corticalsubstanz erscheint. Diese Beschränkung auf das Centrum gehört indess zu den Seltenheiten. Wie er überhaupt die häufigste Staarform ist, so vollendet er sich in der Regel sehr schnell und zwar in Folge von localem Marasmus. Er gehört vorwiegend dem Greisenalter an, vor dem 40. Jahre ist er kaum je beobachtet worden. Da er in der Regel von derber Consistenz ist, so wird er im Gegensatz zu dem weichen Staare *(Phakomalacie)* harter Staar *(Phakoscleroma)* genannt, doch ist diese Bezeichnung keineswegs in allen Fällen zutreffend. Es kann der Kernstaar in allen Lebensaltern als weicher Staar auftreten, doch pflegt er dann sehr schnell zu reifen, weshalb dieser weiche Kernstaar angemessener als unreifer Totalstaar betrachtet wird. Der bei weitem häufigste Vorgang ist, dass der Kern, indem er atrophisch wird und sich verdunkelt, auch gleichzeitig erhärtet, wobei die ursprüngliche Structur fortbesteht und häufig wahrnehmbar wird, indem die Verbindung in den Sektoren sich lockert. Die Corticalsubstanz gerinnt früher oder später zu einer breiigen Masse (Staar von gemischter Consistenz), in der die Normalstruktur verschwunden ist. Sie wird schliesslich resorbirt, so dass nur ein kleiner, flacher, harter Kern zurückbleibt, auf den bei Seitenbeleuchtung die Iris einen deutlichen, dunkeln, halbmondförmigen Schlagschatten wirft, der für diese Staarform charakteristischer ist, als die Farbe. Diese ist nämlich sowohl individuell verschieden, als sie auch bei längerem Bestande des Staares sich verändert und bei fortschreitender Cornification aus dem Grauen in's Bernstein-, Kastanien-, Palisander- und Ebenholzfarbene übergehen kann *(C. nigra).* Das Uvealpigment scheint an dieser schwarzen Farbe unschuldig zu sein, wofür schon der Umstand hinlänglich bürgt, dass sie vor Kerzenlicht gehalten mit einer rothbräunlichen Farbe durchschimmernd erscheinen. *v. Gräfe jun.* (Archiv I. 1. p. 333) trennt von dem durch Cornification bedingten schwarzen Staare eine zweite Form, eben die, welche vor Licht roth durchschimmert und von der er behauptet, dass sie von Eintritt von Blutfarbstoff in das Linsensystem herrühre. Unzweifelhaft ist, dass in vielen Fällen interne Hämorrhagien der Entstehung schwarzen Staares vorhergingen und auch für sich zur Erblindung führten. — *Stellwag* hat neuerdings aufgestellt, dass die schwarze Farbe einzig Folge der hochgesteigerten Trockenheit der einzelnen Kernschichten und der Projektion ihres Bildes auf dem dunkeln Augengrunde ist, weshalb schwarze Cataracte nur innerhalb des Auges schwarz, aber aus dem Auge genommen und gegen das Licht gehalten, braun oder purpurroth mit hellem Rande oder mit corticaler Trübung erscheinen.

Der Kernstaar tritt gewöhnlich monolateral auf, doch pflegt die cataractöse Erblindung des zweiten Auges bald und zwar von der Rinde nach dem Centrum hin nachzufolgen. Spiegeluntersuchung des zweiten Auges nach intensiver Atropineinwirkung ist deshalb in solchen Fällen dringend anzurathen, um sicher prognosticiren zu können. Einen weniger zuverlässigen Anhaltspunkt für die *C. incipiens* gibt das *Purkinje-Sanson*'sche Experiment zumal bei alten Individuen, bei denen missfarbene Reflexe aus der der Tiefe des Auges ausserdem diese Untersuchung erschweren.

Als verschieden von diesem Kernstaare wies zuerst *Arlt* (l. c. p. 250 und 251) auf den Centrallinsenstaar hin, ähnlich aber nicht zu identificiren mit dem Centralkapselstaar, mit dem er zugleich vorkommen kann.

Er gehört zu den *congenitalen Staaren*, deren zahlreiche Formen überhaupt noch einer massgeblichen Uebersicht entbehren, und ist dann oft mit Irideremie und *Colob. irid.* complicirt, stellt sich meisthin als scharfbegränzter, mohnkorngrosser, grauweisser Punkt dar. Bisweilen ist er von einem wolkigen lichtgrauen Hofe umgeben, „einer Suffusion hinter der Pupille, deren Intensität von der Peripherie nach dem Centrum zunimmt" *(v. Gräfe)*, die sich ophthalmoskopisch aber meist in Punkten oder auch diffus bis an den Linsenrand verfolgen lässt. Vollkommene Trübung tritt erst nach Jahren ein, meisthin unter zunehmender Erweichung. Die Operation braucht indess nicht bis zu diesem Moment verschoben zu werden, *discisio per corneam* ist die beste Methode.

Als wesentlich unterschieden muss ein *stationärer Centralstaar* bezeichnet werden, dessen Natur *Arlt* zuerst erkannt und von *E. Jäger* und *v. Gräfe* zuerst genauer beschrieben haben. Er ist nicht selten, aber auch von mir als ein Entwicklungsstadium eines Totalstaares angesehen. *Arlt* nannte ihn den „stationären Staar jugendlicher Individuen", *Jäger* den „Staar mit isolirter Faserschichtentrübung," bis die *Gräfe*'sche Bezeichnung „Schichtstaar" allgemein adoptirt worden ist. Er ist erst einmal bei einem älteren Individuum beobachtet und zeigt sich gelblich grau, noch etwas durchscheinend, tief in der Pupille liegend und bei starker Dilatation scharf sich abgränzend. Er wird oft nur zufällig entdeckt, da er die Sehkraft nur beschränkt, nicht aufhebt.

Die scheinbare Myopia rührt daher, weil die Kranken, um ein grösseres Bild zu erhalten, das Auge dem Objekte mehr nähern. Auch die Blendung ist nur scheinbar, weil Licht die Pupillen verengt und die Schkraft beschränkt. Bei hochgradiger Sehstörung macht man die *Iridectomie* oder *Iridodesis* um die peripherischen nichtgetrübten Linsenparthien zum Durchtritt des Lichtes zu benutzen und erlangt damit die ausgezeichnetsten Resultate. Man hat daher jetzt von der *Discisio per corneam* und Linearextraction in diesen Fällen Abstand genommen.

c. *Cat. lenticularis totalis*, der Totalstaar, ist als Ausgangspunkt reiner Staarprocesse, mögen sie von der Rinde oder vom Kern ausgehen, anzusprechen und demgemäss in der Erscheinung verschieden. Bei verdunkelter Rinde erscheint er wie Rindenstaar und ist als Totalstaar nur aus der Genese zu diagnosticiren. Blieb die Corticalschicht flüssig und durchscheinend, so erkennt man in seltnen Fällen den Kern durch, bis bei fortdauerndem Ernährungsmangel die ganze Substanz vollständig sclerosirt. Auch zeigt er sich in den Stadien verschieden, z. B. volumi-

nöser in der Entwickelung, während er später sich meist verkleinert und dann bei der Operation die Kapsel leicht verlässt.

3) Kapsellinsenstaar *(Cat. capsulo-lenticularis)*.

Diese Form ist die Verbindung der beiden bisher erörterten und kommt möglicher Weise in allen Combinationen der Unterarten derselben vor. Meistens ist vollständige Verdunkelung vorhanden, nur selten lässt partielle Kapselverdunkelung Bestimmung des Trübungsgrades der Linse zu.

Besonders hinzuweisen ist noch auf:

1) *Cataracta congenita*, Foetalstaar, kommt unter verschiedenen Formen, als Pyramidalstaar, stationärer Centralstaar der Kinder, überhaupt mehr als Kernstaar vor, so dass ein beschränktes Schvermögen noch stattzufinden pflegt. Als *C. mollis* ist er seltener beobachtet worden. Doch führt acute Erweichung sehr schnell zu totaler Linsentrübung, gegen die *Discision per corneam* und Linearextraction gleich empfehlenswerth sind. Die Lehre von ihm ist jedenfalls noch in den Anfängen, weshalb wir nur erwähnen, dass man ihn als Hemmungsbildung, als Folge foetaler Erschütterungen und Entzündungen, als Ergebniss verfrühter *obliteratio arteriae central.* zu erklären gesucht hat. Diese Annahme wird durch die Axenstaare von *Ammon* u. A., die mit den Schichtenstaaren in ihrer Genese identisch zu sein scheinen, bestätigt. Er kommt mit anderen Hemmungsbildungen sowohl als mit verschiedenen Entzündungsausgängen gleichzeitig vor und ist unter Anderem, wie jede angeborene Blindheit, durch Nystagmus characterisirt, weswegen man wohl thut, die Operation nur nach vorhergegangener Chloroformation vorzunehmen. Nach *Rau's* Erfahrung stellt sich bei früh operirten Kindern das Accommodationsvermögen nicht wieder so stark her, um den Verlust der Linse auszugleichen; vielmehr wurde und blieb demnächst eine Staarbrille Bedürfniss.

2) *Cataracta secundaria*, Nachstaar, mit welchem Namen jede nach der Operation wieder auftretende Trübung in der Sehaxe belegt wird. Diese Trübung wird verschieden herbeigeführt, entweder durch die Kapsel, die über oder mit neuen und älteren Exsudaten faltig die Pupille verlegt, oder durch Reste der discidirten Linse, oder durch die wiederaufgestiegene dislocirt gewesene Staarlinse selbst.

3) *Cataracta spuria*, unter welcher Bezeichnung ähnliche Trübungen in und unter der Pupille verstanden werden, die aber an und für sich mit Staar nicht im Geringsten verwandt sind.

a. Cat. lymphatica s. membranacea. s. albuminosa, Lymphstaar, entsteht besonders nach *Iritis*, indem die Exsudate derselben sich membranartig durch die Pupille spannen und sie wohl ganz ausfüllen. Deshalb ist die bei Staar bewegliche Pupille unbeweglich und oft verzogen, die Oberfläche, genau untersucht, faserig und ligamentös, uneben und mit gelblichen Punkten besetzt.

b. Cat. purulenta, Eiterstaar, entsteht nach ähnlichen Vorgängen, oft mit *Hypopyon* gemeinschaftlich. Der Eiter, mit plastischer Lymphe gemischt, organisirt sich in der Pupille und lässt meist nur eine sehr ungünstige Prognose zu. Kommt es im weiteren Verlaufe nicht zu *phthis. bulb.*, so pflegt Verkalkung, Verknöcherung und s. g. *C. membranacea* der Ausgang zu sein.

c. Cat. sanguinea, Blutstaar, *s. spuria grumosa, s. cruenta*; besteht

meist nur kurze Zeit, da er bald zur Atrophie führt, und ist Folge spontaner oder traumatischer innerer Blutungen, nach welchen die Resorption des Ergusses nur mangelhaft erfolgte und die fibrinösen Bestandtheile des Blutes sich mit dem Blutfarbstoff als braunrothe Masse im Pupillarraume festgesetzt haben.

d. Cat. pigmentosa, s. choroidealis, Pigmentstaar, bezeichnet jenen Zustand, in welchem Uvealpigmentkörner einzeln oder massenweisse abgelöst und auf der vorderen Kapsel abgelagert sind, was verhältnissmässig häufig und auch bei wirklich cataractös erkrankten Linsen vorkommt. Die zerstörte Uvealschicht der Iris erstreckt sich bei vielen kranken Augen in die Pupille hinein und kann bei gleichzeitigem Staare, ihrer Gestalt wegen, mit dem Irisschatten verwechselt werden. Nur Ungeübte können diese Erkrankung mit s. g. Amaurose verwechseln; der durch Verhornung an sich schwarz erscheinende Linsenstaar (*C. nigra*) könnte eher zur Verwechslung Anlass geben, doch gibt in all diesen Fällen der Augenspiegel sofort hinreichenden Aufschluss. — *Pauli* identificirt beide Formen, die *C. pigmentosa* und *nigra*, irriger Weise. Die *C. nigra* ist auch nach *Werneck* u. A. bei auffallendem Lichte von dunkelbrauner, bei durchfallendem Lichte von rubinrother Farbe und dabei ist er meist von beträchtlicher Grösse und von fast knorpelhafter Consistenz.

Complicationen des Staares.

Die Feststellung etwaiger Complicationen ist durchaus erforderlich, um, wenn die Operation verlangt wird, dieselben vorher oder gleichzeitig zu beseitigen oder, wenn dies unmöglich ist, die Zwecklosigkeit der Operation aussprechen zu können.

1) Entzündungskrankheiten, besonders am Auge selbst, zwingen uns, von der Operation abzustehen, bis die Entzündung gewichen ist. Nach *Iritis* ist es gewagt, zu operiren, zumal wenn Farbe und Beweglichkeit noch nicht auf die Norm zurückgekehrt sind.

2) Alle Allgemeinkrankheiten, hydropische, arthritische, rheumathische, auch habituelle *ulcera cruris* u. dgl. müssen ebenso vorher beseitigt oder als Contraindicationen der Operation bezeichnet werden, wenn man eines bleibend guten Erfolges der Operation sicher sein will.

3) Von Liderkrankungen, wie *Ectropium, Entropium*, Cornealleiden, besonders Trübungen, Staphyloma, gilt dasselbe. Auf das Vorhandensein von Cornealneoplasien, die nicht beseitigt werden können, muss genau geachtet werden, weil sie vor dem nicht mehr dunkeln Hintergrunde meist schwer zu erkennen sind und den Erfolg einer an sich gelungenen Operation oft sehr beeinträchtigen. Jedenfalls mache man den Patienten auf diesen Umstand vorher aufmerksam.

4) Synechia posterior kann man durch denselben Operationsact zu beseitigen versuchen.

5) Synicesis erfordert, dass man durch Extraction den Staar entferne und zugleich Koremorphosis verrichte.

6) Synchysis, Verflüssigung des Glaskörpers, contraindicirt nicht die Operation, aber nach dem Urtheile der vorsichtigen Practiker die *Extractio lentis*. Vorausgegangene Choroiditis, Volumenzunahme und Resistenzabnahme des Bulbus, Iridodonesis, Schlottern des Staares selbst und ähnliche Symptome lassen auf diese Complication schliessen. Depression ist noch zulässig, der Erfolg aber meist zweifelhaft, da die Linse in der Regel wieder aufsteigt.

7) Choroidealkrankheiten und deren Ausgänge, (s. g. *Glau-*

coma, *Hydrops subretinalis*, *choroidealis* u. d. m.) contraindiciren die Operation des meistens secundär auftretenden Staares. Die Beschaffenheit der Gefässe, Verfärbung und Contraction der Iris, Vergrösserung des Bulbus, fast vollständige Abwesenheit jeder Lichtperception, die intermittirenden charakteristischen Schmerzen u. s. w. sichern die Diagnose dieser Complication hinlänglich. Der Staar selbst ist meist *mollis*, *stellata*, *dehiscens* und oft, wenigstens eine Zeitlang, grünlich und opalisirend. Das andere Auge leidet gern mit, an *Hydr. subretinalis*, Opacitäten des *corp. citreum* etc.

8) Retinalkrankheiten begleiten den Staar häufig, besonders die s. g. *Amaurose par paresse*, die in einer nach langem Bestande des Staares und langer Unthätigkeit der Netzhaut entstandenen oft hochgradigen Anästhesie derselben ihren Grund hat. Sie verliert sich nach der Entfernung der getrübten Linse und vorsichtiger Wiedergewöhnung an das Licht allmählich, wohl gänzlich. — Ist die Retina gelähmt oder anderweitig entartet, ist die Blindheit Folge von Störung des *n. opticus* oder von centralen Ursachen, so kann selbstverständlich von Erfolg eines operativen Verfahrens nicht gesprochen werden. Solcherlei Complication ist indess häufiger, als die *Amaurose par paresse*, Ursache der Erfolglosigkeit von Operationen, da Fälle constatirt sind, wo nach 20, 40, selbst 60jährigem Bestehen des Staares durch die Operation noch ein relativ gutes Sehevermögen hergestellt wurde.

Ed. Richter beschreibt die Complicationen cum Keratocono, cum Keratoektasia bei Hydrops camerae anterioris, cum Colobomate, cum Atresia pupillae, cum Irido-choroid. et Amblyopia, cum Buphthalmo, cum Mikrophthalmo etc.

In *pathologisch-anatomischer* Hinsicht gebührt *Stellwag* das grosse Verdienst, zuerst in ersprieslicher Weise sämmtliche Staarformen, ihre Metamorphosen und Combinationen erörtert zu haben. Er stellt vier combinatorische Formen auf:

a. den *fettig-kalkigen* oder *Cholestearinkalkstaar*, undurchsichtig, kreideähnlich, mit stellenweise metallischem Glanze und merklich durch Schrumpfung verkleinert, in Folge deren oft Lösung aus der *fossa hyaloidea*, Zerreissung der *Zon. Zinnii* und sofort Dislocation der Linse erfolgt. Dislocirt sich die Linse aus der Sehaxe, so tritt spontane Heilung, ein nicht ganz seltener Fall, ein; andernfalls zittert, schwimmt der Staar (s. o. *C. tremula natans*). Diese Staarform kommt auch partiell vor, in welcher Art er mit dem Spiegel oft beobachtet wird; besonders in der Landpartie sah ich ihn häufig, *Stellwag* mehr in der Vorderfläche. *Stellwag* rubricirt hierher auch den Pyramidal- und Centralkapselstaar, worin ich ihm einstweilen nicht beipflichten mag. Ferner bringt *Stellwag* hier die *Cat. disseminata Sichel's*, die *Cat. capsularis punctata* und den *peripherischen Cholestearinstaar* unter, indem er primär Malacie und secundär fettig-kalkige Metamorphose eintreten lässt. Im weiteren Verlaufe treten hier die *Cat. striata*, *marmoracea*, *trabecularis*, *fenestrata*, *dimidiata*, *capsulo-lenticularis*, *argentea etc.* auf, in dem bald Fette, bald Salze überwiegen, bald alle Feuchtigkeit, bald nur wenige aufgesogen wird, die Kapsel bald glatt bleibt, bald sich runzelt u. s. w. Die *Cat. arida-siliquosa*, *coriacia*, *membranacea* entsteht aus solchen Processen. Füllt sich die nach Vorgang des Krystalls leere Kapselhülse mit kalkiger Masse, so erhält die Kapsel dadurch wohl Discusform (*Cat. discosa*, die klein, kreideweiss, wenig gewölbt, meist runzlich erscheint und beweglich zu sein

pflegt.) Solche Kalkabsetzungen kommen bei jugendlichen Individuen nicht vor.

b. der *fibrös-kalkige Staar*, entsteht durch Umwandlung des malacischen Magmas in faserspaltige, faserstoffige Masse, die knorpelähnlich, milchweiss und später gelblich und von blätterigem Gefüge ist. Kern selerosirt, Kapsel gerunzelt, der Staar überhaupt klein, umher faserige Neubildung und daher Unsichtbarkeit des Staares, weshalb ihn im Leben zu diagnosticiren man selten Gelegenheit hat.

c. der *fibrös-fettige Staar*, gelblich weiss, zähe, fest in der geschlossenen Kapsel und mit Eiter oder Jauche ähnlicher Flüssigkeit erfüllt — *Cat. cum bursa ichorem continente*, Eiterbalgstaar. Er ist sehr selten, entsteht nach *Choroiditis*, *Retinitis* etc., der Operation folgt heftige Entzündung und Vereiterung des Auges.

d. der *fibrös-knochige Staar*, wird nur in atrophischen Augen gefunden, in denen der Ossificationsprocess vor sich ging. Von all diesen Formen finden sich gute Exemplare in *Stellwag's* reicher Sammlung pathologisch-anatomischer Präparate.

Diagnostik des Staares.

Es ist sehr schwierig, Cat. incipiens zweifellos zu erkennen, dagegen gelingt es auch wenig Geübten bald, ausgebildete Staare zu diagnosticiren. Staarblindheit lässt sich sogar auf Distanz schon an blinden Individuen voraussagen: sie gehen mit gesenktem Haupte, halbgeschlossenen Lidern, gerunzelten Brauen, suchen den Schatten, in dem sie, wie auch in der Dämmerung besser sehen, weil durch die geöffnetere Pupille mehr Licht in das Auge gelangt. Sie tragen deshalb gern breitkrämpige Hüte oder halten das Licht mit der Hand ab; können sie noch weniger sehen, so lassen sie das Licht hinter sich her auf die Objecte fallen, so dass sie im Zimmer dem Fenster den Rücken zukehren. Dabei tappen sie beim Gehen, als befänden sie sich im Dunkeln, strecken die Hände fühlend aus und setzen die Füsse vorsichtig und mit gebogenen Knieen nieder. Ist nur ein Auge erblindet, so gehen sie auf der Strassenseite, der das noch gute Auge zugekehrt ist. Dabei stehen die Augenaxen parallel, die Pupille ist erweitert, die Iris in der Regel beweglich, so dass sich beim Abhalten des Lichtes die Pupille noch mehr erweitert, um bei der Lichtwirkung sofort sehr enge zu werden.

Um den Staar genau zu betrachten, dilatire man mit Atropine (gr. 1 in unc. 1 aq. dest.) und benutze eine Loupe, während man in einem Zimmer mit nur einem Fenster das Licht von der Seite einfallen lässt. Man achte auf die Form, den Sitz, die Tiefe, die Ausdehnung der Trübung auf den sichelförmigen Schlagschatten, welchen die Iris auf tiefliegende Trübungen wirft und denke immer daran, dass bei reinem Staar ein mechanisches Hinderniss das Sehen erschwert oder aufhebt. Je intensiver die Trübung, um so vollständiger pflegt deshalb auch die Blindheit zu sein, doch ist zu merken, dass gesunde Linsen von Greisen oft einen gesättigteren Teint haben, als die Linsen bei beginnender Staarbildung.

Skotome der mannigfaltigsten Art, besonders auch Chromatopsie werden im Beginn der Staarerkrankung von den Patienten geklagt, ebenso sehen sie, zumal bei Centraltrübung, farbige Strahlenkränze um Kerzenlichter. Die Gesichtsstörung schreitet meistens rasch vor, wohl in einem Tage bis zur Erblindung. Beginnt die Erkrankung zuerst auf

einem Auge, was Regel ist, so wird sie selten sofort bemerkt, sondern erst später zufällig. Denn Entzündung, Schmerz fehlen, die den Patienten aufmerksam machen könnten. Es ist dem Patienten zuerst, als sähe er durch feine Gaze, gefärbtes Glas, Hornplatten oder Aehnliches; ausser den Skotomen sieht er wohl die *art. cent. ret.* Convexbrillen helfen ihm etwas, weil sie mehr Licht in das Auge führen, Concavbrillen, die Kurzsichtigen dienlich sind, helfen nicht. Beginnt die Trübung marginal, so sehen die Patienten besser bei verengter, als bei dilatirter Pupille (*Arlt, Schmidt, Warnatz.*)

Von Myopie unterscheidet sich die Cat. incipiens auch dadurch, dass letztere monolateral auftritt und rasch zunimmt, erstere gleich auf beiden Augen und nur langsam sich steigert. Auch sehen Myopische in der Nähe sehr scharf, was bei Catar. nicht der Fall ist, obgleich auch bei ihnen zuerst die Wahrnehmung ferner Objecte erschwert zu sein pflegt. — Beginnt der Staar central, so kann künstliche Dilatation oft noch monatelang einiges Sehen ermöglichen.

Um bei Cat. incipiens nicht zu irren, thut man wohl, den exclusiven Weg zur Feststellung der Diagnose einzuschlagen und zu ermitteln, dass leichte Cornealneoplasien, feinschichtige Pupillarexsudate, Retinalirritationen, Choroidealhyperämien, Refractions- und Accommodationsstörungen und anderes Aehnliche, was zum Irrthume verführen könnte, nicht vorhanden sind.

Schliesslich versäume man nicht die Anwendung der drei physikalischen Untersuchungsmethoden:

1) Das Purkinje-Sanson'sche Experiment. In dunklem Raume spiegelt sich ein vor das Auge gehaltenes Kerzenlicht drei Mal ab; das erste Bild entsteht gross, deutlich und aufrecht auf der Cornea; das zweite, etwas kleiner, sehr undeutlich, mehr farbig als leuchtend und ebenfalls aufrecht auf der vorderen Kapselwand; das dritte und hinterste kleiner, aber deutlicher als das zweite, und umgekehrt auf der hinteren, concaven Kapsel oder in der tellerförmigen Grube. Bei vorhandener Trübung muss beim Entstehen von drei Bildern die Trübung hinter der Linse ihren Sitz haben, bei Trübung der Linse oder der hinteren Kapsel sieht man das dritte Bild nicht. Spiegelt auch die vordere Kapselwand nicht, so entsteht nur das Cornealbild. — *Cramer* hat auf die Theorie dieses Experimentes sein Opthalmoscop basirt, doch kann die Lehre noch nicht als abgeschlossen gelten.

2) Das Listing'sche entoptische Experiment, das früher auch schon von *Schmalz* und *Demours* angewendet wurde. Bei nahem und genauem Sehen durch eine punktförmige Oeffnung in einer Metallplatte gegen weiss bewölkten Himmel nimmt Jeder Punkte und kleine Ringe, s. g. Perlflecken, wahr, welche als Schatten von Zellen, die in den verschiedenen durchsichtigen Augenmedien befindlich sind, auf die Retina fallen. Sie sind immer für Monate constant, so dass Jeder die in seinem Auge vorkommenden zeichnen und später genau controlliren kann. Bei Cat. incipiens vermehrt sich die Zahl dieser Punkte in's Unzählige, sie gruppiren sich reihenweise, sternförmig nach der Ordnung der Seetoren oder unregelmässig und können für einen intelligenten Kranken als eine instructive und interessante Lehre für die Fortschritte seiner Cataracta gelten.

Einen mehr objectiven und überhaupt in jeder Beziehung höheren Werth, als diese beiden diagnostischen Experimente hat

3) Das Augenspiegelexperiment. Vermittelst des Augenspiegels, der mit den nicht leuchtenden Strahlen des beobachtenden Anges zugleich die leuchtenden des reflectirten Lichtes in das beobachtete Auge sendet, so dass alle durchsichtigen Medien des Auges erhellt werden, ist es unschwer, Trübungen innerhalb des Linsensystems und wären sie noch so klein, objectiv wahrzunehmen und zu bestimmen. Bei Cat. incipiens ist es am zweckmässigsten bei durchfallendem Lichte zu untersuchen, um die dem Beobachter zugewendete, aber beschattete Seite der Trübungen vor dem erhellten Augenhintergrunde sofort auf das Deutlichste zu erkennen und die Diagnose des positiv Vorhandenen ausser allen Zweifel zu setzen.

Aetiologie.

Momente, die zur Staarbildung in ursächlicher Beziehung ständen, sind von den Autoren so manche namhaft gemacht worden, dass wir mit vollem Rechte behaupten zu dürfen glauben, die meisten seien mehr zufällige Antecedentien als veranlassende Ursachen des Staars gewesen. Nach ihrem Werthe nennen wir sie und zwar

1) Das Greisenalter. Schon vom 40. Jahre ab ist das Linsensystem zur senilen Decrepididät, zum localen Marasmus geneigter, als andere Organe. Die Ernährung erreicht, vielleicht in Folge von Obliteration oder verringerter Thätigkeit der zuführenden Gefässe, nicht mehr das erforderliche Maass, möglicher Weise wird die Kapselmembran zur normalen Endosmose und Exosmose zu rigidi und so trübt sich der Staar, indem er erhärtet. Nach allen statistischen Forschungen fällt das häufigste Vorkommen des Staares zwischen das 40. und 70. Lebensjahr. — Es sei die Bemerkung erlaubt, dass Momente, welche localen Marasmus begünstigen, durch die verschiedenartigsten Vorgänge verfrüht in Wirksamkeit treten können. Harte Staare sind nach allen Zählungen häufiger, als weiche, und die harten sind meist senilen Ursprungs.

2) Erbliche Anlage scheint einige Male nachgewiesen.

3) Männliches Geschlecht ist wie 3 : 2 mehr prädisponirt, vielleicht durch die Beschäftigung.

4) Feuerarbeiter sind jedenfalls häufig ausgesetzt, auch Personen, die bei hellem Sonnenschein arbeiten. Sogar Feuersbrünste scheinen zu schneller Entstehung beigewirkt zu haben.

5) Oertliche Verletzungen können unzweifelhaft und auf verschiedene Weise Trübung veranlassen. — Bei blauer Iris ist Staar häufiger, als bei dunkler.

6) Mineralische Dämpfe (salzsaure nach *Frerichs,* vulkanische nach *Mackenzie*) werden vielleicht mit Recht beschuldigt.

7) Der Einfluss des Klimas ist sehr problematisch.

8) Dyscrasien werden, mit Ausnahme von *Arthritis* und *Rheuma*, wahrscheinlich ohne Grund angeklagt; *Syphilis* scheint weniger Ursache gewesen zu sein, als manche antisyphilitische Curen. Nur von *Diabetes mellitus* lässt es sich mit einiger Bestimmtheit sagen, dass er weichen Staar sehr oft im Gefolge habe *(Unger)*.

Geistige Getränke, Störungen des Kreislaufs, Ophthalmien, Scrophulosis und Tuberkulosis und manches Andere ist noch genannt, doch herrscht über den wahren Sachverhalt noch viel Dunkel.

Bei *Iridochoroiditis*, *Kyklitis* etc. auf dyskrasischem Boden entsteht Staar leicht. Wahrscheinlich also prädisponiren Dyskrasien und zwar

dadurch, dass die Ernährungsflüssigkeit zunächst nicht die normalen Mischungsverhältnisse hat. Insulte können dann leicht den Eintritt der Trübung veranlassen.

Wo *Monostoma lentis, Filaria* und *Distoma oculi humani* sich finden, bedarf die Genese des (meist weichen) Staares keiner Erklärung.

Prognose.

Die Prognose ist insofern absolut ungünstig zu nennen, als Naturheilungen wohl nie vorkommen. Wo man sie beobachtet hat, ist das mechanische Hinderniss des Sehens, der Staar durch spontane oder traumatische Veranlassung luxirt oder resorbirt worden. Die Prognose der Operation ist dagegen eine günstige, indem gegen 80 pCt. dergestallt geheilt zu werden pflegen, dass sie mit Hülfe einer Brille (von 5—2 je nach Entfernung der Objecte) wieder relativ gut zu sehen vermögen. Eine neue Linse entsteht nicht wieder, wohl ein durchscheinendes Exsudat, Krystallwulst genannt; ebenso stellt sich das Accommodationsvermögen nur scheinbar wieder her. — Uebrigens wird die Prognose bedingt durch die Art des Staares (reiner Linsenstaar lässt die beste Prognose zu), durch Complicationen, durch die Wahl und Ausführung der Operationsmethode und ganz besonders durch die Nachbehandlung.

Therapie.

Bei Cat. incipiens kann man versuchen, durch möglichste Schonung der Augen und streng geregelte Diät die weitere Entwicklung zu hemmen. Es soll durch lang fortgesetzte Einreibung von Ung. Kalii jod. in Stirn und Schläfe bei gleichzeitigem Gebrauch von Eger und Karlsbad selbst bei reifen Staaren, d. h. solchen, deren Entwicklung vollendet war, gelungen sein, das Gesicht herzustellen, doch nur in sehr wenig nachgewiesenen Fällen. Durch Sublimatcuren, Mercurialfrictionen Aufhellung der Linse versuchen zu wollen, wäre eben so unverantwortlich, als das Experiment, durch Einleiten eines galvanischen Stromes in die Linse dieselbe zur Auflösung zu bringen, — gelinde gesagt — originell ist (*Crusell* in Petersburg). — Man verweise den Patienten einfach auf die Operation und sichere sich für die Ausführung derselben die günstigsten Bedingungen. Dazu gehört allerdings als Vorbereitung die Bekämpfung von Gicht, Rheuma, Entzündung, Hydrops u. s. w., die Herstellung des Katamenial- und Hämorrhoidalflusses, von unterdrückten Hautaussehlägen und Fussgeschwüren und man wähle zu dem Ende die entsprechenden Mittel; den ausgebildeten Staar hat man mechanich aus der Sehaxe, die er verlegt, zu entfernen und zwar nach den in der Operationslehre erörterten Indicationen.

VIII.

DER GLASKÖRPER (Corp. vitreum).

Anat. physiol. Einleitung. Der Bulbusraum hinter der Linse wird vom *Glaskörper* ausgefüllt, der einer Kugel ähnelt, in deren Vorderseite die Linse eingebettet ist (*fossa hyaloidea*). Die durch Messung gefundenen Durchmesser variiren wahrscheinlich auch im Leben bei verschiedenen Accommodationszu-

ständen, und betragen vom hinteren Linsenpol bis zur *Macula lutea* $5^3/_5'''$ — $6^2/_5'''$ (*Krause*), im senkrechten Durchmesser $9^1/_2'''$—$10^1/_4'''$, im horizontalen $10'''$—$10^1/_2'''$. Die Fossa hat ca. $4'''$ Durchmesser. Die dünne structurlose Membran (*tunica hyaloidea*), welche ihn überzieht und wie Pflasterepithel aus sechseckigen Zellen zu bestehen scheint, gibt auch das Material zur Bildung des Glaskörperskeletts her, indem es, ähnlich wie bei Apfelsinen, Fächer und Maschen bildend, gegen die Axe sich einsenkt. Wenigstens haben *Hannover*, *Bowman*, *Finkenbeiner* u. A. sich für diese Annahme aussprechen zu dürfen geglaubt, während *Arlt* dem Glaskörper mehr die Structur des Pfirsichs vindicirt. Bis zur *Ora serrata* liegt die Glaskörperhaut der Retina frei an, verwachsen ist sie hinten an der Stelle des Sehnerveneintritts, so dass dort nur gewaltsame Trennung möglich ist; nach vorn von der *Ora serr. ret.* verschmilzt sie mit der *membr. limitans*, um sich dann an den Wurzeln der *proc. ciliar.* zu spalten und als vordere stärkere (*Zonula Zinnii*) und hintere schwächere Wand den *Canal. Petiti* zu umfassen. Diese hintere Wand, resp. Lamelle, kleidet fortlaufend die tellerförmige Grube aus und liegt der Kapsel peripherisch fest an.

Bestand erhält das geschilderte, vielfächerige Glaskörpergerüst durch die *Glasflüssigkeit*, *humor vitreus*, die wasserhell, dünnflüssig und nur in geringem Grade fadenziehend ist. Sie enthält nach *Berzelius* in 100 Theilen 98,40 Wasser 0,16 Eiweiss, 1,42 Kochsalz mit Extractivstoffen und in Wasser löslicher Substanz. Nach *Lohmeyer* enthalten 100 Theile des Glaskörpers:

Wasser	98,6400	Chlorkalium . . .	0,0605
Häute	0,0210	schwefels. Kali . . .	0,0148
Natronalbuminat . .	0,1360	phosphors. Kalk . . .	0,0101
Fett	0,0016	„ Magnesia . .	0,0032
Extractivstoffe . . .	0,3208	„ Eisen . .	0,0026
Chlornatrium . . .	0,7757	Kalkerde	0,0133

Diese Flüssigkeit bildet den Hauptheil des Glaskörpers und stellt mit ihm ein sehr elastisches, aber wenig resistentes Ganze dar, dessen Brechungsindex dem des *humor aqueus* und des destill. Wassers nahe kommt. Nerven und Gefässe enthält der Glaskörper nur im Foetalzustande, später absolut nicht, der Stoffumsatz kommt durch die *proc. ciliares* zu Stande, wie *Arlt* durch pathologische Beweisführung dargethan hat. *Virchow* stellt den Glaskörper als Schleimgewebe mit der Wharton'schen Sulze in eine Reihe.

Hyalitis, *Entzündung der Glaskörperhaut*,

gehört zu den vor Zeiten supponirten Krankheiten, kommt aber in der structurlosen Membran nicht vor. Die Trübungen, welche in ihr und ihrer Fortsetzung, der *Zonula Zinnii*, von *M. J. Weber* u. A. beobachtet worden sind, haben nur den Werth angelagerter Niederschläge; wahrscheinlich entstehen sie nach intraoculären Hämorrhagien und sind also nicht Exsudate, sondern metamorphosirte Blutreste.

Hydrops corporis vitrei,

seröse Ausschwitzung in das Glaskörperparenchym ist einer der delctärsten Ausgänge intensiver innerer Entzündungen, zumal der Ciliargefässe, krebshafter Degenerationen, chronischer Congestionen in Folge von Menstrual- und Hämorrhoidalstase u. dgl. und zwar, weil er von primärer oder secundärer Retinalanästhesie regelmässig begleitet wird und fast stets zu *Phthisis bulbi* den Uebergang bildet. Die vorderen Organe sind meist vorgedrängt, die Sclera erscheint in Folge von Pigmentresorption bläulich und in ihrer hinteren Hälfte voluminöser. Bei gesteigerter Resistenz ist meist einige Fluctuation des Bulbus vorhanden. Durch die träge, nicht stets dilatirte Pupille, dringt ein blaugrauer Schimmer. Die von mir mit dem Spiegel untersuchten Fälle ergaben nur eine ungenügende Erleuchtung

des inneren Auges. Im Beginn der Ausschwitzung treten neben und nach einander die Erscheinungen von Myopie und von Hyperästhesie der sensoriellen und sensibeln Nerven auf, machen aber später einem lästigen Druckgefühle und halbseitigem Kopfschmerze Platz.

Um für die *Prothesis ocularis* einen günstigen Stumpf zu erhalten, wartet man das Platzen oder die Schrumpfung nicht ab, sondern bildet wie bei Abtragung der *Pseudocornea*, den Stumpf auf operativem Wege.

Synchysis corp. vitr., *Glaskörpererweichung*,

kommt im Verlauf innerer Entzündungen nicht so sehr selten vor und ist wohl in allen Fällen als Secundärleiden zu betrachten. *Ed. Richter* beobachtete den Eintritt von Synchysis nicht bloss bei rheumatischen und hysterischen Individuen, sondern bezeichnet es auch als selbstverständlich, dass in Folge von Staphyloma Scarpae, von exquisiter Keratoektasie und aufgehobenen Spannungsverhältnissen im inneren Bulbusraum Verflüssigung des Glaskörpers eintrete. Der Zustand steht von dem *Hydr. corp. vitr.* nicht weit ab; letzterer geht bei beginnender Resorption in *Synchysis* über, indem nicht bloss das hydropische Exsudat, sondern auch die Glaskörpersubstanz in höherem oder geringerem Grade mit schwindet. *Warnatz* schlägt vor, „die ganze Erscheinung auf *Hydr. corp. vitr.* mit der dabei nothwendigen Verdünnung und endlichen Abolition seiner Wände und mit gleichzeitiger Lockerung seiner Verbindungsmittel nach vorn und hinten durch Druck und Absorption" zu reduciren. Die Verflüssigung scheint weniger in der Flüssigkeit, als in dem maschigen Scelett des Glaskörpers und zwar in eigentlicher Phthisis desselben seinen Grund zu haben, die indess als genuiner Krankheitsprocess einstweilen noch nicht aufzustellen ist. Von der Quantität noch vorhandener Flüssigkeit hängt die Festigkeit oder Weichheit des Bulbus beim Anfühlen ab. Dass bei festem, prallem Bulbus der Glaskörper verflüssigt sein kann, erhellt oft genug aus dem Schlottern der Iris und des Linsensystems trotz der Prallheit. In solchen Fällen muss man die Indication zu Operationen mit grösster Vorsicht stellen, da bei Messerwunden *prolapsus corp. vitr.* kaum zu vermeiden ist.

Innerhalb dieses verflüssigten Glaskörpers ist in den letzten Jahren sehr oft Cholestearin beobachtet. *Rau* beschreibt einen eclatanten Fall, wo bei Bulbusbewegungen die glitzernden Täfelchen hinter der Pupille aufgewirbelt wurden, ähnlich wie Sandkörner über einer kleinen Quelle. Auch hinter abgelösten Netzhäuten findet es sich wohl in der Regel. *v. Gräfe* sah es sogar ophthalmoskopisch zwischen Netzhaut und Choroidea.

Therapeutisch kann man nur gegen das Grundleiden mit Erfolg operiren, Schonung, Hebung des Allgemeinbefindens etc., gegen gleichzeitige *Presbyopie* oder *Myopie* palliativ entsprechende Brillengläser. — Bei der üblichen Behandlung mit Ung. cin. oder Kal. hydrojod. c. Axg. oder Strychnin, Veratrin, innerlich mit pilul. solvent., bei zugleich vorhandenen Exsudaten mit Umschlägen von verdünnter Arnicatinctur war das Resultat in Prag stets ungünstig.

Opacitäten des corp. vitr.

Trübungen innerhalb des Glaskörpers, kommen auffallend häufig vor und haben zu der Mehrzahl s. g. *Amblyopien* das Wesen hergegeben. Bei der ophthalmoskopischen Untersuchung zeigen sie die mannigfaltigsten Formen. Sie erscheinen als Punkte, Faden, Flecken,

Häute, auch als leere, faltig zusammengelegte Schläuche und in der Combination dieser verschiedenen Specialfiguren. Ihre Tieflage erkennt man aus der Art und der Schnelligkeit, mit der sie an den Bewegungen des Bulbus um seinen Drehpunkt participiren. Entweichen sie bei der Rechtsdrehung der Axe nach links, so liegen sie hinterwärts vom Drehpunkte, ebenso vor demselben, wenn sie mit nach rechts ausweichen. Je weniger sie sich überhaupt mitbewegen, um so näher liegen sie dem Drehpunkte. Nach dem Grade ihrer Massenhaftigkeit und dem Verflüssigungszustande des Glaskörpers sind sie fix oder beweglich. In einigen Fällen heben und senken sie sich langsam und stetig, in anderen können sie durch eine heftige Bulbusbewegung plötzlich emporgeschnellt werden, um ebenso rasch wieder zu versinken. Um den ganzen Glaskörper zu untersuchen, muss man der Reihe nach Linsen von verschiedener Focaldistanz benutzen und bei der Untersuchung von Vorn nach Hinten mit den stärkeren Linsen (von 5 Centim.) beginnen. Es scheint, als ob sie auch organisch zu Stande kommen können, die Mehrzahl beruht sicher auf intraocularen Hämorrhagien, die selten von der Retina, meistens mit Perforation der Retina von der Choroidea ausgehen und zur theilweisen, opthalmoskopisch zu verfolgenden Resorption gelangen. Häufig wiederholen sich diese Blutungen periodisch, um direct oder durch Dissolution des Glaskörpers, Retinalanästhesie etc. zur vollständigen Erblindung hinzuführen. Die gefalteten Häutchen, Fasern und leeren Schläuche dürfen mit einiger Wahrscheinlichkeit als Rudimente des zerstörten und erst durch die Zerstörung wahrnehmbar gewordenen Glaskörperskelettes in Anspruch genommen werden. Für den in solchen Fällen beeinträchtigenden Ernährungsprocess spricht das gleichzeitige Auftreten von Cholestearintäfelchen im Glaskörper.

Von der Ausdehnung der Opacitäten ist der Grad der Gesichtstrübung abhängig, die der Patient oft mit vielen, wenig lehrreichen Worten zu schildern weiss. Störung in der Retinalfunction ist keineswegs eine constante Complication, vielmehr wird häufig die Retina bei Opacitäten intact gefunden, — Beweis, dass sie nicht Retinitisproducte sind. Wohl aber scheinen sie bei längerem Bestande Hyper- und Anaesthesie der Retina zu veranlassen.

Die Therapie besteht in möglichster Schonung der Augen und schliesst sich übrigens der gegen Congestion nach den Augen an: Schröpfköpfe im Nacken, blande Diät etc.

Ausserdem kommen auch Entozoen im Glaskörper vor. *v. Gräfe* beobachtete sie sehr oft als Ursache von *Amblyopie*. In einem dieser, von mir genau untersuchten Fälle überzeugte ich mich, dass zwei Cysticercus cellulosae im Glaskörper in verschiedener Tiefe lagen, der vordere in normaler Ausbildung, der hintere mit den Symptomen der begonnenen Incrustationsmetamorphose. — *Gräfe* und *Liebreich* haben viele Fälle mit der grössten Sorgfalt beobachtet, beschrieben und abgebildet. Einige Male lagen sie unmittelbar der Netzhaut auf, andere Male frei oder mit Membranen überdeckt im Glaskörper. Jedenfalls kommt ihre Ausbildung sehr schnell zu Stande. Gleichzeitige Taenia konnte nicht nachgewiesen werden.

IX.

DIE NETZHAUT (Retina).

Anat. physiol. Einleitung. Der optische Apparat des menschlichen Körpers, das Auge, liegt, wie wir gesehen haben, wohlgeschützt in der Orbita, als dessen vorderer Verschluss im Ruhezustande die Lider dienen. Als äussere Hülse haben wir Sclera und Cornea, letztere zugleich als Theil des dioptrischen Apparates kennen gelernt und in ihr als pigmentirte Hülse, der auch Bewegungselemente eigenthümlich sind, die Uvea, d. h. die perforirte Iris und die Choroidea. Nach vorn zu befindet sich das Linsensystem des Auges, vor der Iris a) die Cornea mit dem Kammerwasser und hinter ihr b) der Krystallkörper oder die eigentliche Linse, welche zusammen ein doppeltes System bilden. Der Raum hinter demselben wird vom Glaskörper ausgefüllt, der bei geringer Brechkraft hauptsächlich dazu dient, die Augenhülsen gleichmässig ausgespannt zu erhalten. In der Norm gehen die auf die Cornea fallenden Strahlen derartig durch diese Organe, den dioptrischen Apparat, dass sie genau und unmittelbar hinter dem Glaskörper in je einem Punkte sich vereinigen. Die Focalebene, in der dies geschieht, entspricht der hinteren Glaskörperwölbung oder dem Hohlraum der hinteren Kugelhälfte und wird von der *Netzhaut* ausgekleidet. Sie ist das Licht percipirende Organ des Auges und bildet auch den katoptrischen Apparat desselben (s. u.). Sie ist wie ein Netz im hinteren Auge ausgespannt, um die von den Aussenobjecten eingedrungenen Strahlen, resp. die vermittelst der Strahlen von den Objecten geformten Bilder in sich aufzunehmen und deren Eindrücke auf dem Wege des Sehnerven dem Gehirn zuzuführen, wo sie zu Vorstellungen werden.

Fig. 3.

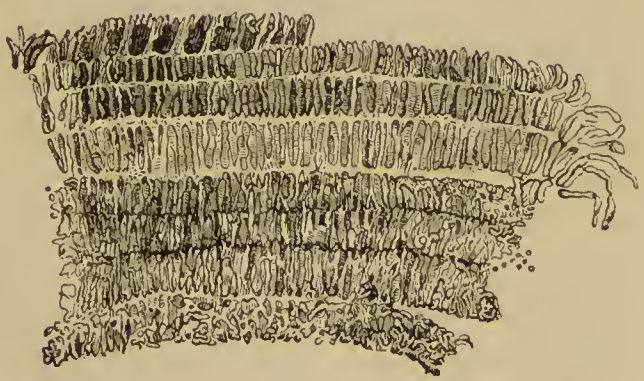

Netzhaut Durchschnitt aus dem Mikroskope gezeichnet.

Die Netzhaut kleidet mehr als die Hälfte der hinteren Bulbushöhle aus; ihr centrisches Häutchen, die *membr. limitans*, kommt vom *corp. ciliare* her, sie selbst beginnt c. $^5/_4$''' hinter demselben an der *Ora serrata* und geht bis zu dem hinteren Pole, wo sich der eine Quadratlinie grosse *gelbe Fleck* (*macula lutea*) befindet, also über den *Sehnerven* hin, der $1^1/_2$''' nach Innen vom hinteren Pole die *papilla* oder den *colliculus n. optici* bildet und nicht ganz $^3/_4$''' Durchmesser hat. Der gelbe Fleck, am inneren Endpunkte der Sehaxe gelegen, hat die schärfste Gesichtswahrnehmung, die Papille gar keine. Die gesammte Flächenausdehnung der Netzhaut beträgt 300 Quadratlinien, ihre Dicke c. 0,1''', an der Ora indess nur 0,04'''. Sie hat mit Ausnahme des gelben Fleckens eine weissgraue Farbe und ist im Leben fast ganz durchsichtig. Nur die Schicht in ihr, welche aus Opticusfasern besteht, ist nicht vollkommen wasserhell, weshalb der Durchsichtigkeitsgrad von der Ora nach der Papille zu abnimmt.

Von den Elementen der Netzhaut, deren Erforschung *H. Müller*, *Kölliker* u. A. neuerdings vielfach beschäftigt hat, sollen hier nur die für die Pathologie

bis jetzt wichtigsten erwähnt werden. Sehr Vieles ist noch vollständig unklar und nur vorläufig gedeutet.

Dem Glaskörper zunächst liegt 1) die äusserst feine, structurlose *Membr. limitans*, eine Grenzhaut, die wahrscheinlich über die Ora hinausgeht, um mit dem hinteren Irisepithel zu verschmelzen. Angrenzend an sie beobachtet man 2) die *Schicht der Opticusfasern*, die in ihrer peripherischen Ausbreitung immer dünner und durchsichtiger wird. Aus der *Lamina cribrosa* gehen sie strahlig nach allen Seiten auseinander und finden sich nur nicht an der Stelle der *macul. lutea*. *Gerlach* hat ihre Theilungen gesehen.

Auf sie folgt 3) die Schicht der *Ganglion-* oder *Retinalnervenzellen*, multipolar oder birnförmig, den hellen Gehirnzellen ähnlich, mit deutlichen, in Bläschen befindlichen Kernen und ein oder mehreren Ausläufern, die theils in die Opticusfasern übergehen, theils in *H. Müller's* radiäres Fasersystem.

Aus radiären Seitenfasern, Ganglienfasern gebildet, kommt nun 4) die *Schicht grauer Nervenfasern* (*Pacini's fibre griggie*), sehr feinfaserig und wie aus Körnchen bestehend. Auf sie folgt 5), 6) und 7) die eigentliche dreifache *Körnerschicht*, als *innere, mittlere* (oder Zwischenkörnerschicht) und *äussere* beschrieben. Sie scheinen mit dem radiären System in directer Verbindung zu sein, wenigstens sieht man Fasern in ihnen, die seitlich abgehen, andere die zu den Stäbchen und Zapfen nach Aussen verlaufen und kernhaltige Anschwellungen bilden.

Zu äusserst kommt 8) nun die merkwürdige *Stäbchen- und Zapfenschicht* (*bacilli* und *coni*), die früher als *Jacobs*'sche Haut aufgeführt wurde. Nach Pallisadenart dicht und regelmässig geordnet, stehen diese Körperchen unmittelbar den Körnerschichtungen der Art auf, dass oft die Körner nur Fortsätze, Theilganze der Körperchen scheinen, von denen sie hinwieder durch die ihnen eigenthümliche starke Lichtreflexion sehr verschieden sind.

Es ist nicht unwahrscheinlich, dass sie, Honigzellen ähnlich, mit einem albuminösen Inhalt klebrig zäh angefüllt sind; wachsartig brüchig und biegsam, haben sie auch den Glanz geglätteten Wachses. Verschieden sind *Stäbchen* und *Zapfen* dadurch von einander, dass erstere gleich schmal und schmaler als die Zapfen, c. 16mal so lang als breit mit verlängerten Spitzen in die Körner sich fortsetzen und nach aussen hin stumpf in das Choroidealpigment hineinragen. Die *Zapfen* haben nur die halbe Länge der Stäbchen und gelangen mit dem äusseren sich verjüngenden Ende nicht in das Pigmentstratum; ihrer inneren Endigung sitzt ein deutliches Zapfenkorn mit besonderem Kerne auf, das indess bereits mehr der äusseren Körnerschicht anzugehören scheint.

Nach Aussen von Stäbchen und Zapfen liegt das Choroidealpigment und zwar so, dass die Körnchen desselben als dunkler Belag genau an ihrem hinteren Endstücke sich anlegen, wo sie bei manchen Präparaten noch anhängen.

Dem *radiären Fasersystem* scheint eine zwischen den einzelnen Netzhautelementen vermittelnde Function zugeschrieben werden zu müssen. Als bloss mechanisch dienendes Zwischengerüst es anzusprechen, ist gewagt. Es communicirt einerseits nach innen mit der *Membr. limitans*, der die Einzelfaser dreieckig abgestutzt anliegt, und nach Aussen mit dem System der Stäbchen und Zapfen, die je mit einer Faser in Connex stehen. Auf diesem Wege schliesst die Einzelfaser Anschwellungen mit Kernen ein, die vorzüglich der inneren und äusseren Körnerschicht angehören und erhält directe Fäserchen von den Ganglienzellen, in die man überhaupt den Ursprung dieser radiären Fasern verlegt.

Der elliptische s. g. *gelbe Fleck*, dessen Mitte den Endpunkt der Sehaxe bildet und $1^1/_2'''$ auswärts von der Papilla liegt und 0,33''' lang und 0,36''' breit ist, scheint nur von intensivem Lichteinfluss gefärbt zu sein, da man die Farbe bei Neugeborenen noch nicht findet und dieselbe nach dem Tode bald verschwindet. Sie ist vorzüglich durch die Körnerschichte diffundirt. Auf der Innenseite des Flecks ist eine leichte Vertiefung (*plica centralis*), Gefässe kommen in dieser Stelle nicht vor, ebensowenig die 2. und 4. Schicht (Opticusfasern und graue Substanz.) Die 3. Schicht (Ganglionzellen) ist aber mehrfach vorhanden und dringt bis zur Grenzhaut vor, auch ist die Körnerschicht, in der die *plica* liegt, dicker. Die 8. Schicht enthält im Bereiche des gelben Fleckens keine Stäbchen, sondern nur Zapfen, — er ist ferner die Stelle des schärfsten Sehens, doch kennen wir über den Grund hiervon nur Hypothesen.

Durch die von der *Membr. limitans* bedeckte Papille treten die Retinalgefässe ein und aus, meist ungetheilt, nur selten schon verästelt. Die Venen dunkel gefärbt, gestreckt, breiter, senken sich, zu einem Stamme vereinigt, meist schräg ab in das Opticuscentrum, während die Retinalarterie erst unter der Papilla sich knieförmig abbeugt, deshalb, mit dem Spiegel gesehen, meist vor der Vene liegt, — Folgen des Circulationsdruckes, und sofort zahlreichere, hellrothe, geschlängelte und zierlichere Aeste allseitig, bes. auf- und abwärts aussendet. In Opticusfasern eingebettet, verlaufen die Gefässe in der 4. Schicht der grauen Nervenfasern und stellen ein feines Capillarnetz und an der *Zonula Zinnii* einen *sinus venosus retinae* dar; nur der gelbe Fleck bleibt vollkommen gefässlos.

Der katoptrischen und lichtpercipirenden Function der Retina scheint ausschliesslich die Stäbchen- und Zapfenschicht vorzustehen, bis zu welcher die Strahlen ungehindert und ohne nachweisbare Wirkung auf die durchsetzten innerlichen Schichten gelangen. Es ist nicht unwahrscheinlich, dass die erste Wirkung, dieser das Licht in sich auffangenden Cylinder eine rein physikalische ist, dass alle einfallenden Strahlen in sie sich vertheilen, so dass der Raumsinn durch ihre Zahl bedingt wird. Von ihnen wird das percipirte Licht durch die dreifache Körnerlage fort- und zwar zurückgeleitet, um in der Schicht der Opticusfasern als Lichtreiz dem *nerv. opticus* und weiter dem Gehirn zugeführt zu werden, und um, wie annehmbar ist, vermittelst der Seitenausläufer des *Müller*'schen radiären Fasersystems als Gefühlsreiz von den sensitiven Ganglienzellen percipirt zu werden. Somit würde das Licht erst im Gehirn zur Vorstellung, käme aber schon in der Retinalganglienschicht zur Empfindung, — eine Annahme, die sich jedenfalls zur Erklärung mancher pathologischen Erscheinungen schlagend verwerthen lässt.

Der hier geschilderte, im höchsten Grade subtile Aufbau der Retinalelemente, deren Function noch erst mit annähernder Sicherheit erforscht ist, lässt leicht ermessen, wie bald schon eine geringe Abweichung von den Normalverhältnissen nachtheilig auf das Sehvermögen einwirken können muss. Aber trotz der Zartheit ihrer Bestandtheile besitzt die Netzhaut eine grosse Widerstandsfähigkeit gegen pathogenetische Momente, begründet zum Theil auch in ihrer Tieflage, die äussere Schädlichkeiten nur auf Umwegen zu ihr gelangen lässt. Mechanische Insulte, die den Bulbus treffen, werden durch die Elasticität des Glaskörpers in ihrer Wirkung auf die Gesammtausdehnung der Netzhaut vertheilt, penetrirende Wunden zerstören das Auge meisthin aus anderen Gründen. Gegen schädlichen Lichtreiz ist die Netzhaut durch Lid und Blendung mit einer darin begründeten Immunität versehen, dass die in ihr verbreiteten Empfindungsnervenfasern jeden grellen Lichteindruck sofort als Schmerz empfinden, den die genannten Schutzorgane mit der Schnelligkeit des „Augesblicks" in demselben Momente aufheben. Auf Hyperästhesie aus solchen Gründen beruht die „Schneeblindheit" etc. (s. u.). Uebermässige und ungleichmässige Anstrengung z. B. für Nähe auf feine Objecte verändert ihre Function. Spontane Erkrankungen, wie Entzündung, sind überhaupt Seltenheiten, die meisten werden vom Leiden der Nachbarorgane, der Uvea vorzüglich, auf sie übergeführt, oder Störungen im Nervenapparate manifestiren sich in ihr, sei es, dass der n. opticus seine Leitungsfähigkeit einbüsst oder dass die Cerebraltheile paralysirt sind, in welchem Falle Blindheit eintritt, sei es, dass die übrigen zur Retina gehenden Augennerven primär afficirt sind und hieraus Störungen in der Structur oder zunächst nur der Function der Netzhaut resultiren. Mit dem Augenspiegel erkennen wir Hyperämie, Entzündung, Erweiterung und Verödung der Gefässe, Entartung der pap. n. optici, Blutheerde, Exsudate, Pigmente, Ablösung, Rareficirung und Schwund der Retina; die Section vorzüglich belehrt uns über Erweichung, Schwellung, fettige und kalkige Metamorphose derselben. Bei s. g. Centralamaurose zeigt uns der Spiegel, wenigstens scheinbar, die Netzhaut selbst oft noch in vollkommener Integrität. Es wird wohl pium desiderium bleiben, dem Spiegel auch für solcherlei Erforschungen die Schärfe des Mikroskopes zu geben.

Vierordt hat sehr lehrreiche und vielerlei Consequenzen in sich tragende Beobachtungen über das Strömen des Blutes in den Netzhautgefässen des eigenen

Auges angestellt und ist beschäftigt, dieses Experiment zur Ermittelung der Stromgeschwindigkeit des Capillarblutes zu benutzen. Er berichtet darüber:

„Ich vermag unter allen Umständen und ziemlich schnell den Blutlauf in den Netzhautgefassen meines rechten Auges mit wünschenswerthester Genauigkeit wahrzunehmen und denselben, einzelne Unterbrechungen abgerechnet, eine gewisse Zeit hindurch ruhig zu beobachten. Starre ich mit dem rechten Auge, während das andere geschlossen ist, ohne dass es nöthig wäre, das Einrichtungsvermögen des Auges in besonderer Weise in Anspruch zu nehmen oder das Auge vorher zu drücken, auf das 100—130 Millimeter vom Auge entfernte, gleichmässig beleuchtete Milchglas einer hellen Lampe, wobei ich die etwas gespreizten Finger schnell (120mal etwa in der Minute) und zwar dem Auge möglichst nahe hin- und herbewege, so erhalte ich oft schon nach einigen Secunden, längstens aber nach einer Minute, eine anfangs verworrene, allgemeine Bewegung auf dem weissen Sehfeld; bald treten sehr zahlreiche, lichte und durcheinander sich bewegende Pünktchen hervor (Stadium der Ruete'schen Abbildung) und endlich erscheint das Fliessen in bestimmten regelmässigen Richtungen, ohne dass jedoch deutliche Gefässumrisse wahrnehmbar wären. Mittlerweile werden durch die Ermüdung der Netzhaut die vorher hellweissen Maschenräume zwischen den Blutströmchen, sowie die Strömchen selbst, etwas dunkler. Die Netzhaut befindet sich nunmehr in eigenthümlichen Wechselzuständen: 1) manchmal wird das Sehfeld wieder ganz hell, die Blutströmchen erscheinen nur sehr blass, oder sie verschwinden; ich will dieses Stadium 2 nennen: 2) dann wird das Sehfeld wieder dunkler, d. h. graulich-grün, wobei die grösseren Gefässchen (richtiger die Blutströmchen) bräunlich und scharf gezeichnet werden, während aber die feineren Strömchen unkenntlich bleiben und ich vom Blutlauf nur die allgemeine Empfindung, nicht aber den deutlichen Anblick der einzelnen Blutkörperchen gewinne (Stadium 3). 3) Zwischen diesen beiden Gegensätzen liegt nun ein abwechslungsweis kommender und wieder verschwindender Mittelzustand der Netzhauterregung (Stadium 4): die engen lang gestreckten Maschenräume zwischen den Gefässchen sind mässig licht gefärbt und ziemlich häufig auch die einzelnen Körperchen scharf kenntlich als kleine schwach gelbliche Pünktchen. Dieses ist das geeignetste Stadium zur Betrachtung der Erscheinung, welche in dieser Form zu den prächtigsten und überraschendsten physiologischen Phänomenen gehört, die man irgend beobachten kann. Es gelingt mir oft, 2—4 Minuten lang dieses Stadium ohne Unterbrechung festhalten zu können. Die Fingerbewegungen dürfen dabei nicht ausgesetzt, wohl aber etwas verlangsamt werden: hören sie ganz auf, so verschwindet die Erscheinung, wenigstens in ihren deutlicheren Formen, sogleich."

Dr. *Laiblin* hat durch Compression auch die Choroidealgefässe unter V's. Anleitung zur subjectiven Wahrnehmung zu bringen gelehrt und bereits einige schätzenswerthe Resultate erzielt, doch stimmen wir ihm ganz bei, wenn er (Inaugural-Abhandlung, 1856, Vorwort) sagt, dass man diese Druckexperimente früher oder später unterbrechen müsse, da nicht sowohl lästige, als auch gefährliche Nachwirkungen für das Sehorgan zu fürchten seien, wie dies bei der Prüfung der subjectiven Farben und bei Helligkeitsbestimmungen schon mehrfach der Fall gewesen ist.

Schultze hat folgende Zusammenstellung der Resultate der neuesten Forschungen veröffentlicht:

1) Der Querschnitt der percipirenden Elemente in der *Fovea centralis* des Menschenauges ist bedeutend geringer, als der der Zapfen am gelben Fleck. Während der Zapfenkörper an letzterem Orte nach *Kölliker* 0,0015—0,0054, nach *H. Müller* nur 0,004 Millimeter misst, mit welchen Massen die meinigen beim Menschen und beim Affen (ein für alle Mal immer nur *macacus cynomolgus*) angestellten übereinstimmen, mit der Einschränkung, dass gegen die *Fovea centralis* hin der Durchmesser allmählich noch geringer wird, finde ich in der *Fovea centralis* des Menschen gleichmässig nur Elemente von 0,002—0,0025 Millimeter Querschnitt an der Basis. Die Elemente sind nur sehr wenig dicker als die Stäbchen. Von der vollkommenen Regelmässigkeit des Mosaikes der natürlichen Querschnitte der in Rede stehenden Elemente überzeugte ich mich am schlagendsten an der frischen Affen-Retina. Hier mass ich als Quer-Durchmesser der unmittelbar aneinanderstossenden Basalenden der Stäbchen

0,0028 Mm., als Durchmesser der oberen, der *Choroidea* anliegenden, sich nicht mehr unmittelbar berührenden Enden 0,0023 Mm. Da die Massbestimmungen an der menschlichen Retina an erhärteten Präparaten gemacht wurden, an welchen die Elemente in der Dicke ein wenig einschrumpfen, so dürfte wahrscheinlich die bei *m. cynomolgus* im frischen Zustande gefundene Zahl 0,0028 auch auf den lebenden Menschen passen. Es wird durch diese Messungen den bisherigen Angaben gegenüber der Durchmesser der kleinsten empfindenden Elemente der Netzhaut ungefähr um die Hälfte herabgesetzt.

2) Die Betrachtung der frischen Affen-Retina von der Choroidealfläche hat die Ueberzeugung aufgedrängt, dass ein allmählicher Uebergang der Zapfen des gelben Fleckes in die entsprechenden Theile der *Fovea centralis* Statt findet. Danach müssten die empfindenden Elemente der *Fovea centralis* sehr stark verschmälerte Zapfen genannt werden, obgleich sie nach dem Durchmesser mehr den Stäbchen gleichen. Auch sonst spricht Manches für die Zapfennatur der fraglichen Elemente, indem ihnen z. B. die Trennung in einen äusseren homogenen und einen inneren körnigen Theil, der den echten Stäbchen eigen ist, abgeht. Dennoch möchte ich sie auch nicht mit den eigentlichen Zapfen der mehr peripherischen Theile der Retina identificiren, indem ich von diesen und selbst von den Zapfen der äusseren Partien des gelben Fleckes des Menschen neuerdings mit scheinbar grosser Sicherheit beweisen konnte, dass sie mit bindegewebigen Elementen der Retina zusammenhängen, also nicht zu den percipirenden Elementen der Retina gerechnet werden können. Es bleibt die definitive Entscheidung der Frage nach dem functionellen Unterschiede von Stäbchen und Zapfen demnach leider immer noch *in suspenso*.

3) Beim Menschen wie beim Affen finde ich das Mengenverhältniss der Stäbchen und Zapfen von einem gewissen den gelben Fleck in einer Entfernung von 4—5 Millimeter umgebenden Kreise an bis zur *Ora serrata* vollkommen gleich. Die Zapfen, deren Durchmesser ich an der frischen Affen-Retina zu 0,006 Mm. bestimmte, stehen hier überall etwa 0,01 bis 0,012 Mm. aus einander. Innerhalb dieses Kreises nimmt, wie bekannt, die Zahl der Zapfen gegen den gelben Fleck zu. An der *Ora serrata* glaube ich die Zapfen in die Zellen der *Pars ciliaris retinae* verfolgen zu können.

4) Seit *Bergmann's* Angaben über die schiefe Faserung innerhalb der sogenannten Zwischenkörnerschicht am gelben Fleck sind genauere Angaben über diese physiologisch wichtige Faserung nicht bekannt geworden. Ich habe sie in der von *Bergmann* beschriebenen Weise an vielen, auch an mehreren ohne *Plica centralis* erhärteten Augen immer in derselben Form wiedergesehen. Sie ist, was bezweifelt worden, als etwas ganz Constantes zu betrachten. Die Hauptmasse der Fasern ist bindegewebiger Natur. Nach meinen Messungen erstreckt sich die schiefe Faserung, welche am Rande der *Fovea centralis* beginnt und nach allen Richtungen divergirt, im Meridianalschnitt 2 Mm. nach Aussen von der *Fovea centralis*, im Aequatorialschnitt nur 1,5 Mm. weit. Uebrigens ist die betreffende Schicht der Retina nicht, wie allgemein bezeichnet wird, die Zwischenkörnerschicht (diese nimmt am gelben Fleck an Dicke gar nicht zu), sondern die innere Partie der äusseren Körnerschicht. An der Retina ist die Verdickung dieser Schicht am gelben Fleck viel weniger ausgeprägt, als beim Menschen. Sonst ist in Betreff der Schichten des gelben Flecks zwischen Menschen- und Affen-Retina kein Unterschied.

Hyperämia retinae, *Congestion der Netzhaut*,

gehört seit der Benutzung des Spiegels nicht mehr zu den selten diagnosticirten Befunden und wird sowohl bei acuten, als chronischen, bei activen und passiven Leiden des Bulbus und des Gehirns beobachtet. Mag Ophthalmie oder Hirncongestion vorhanden sein, die Netz- und die Gefässhaut pflegen sofort stärker injicirt zu sein und in mehr weniger erheblichem Grade das Sehvermögen zu beeinträchtigen. Die Symptome der Retinalhyperämie vergesellschaften sich mit denen des Grundleidens, Fülle der Conj. und Uvealgefässe, träge Iris, blaue Sclera, und charakterisiren sich subjectiv durch Lichtempfindlichkeit,

Druckgefühl, Lichterscheinungen, Mückensehen und werden durch den Spiegel wahrnehmbar als gesteigerte Röthe des Augenhintergrundes. Alles was die Congestion mehrt oder ihr Bestand gibt, ist vom Uebel: Erhitzung des Kopfes, kalte Füsse, träger Stuhlgang, Genuss von Spirituosen etc. und kann die Hyperämie zur s. g. congestiven Amaurose steigern, die unheilbar ist, sobald die Retinalgefässe varicös entarten und die feinere Structur und Textur der Netzhaut in irgend einer Weise degenerirt, schwindet, schwillt, verfettet u. dgl.

Die Therapie entspricht der Behandlung der Chor. Hyperämie vollständig: leichte Diät, leichte Laxanzen, angemessene Bewegung. Regulirung aller Colatorien, Beschränkung des Gebrauchs der Augen, Temperirung des Lichtes durch Schirme und blaue Brillen. Je nach Beschaffenheit des Grundleidens, z. B. wo die Hyperämie der Retina Folge von Kopfverletzungen ist, Kälte und Blutentziehung, oft ist revulsorische Venaesection unentbehrlich. Oft sind *hirud, ad anum* das Beste. Liegt centrale Ursache dem Leiden zum Grunde, so geht es wohl trotz aller therapeutischen Proteste stets bis zu unheilbarer Erblindung fort.

Retinitis, *s. Dictyitis, Netzhautentzündung,*

kommt der ophthalmoskopischen Untersuchung zu Folge in zwei Formen vor; a) als chronische, bei der das Gesicht allmählich und unwiederbringlich verloren geht und die partiell, in inselförmigen Plaques neben feingekörnten, weisslichen oder röthlich weissen Exsudaten auftritt. Die Plaques sind Ecchymosen ähnlich, bestehen aber aus unzähligen, sehr feinen und dicht incinander verfilzten Gefässschlingen, die bald zur vollständigen *Anaesthesia retinae* zu führen scheinen. Und b) acute, bei der die Sehkraft schneller abnimmt oder gänzlich aufhört, nach der Zertheilung der Entzündung aber vollkommen wiederkehren kann. Anfänglich bei Beginn der Congestion, ist nur die Papille missfarbig, leicht gelblich roth und ohne scharfe Contour, später ist der ganze Augengrund trübröthlich, wie verwischt, die stärkeren Choroidealgefässe werden unsichtbar, nur die arteriellen und venösen Retinalgefässe sind noch sichtbar, wie sie intumescirt und in dichteren Ramificationen der Papilla zustreben. Endlich ist nur noch die Papilla zu erkennen, umgeben von einem lichtrothen Halo, in dem einzelne grössere Gefässe unterschieden werden können. Die Arterien sind nur schwer von den Venen durch ihre doppelten Contouren zu unterscheiden. Beide haben geschlängelteren Verlauf und erscheinen in verschiedener Tiefe, woraus sich auf einen Schwellungszustand der Netzhaut schliessen lässt. — Ausser geringem Vorrücken des Linsensystems mit der Iris in den Kammerraum pflegen äusserliche Charaktere zu fehlen.

Nach den Beobachtungen von *Stellwag* wird das für Retinitis charakteristische Gefässnetz in der Regel sehr bald so dicht und feinmaschig, dass die Choroidea durch dasselbe vollständig verdeckt wird. Bei weiterer Entwicklung führt das Infiltrat zur Resorption der Retina und zur partiellen Synchysis. Eine florähnliche Exsudatmembran liegt noch über der wieder sichtbar gewordenen Choroidea und könnte für leichtgetrübte Retina gehalten werden. Doch fehlt dieselbe meist vollständig, wofür einmal das Fehlen der Netzhautgefässe und dann der Umstand spricht, dass in der synchytischen Flüssigkeit Cholestearinkrystalle, Fetttropfen, abgestossenes Pigment, Blutkugeln u. dgl. fluctuiren, was bei Integrität der Netzhaut nicht wohl möglich ist. — Andere Male degenerirt die Retina in derselben Weise wie der Sehnerv: „Ein Theil des Infiltrates geht die Zellenbildung ein; es bildet Zellen an, die sich in

Kurzem mit Fettkügelchen füllen, in Körnchenzellen übergehen, zerfallen und ihren Inhalt entleeren. Ein anderer Theil des Infiltrates verdichtet sich zu faserspaltenden, sehnigen Streifen und Bändern, welche den Nerven durchziehen. Die Nervenröhren nehmen an diesem Processe den innigsten Antheil. Manche derselben verfettigen, während andere in den sehnigen Streifen und Bändern untergehen und so stellenweise unterbrochen werden.“ *(Stellwag.)* Die Netzhaut wird dabei dick, undurchsichtig, schmutzig gelblich, die Gefässe obliteriren und häufig stellen sich kleine hämorrhagische Heerde ein. Mit der Aufsaugung der den Glaskörper theilweise ersetzenden gelatinösen Flüssigkeit löst sich die Retina partienweise ab und wölbt sich nach Vorn, während sich hinter ihr Exsudate von der Choroidea ablagern.

Nach den ophthalmologischen Befunden unterscheidet man noch vier besondere Arten von Retinitis:

1. *Retinitis pigmentosa*, eine Krankheit, die meist angeboren, sich durch Hemerolopie und Gesichtsfeldbeschränkung bald bemerkbar macht, in späteren Jahren dann zur Erblindung führt. Mit dem Augenspiegel sieht man Veränderungen der Choroidea, besonders des Epithels, das Stroma dünn und dunkel pigmentirt, Gefässe unregelmässig gefüllt und oft in Strängen obliterirt *(Liebreich)*. Auffallend sind die massenhaften Pigmentanhäufungen in der Retina. Die Störungen des Sehvermögens hängen davon ab, ob die *macula lutea* mit in den Bereich der Erkrankung gezogen oder nicht. Die Krankheit findet sich nach *Liebreich* vorwiegend bei Kindern blutsverwandter Eltern.

2. *Retinitis syphilitica.* Die Retina ist gleichmässig getrübt, im Bereich zwischen Pupille und *macula lutea* treten intensive Trübungen der Retinalsubstanz auf. Die Venen sind anfangs überfüllt. Die Infiltration dauert lang und allmählich erst erfolgt der Uebergang in Atrophie. Von der bei *Morbus Brightii* beobachteten Retinitis unterscheidet sich diese Form durch ihre andere Lichtreflexion.

3. *Retinitis leucaemica.* Bleiche Färbung sämmtlicher Netz- und Aderhautgefässe vorzüglich der Netzhautvenen, ferner Blässe der Pupille, streifige Netzhauttrübung, in der Gegend des hintern Poles unregelmässige Flecke, ebenso peripherisch glänzend weisse Exsudationen, die sich nur durch ihre Lage von denen bei *Morbus Brightii* unterschieden.

4. Retinitis in Folge von *Morbus Brightii.* Helle, weisse, das Licht stark reflectirende Flecke um die Pupille, streifige Trübung der Retina in Folge ihrer serösen Durchtränkung, Pupille graulich verfärbt, opake weisse Streifen in der Nervenfaserschicht. Die microscopische Untersuchung hat ergeben: Hypertrophie des Bindegewebsgerüstes der Iris, und fettiger Degeneration desselben, daher die Fettkörnchenkugeln in der äussern Körnerschicht. Zugleich Lidrose der Nervenfasern. Der ophthalmologische Befund ist charakteristisch für *Morbus Brightii.* Dabei zeigen sich oft Netzhautecchymosen. *(Wagner, Schweigger.)*

Retinitis als selbstständiges Leiden ist ohne Zweifel sehr selten, zumal die acute Form, um so häufiger complicirt sie sich mit Iritis und Choroiditis und der stets sehr gefährlichen Verbindung der beiden letzteren. Gelingt deren Heilung bald, so kehrt auch die Retina meisthin zu ihrer normalen Funktion zurück. Das Entzündungsexsudat wird nach dem *corp. vitr.* oder der *chor.* hin abgesetzt und zeigt sich bei Spiegelbeleuchtung bald schleierartig hell, weiss reflektirend, bald dunkler, streifig, fleckig, auch blutig tingirt, doch ist nicht Alles Exsudat, was dessen Aussehen beim ersten Blick zu haben scheint. Die verschie-

denen Desorganisationsarten und Grade der Retina selbst lassen sich ohne grosse Uebung nur schwer von Exsudaten unterscheiden. — Ausser enger und träger Pupille sind die objektiven Symptome dürftig und variabel, da, zumal bei acutem Auftreten, keineswegs Ophthalmoskopie zulässig ist. Den oft geringgradigen Entzündungssymptomen des äusseren Auges gesellen sich die verschiedensten Sehstörungen bei, Photopsie, Mikropie, Oxyopie, Scotopsie, Photophobie, dann Hemicranie und Fieber.

Sind Auftreten und Verlauf schleichend und monolateral, so bleibt auch wohl das erste Stadium unbeachtet, die Sehbeschränkung erhält sich auf einer gewissen Stufe und das Leiden wird unterschätzt, bis der Augenspiegel Aufschluss gibt. Man sieht dann capilläre Injektion, Gefässerweiterung, mehr weniger ausgedehnte Trübungen, schmutzig weiss, gelbbraun und ganz dunkel, in welche die Gefässe eintreten, um nicht wahrnehmbar zu sein, als bis man ihren Austrittspunkt auffindet. Diese Trübungen, rühren oft von Schwellung, oft von Bluterguss her und ändern sich nicht selten in Tagen. Besonders um die pap. n. opt. kommen Alienationen mannichfacher Art vor, Verwischung, Verfärbung, doppelte Contourirung, Verzerrung u. dgl., was freilich in manchen Fällen auch auf Complicationen hinweist.

Die Prognose ist stets zweifelhaft oder ungünstig, da selbst die Heilungen nur selten von Dauer sind.

Die Ursachen der *Hyperaesthesia retinae* (s. d.) führen bei längerer oder stärkerer Einwirkung auch zur *Retinitis*, die dann nach alten Schulworten so lange *erethische* Amaurose heisst, bis vollständiges Aufhören der Function sie zu dem ebenso ungeeigneten Namen der *torpiden* berechtigt. Prädisponirend wirken Dyskrasien, *Excesse in Baccho et Venere* apoplectischer Habitus bei grosser Reizbarkeit der Augen, (also Retinitis apoplectica), Erkranken der Centralorgane, Blendung durch Sonnenlicht und besonders Morbus Brightii.

Die Cur: muss streng antiphlogistisch sein, *Nitr. c. Tart. stib. et aq. lauroc. Calomel* bis zur Salivation, Jodkalium, Präcipitat; gegen die Dyskrasien methodische Curen, dabei Fontanellen und resolvirende Brunnenkuren. Besonders wo secundäre Syphilis zum Grunde lag, hat sich Quecksilber vorzüglich empfohlen.

Apoplexia retinae,

Gefässruptur und Bluterguss in oder auf oder unter das Gewebe der Netzhaut ist seit häufigerem Gebrauch des Augenspiegels auch bereits häufig diagnosticirt. Einen instructiven Fall theilt *Liebreich* mit.

Eine 43jährige Frau zu Congestionen geneigt, wurde nach einer Aufregung von Schwindel befallen und sah sofort nichts mehr auf dem linken Auge. Die Pupille, gleich gross wie auf dem andereu Auge, fungirte nicht merklich träger. Bei gutem Aussehen des Auges erkannte sie nur nach Unten noch nahevorgehaltene Finger. Nach Oben nahm sie eine Kerze kaum wahr. Der Spiegel zeigte den Augengrund sehr gefärbt. Die Papille war vollständig ohne Glanz, helle Farbe, scharfe Contour und deshalb schwer auffindbar. Die Centralarterien waren auffallend fein, die Venen sehr deutlich und bald spindelförmig angeschwollen und wie geborsten, bald fein und blass. Unregelmässig rundliche, dunkelrothe Flecken folgten dem Laufe der Venen und kamen auch sonst häufig vor. Die *Macula lutea* war selbst noch frei, unter ihr waren viele kleine Flecken. — Anderen Tages war das Gesichtsfeld auch nach Unten verdunkelt und dem entsprechend zeigte sich ein grosser, rhombischer Fleck ausserhalb der *Macula lutea*. — Bei energisch antiphlogistisch-derivativer Cur fingen die Flecken an sich zu zerklüften und in's Gelbe abzubleichen. Die Papille wurde heller und

zeigte feine, vertical gerichtete Blutstreifen. Nach sechs Wochen war sie wieder hell, glänzend und scharf contourirt. Die Flecken verschwanden. Die Arterien wurden wieder deutlicher. Nach drei Monaten waren nur noch in der Aequatorialgegend des Bulbus Flecke zurück. Auch das Sehvermögen hatte sich wieder hergestellt, dass die grösste Jäger'sche Schrift erkannt werden konnte. Nach einigen Monaten erfolgte unter Kopfschmerz neuer Erguss, der als dreieckiger Fleck nach Innen und Oben vom Opticus erkannt wurde. Später erfolgte ein beträchtlicher Ergusss in den Glaskörper, der das Sehvermögen fast vollständig raubte, allmählich sich aber aus seiner schwankenden Wolke in kleine Flecken vertheilte und wieder einiges Sehen gestattete.

Diese Flecken im Glaskörper als Ausgang einer Retinalapoplexie hat man häufig zu beobachten Gelegenheit. Leider ist die praktische Therapie allzu oft eine gradezu falsche und nachtheilige (z. B. gegen einen Chancre gerichtet, der vor 10 Jahren vorhanden war.) Ich habe mich immer gut dabei gestanden, wenn ich andauernd Schonung, knappe Diät, Ableitungen u. d. verordnete, wie es dem Grundleiden, der Congestion nach Oben und der apoplectischen Disposition überhaupt entspricht. Bei apoplectisch Gestorbenen weist die Section sehr oft auch in der Netz- und Gefässhaut Blutheerde nach.

Die Symptome variiren mannichfaltig, constant ist gänzlicher Verlust oder allmähliche Abnahme der Sehkraft mit den Erscheinungen von Weiss-, Roth-, Dunkelsehen; dabei Druck- und Schmerzgefühl, apoplectische Symptome. Der Spiegel zeigt dunkle Röthe oder punktförmige Blutheerde (Retinalthrombose). Rührt die Apoplexie nur von Congestion und Gefässruptur her, so ist oft Heilung bei vorsichtiger Allgemeinbehandlung möglich; beruhen aber die kleinen Heerde auf Embolie, auf eingewanderten Pfröpfen, wie es nicht selten bei acuten Puerperalkrankheiten beobachtet ist, so gehen wohl die begleitenden Erscheinungen zurück, aber — Blindheit, d. h. Paralyse der Retina, bleibt. (Siehe oben bei der chronischen Retinitis *Gräfe's* Erklärung dieser Heerde.)

Amotio retinae, *Loslösung der Netzhaut.*

Mittelst des Spiegels erkennt man die Retinalamotion in der Regel bald an der undulirenden Bewegung der in dem Glaskörperraum vorgebauchten Partie, die sich meist bald unter Verdunkelung der Gefässzweige vergrössert. Das Sehfeld wird entweder und zwar nach dem Grade der Loslösung beschränkt oder es tritt ohne Schmerz Verzerrt- und Trübsehen ein und allmählich totale Erblindung. Der meist punktförmige Anfang der Amotion kann in allen Theilen der Netzhaut stattfinden, doch geht bei der Anfüllung des entstandenen Hohlraumes mit Choroidealexsudat und Senkung desselben die Ablösung stets nach unten zu fort.

Die Ursachen der Netzhautablösung sind sehr mannigfaltig; sie erfolgt einmal in Folge von serösen Ergüssen zwischen Choroid. und Retina oder auch durch Geschwülste der Choroidea, welche die Retina vor sich hertreiben. Im ersteren Falle, wenn das Exsudat sich resorbirt oder durch Ruptur in das Cavum des Glaskörpers gelangt, legt sich die Retina wieder an und es kann fast vollständige Restitution des Gesichts erfolgen. Hier eröffnet sich auch der Therapie noch ein weites Feld mit der Aufgabe eben diese Ergüsse entweder zur Resorption zu bringen (Heurtloup, Sublimat, Antiphlogose) oder auf operativem Wege dieselben nach dem Innern des Bulbus zu entleeren — einer Operation die den grössten Schwierigkeiten unterliegt. Die für Prognose und Therapie verzweifelsten Fälle sind die Netzhautablösun-

gen bei Sclerotico-choroiditis posterior. Hier entwickelt sich das Leiden in Folge der Ausbuchtung des Bulbus nach hinten, welcher Ausdehnung die Retina nicht folgen kann. Eine fernere Veranlassung liegt in der Schrumpfung des Glaskörpers, welcher die Retina von der Choroidea abzieht. Es geschieht dies nach chronischen Choroiditides mit häufigen Blutextravasaten und Membranbildungen, welche den Glaskörper durchsetzen. In beiden Fällen bleibt der Therapie nichts übrig als gegen die zu Grunde liegende Choroiditis zu Felde zu ziehen. Selbst Cysticercen, welche sich hinter der Retina entwickelten, sind Ursache von Netzhautablösungen gewesen.

Fungus medullaris retinae, *Markschwamm der Netzhaut.*

Die Netzhaut ist von allen Augengebilden am häufigsten Ausgangspunkt der Krebslocalisation, in der Regel beiderseits und fast nur im kindlichen Alter. Mit Beginn der Ablagerung stellt sich Erblindung ein, die indess so lange partiell als blosse Lücke im Sehfelde *(Hemiopie)* bestehen kann, als einzelne Netzhauttheile noch intact sind. Die vorderen Theile sind zuerst unverändert, nur nimmt man durch die Pupille einen hellgelblichen Reflex wahr *(Beer's* amaurotisches Katzenauge), der von dem noch concaven Markschwamm herrührt und sich mit der Ausdehnung der Vegetation durch den Glaskörper nach Vorn allmählich verliert. *v. Gräfe* beobachtete wiederholt, dass der goldgelbe Reflex in der That nicht von der Oberfläche der Geschwulst, sondern von der vorgedrängten, fettig degenerirten Netzhaut stamme. Bei dieser Zunahme wird die Linse verdrängt, es stellt sich zuerst *Conjunctivitis* ein, die allmählich zu eigentlicher *Panophthalmitis* fortschreitet, zu *Rhexis corneae* oder *sclerae* führt und mit Tod endigt, der unter den Erscheinungen allgemeiner Erschöpfung und hectischen Fiebers oder durch Krebsablagerung in edlen Organen des Kopfes, der Brust oder des Unterleibes erfolgt. — Dieser Verlauf tritt nicht immer ein, das Leiden kann sich Jahre lang hinziehen, endigt indess stets, wenn man es wirklich mit Krebs zu thun hatte, mit Zerstörung und Tod.

Die Exstirpatio bulbi kann allein von dem örtlichen Uebel befreien, das indess an einer andern Stelle wieder auftritt, weshalb man besser auf alle Heilungsversuche verzichtet.

Hyperaesthesia retinae,

gesteigerte Reizbarkeit der Netzhaut kommt zu Stande entweder in ihr selbst nach Ueberreizung derselben durch grelle Lichtwirkung (Blitze, Arbeiten bei oder in hellem Lichte, zumal bei flackerndem Gaslicht, Betrachten der Sonne oder reflectirter Sonnenstrahlen, z. B. auf weiten Schneeflächen, bei Helligkeitsbestimmungen, mikroskopischen, ophthalmoskopischen und ähnlichen Forschungen), durch Ueberanstrengung der Augen (anhaltender Gebrauch ungeeigneter Brillen, zu lange fortgesetztes Prüfen von geschliffenen Gläsern, Prismen, besonders ophthalmologische Studien an den eigenen Augen, Arbeiten in sehr feinen Gegenständen, zumal in dämmeriger Beleuchtung etc.) oder nach Hyperämie der Netzhaut in Folge anstrengender Thätigkeit in der Sonnenhitze oder sie wird auf sie durch den *nerv. opticus* und den sympathischen vom *Ganglion ciliare* kommenden, mit der *art. centr. retin.* verlaufenden Nervenfaden vom Gehirn her übergeleitet. Im Gehirn sind es sowohl Congestion, Irritation, Inflammation als auch verschiedenartige Intoxicationen durch Chloroform, Aether,

Stickstoffoxyd, Digitalis, Opium, Cannabis indica, Belladonna etc., welche durch Irradiationen die Ueberreizung der Netzhaut bewirken können. — Leichtere und schnell vorübergehende Grade erfolgen aber schon auf geringe Reize, z. B. anhaltenden Fingerdruck auf den Bulbus, Galvanismus u. d. m., die schweren durch alle Momente, welche die Cerebral- und Nervenfunctionen überhaupt exeitiren, aus welchem Grunde *Romberg* sie mehr der Reizung, nicht der Reizbarkeit zuzählt (Cfr. Nervenkrankheiten p. 109); doch ist der Unterschied nur ein gradueller, weshalb wir es vorziehen, in unserer Darstellung, der grösseren Klarheit wegen, von einer sachlichen Differenzirung Beider zu abstrahiren. Aus längerer Dauer oder Wiederholung der Reizung resultirt die Reizbarkeit. Die Aeusserungen dieses krankhaften Erregungszustandes der Netzhaut sind so zahlreich, wie die Ursachen mannichfaltig, die Grade verschieden und die Prognose und Ausgänge ungleichartig sind.

Vorzüglich sind es die subjectiven Aeusserungen der *Retinalhyperaesthesie*, welche in verschiedenartigster Weise erscheinen, zu unzähligen bildlichen und vergleichungsweisen Bezeichnungen hinführten und deshalb um so verwirrender wirken mussten, als sich diese *Hyperaesthesie* mit vielen energischen Krankheitsprocessen im Auge compliciren kann und ihre Aeusserungen dann allzuleicht als Symptome jener Grundprocesse verstanden werden. Die subjectiven Lichterscheinungen werden besonders im Dunkeln oder bei geschlossenen Augen deutlich wahrgenommen, aber auch im Hellen, wo sie dann das Sehen nur mehr oder weniger beschränken. Nach den Ursachen und dem Grade sind sie von Allgemeinzufällen, Schwindel, Benommenheit und Schmerzhaftigkeit im Kopfe, Druckgefühl im Auge, Brechneigung etc. begleitet und zeigen nach dem Charakter des Grundübels einen intermittirenden oder remittirenden Typus.

Die Reizbarkeit der Netzhaut kann partiell oder total gesteigert sein. Im ersteren Falle sind die subjectiven Erscheinungen auf die ergriffene Partie beschränkt, während das Sehvermögen auf dem übrigen Theile der Netzhaut nur unwesentlich verringert ist. Sie in allen Formen, wie sie von Kranken beschrieben werden, zu schildern, ist um so schwieriger, als mit ihnen gleichzeitig die Schatten von Glaskörperopacitäten, Choroidealdruck- und Congestionsphänomene, Trübungen im Linsen-, Kammer- und überhaupt dem ganzen dioptrischen Systeme vorkommen und nur durch experimentelle Untersuchung oder Wiederholung der Erscheinungen am eigenen Auge von diesen zu trennen sind. Die Aufgabe, alle subjectiven Symptome gestörter Dioptrik und Katoptrik bis zur absoluten Blindheit in übersichtlicher Klarheit und sicher darzustellen, ist noch ungelöst.

Die Wahrnehmung von Lichtbildern *(Photopsie)* ist von unendlicher Mannichfaltigkeit, wobei zu merken, dass die Regenbogen, Scheiben, Ringe mit stets erneuter excentrischer Reproduction auf einer Erregung beruhen, die sich von der *macula lutea* sowohl als von der optischen Papilla aus in die Kugelinnenfläche fortsetzt. Dasselbe gilt von den Farbenbildern *(Chrupsie, Chromopsie)*, die bei grösserer Extensität der Hyperaesthesie auf eine geringere Intensität derselben hinzudeuten scheinen. Mückenartige Gebilde (*Mouches volantes, Myodesopsie*) verdanken in der Regel dem dioptrischen Apparate ihre Entstehung. Das Sichtbarwerden der sogen. *Purkinje*'schen Aderfigur (seit 1819 bekannt gemacht) auf einer weissen Wand gehört theilweise hierher, da es, wie das Entstehen der Laternamagicabilder, und als Spiel der Schatten von den *vas. centr. retin.* zu betrachten ist. Indem das schnelle

Hin- und Herbewegen des Lichtes vor der kleinen Pupille in dunklem Raume blendend wirkt, kommt Hyperaesthesie zu Stande, die schnell auf einander sich zeigenden Schatten wirken wie ein continuirliches Schattenbild, dessen Eindruck hernach wohl einige Minuten in der Stäbchenschicht fortbestehen kann.

Leichtere Grade der *Retinalhyperaesthesie* vergehen ohne irgend welchen Nachtheil, wovon man sich überzeugen kann, wenn man nach einem flüchtigen Blick in die Sonnenscheibe das Auge auf weisses Papier wendet. Der anfänglich lichte Fleck variirt in Zeit von einigen Minuten durch Gelb, Roth, endlich in Violett, womit sich die Wiederkehr der normalen sensoriellen Thätigkeit der Retina ankündigt.

Höhere Grade verlaufen chronisch und führen mit den entsprechenden Fort- und Ausgängen der Causalübel meistens zur Anaesthesie der Netzhaut und damit zu dem beklagenswerthesten Symptome aller Augenkrankheiten, zu unvollständiger oder vollständiger Erblindung. Einzelne Theile der Netzhaut können schon anaesthesisch sein, während in anderen noch *Hyperaesthesie* vorwaltet. Andere Male können die subjectiven Lichtphänomene bei bereits vollständiger *Retinalanaesthesie* einem Erregungszustande der Centraltheile des *nerv. opticus* angehören.

Die Diagnose der hyperaesthetischen Erscheinungen wird auf dem Wege der Exclusion durch den Augenspiegel sehr erleichtert, indem man nämlich alle entoptischen Schattenkörper in den durchsichtigen Augenmedien als nicht der Netzhaut entstammend ausschliesst; nur ist freilich häufig die Anwendung der bis jetzt construirten Ophthalmoskope noch sehr empfindlich für gereizte Netzhäute.

Dem Grade und den Ursachen gemäss stellt sich die Prognose günstig oder ungünstig. Man hat bei localer Veranlassung beobachtet, dass die *Hyperaesthesie,* an sich schon eine *Vesania visus*, zu eigentlicher *Vesania* hinübergeführt hat, wobei nicht zu übersehen, dass sie auch als eine der ersten Folgen begonnener *Vesania* auftreten kann. *Romberg* sagt: „Die psychische Beziehung der optischen Hyperaesthesie ist bedeutend. Keines anderen Sinnesnerven Affection zwingt so verführerisch zur Anerkennung einer Objectivität der Phantasmen, keine andere führt so leicht zur Entfremdung des Selbstgefühls an ihren Erscheinungen und hierdurch zum Irresein.“ (l. c. p. 113.) — Diese eigentlich phantasmagorische Wirkung ist indess meist nur dann vorhanden, wenn der Centralapparat des Sehnerven primär ergriffen ist. Die Phantasmen erscheinen immer in der Fläche, doch weist die Bewegung derselben wohl nicht, wie *Romberg* p. 110 anzunehmen scheint, auf vorwiegende Affection des peripherischen Apparates hin.

Die Therapie hat in erster und letzter Instanz die causalen Momente zu beseitigen, woraus hinlänglich die Nothwendigkeit scharfer Individualisirung hervorgeht. Blutentleerungen können das Uebel beseitigen, aber auch bis zum Eintritt vollkommener Erblindung steigern. Alles, was örtlich reizen kann, muss abgehalten, das Licht durch Augenschirme, graue und blaue, aber durchaus reine Brillengläser abgedämpft werden. Ableitungen, sogar eigentliche Antiphlogose können von Nutzen sein, je nach der Natur des Grundleidens. Besonders werde auf den Unterleib gewirkt, wo ein Causalnexus vermittelst des Sympathicus erweisbar ist.

Verlauf und Dauer variiren sehr, so dass man eine acute und chronische Form unterscheiden könnte. Die acute führt nicht selten in 24 Stunden zu vollständiger Functionsstörung der Netzhaut, wie

z. B. unter gleichzeitiger Congestion der Retinal- und Choroidealgefässe bei dysmenorrhoischen Mädchen, wo indess sofort eingeleitete Kunsthülfe baldige Besserung und gänzliche Heilung bewirkt. Nur ist die Neigung zu Recidiven und chronischem Verlaufe gross, weshalb fortgesetzte Aufmerksamkeit auf jede Anomalie der Unterleibsfunctionen erforderlich bleibt. Der chronische Verlauf unterliegt vielerlei Schwankungen, besonders hinsichtlich des Gesichts, indem die subjectiven Symptome periodenweise zurücktreten können, um der sensoriellen Norm aber auch um graduell different gesteigerter Anaesthesie Platz zu machen.

Die objectiv nachweisbaren Symptome sind zur Zeit noch gering. Ausser denen des Allgemeinleidens weist *Desmarres* bei chronischem Bestande auf eine wulstförmige Verbauchung der Iris zwischen deren grossem und kleinem Ringe hin, die aber nicht constant aufzutreten und mehr der chronischen Choroidealcongestion anzugehören scheint. Die Irisbewegung gibt ebenso keine sicheren Anhaltspunkte, da bald Enge, bald Weite der Pupille, bald beschleunigte, bald verlangsamte, auch wohl eine ungeregelte Thätigkeit der Irisfasern *(Hippus)* beobachtet wird. Die Pupille bleibt schwarz, Conjunctiva, Tenon'sche Kapsel und Sclera sind unverändert oder mit braunrothen Gefässramificationen durchsetzt, die bei chronischen Congestivzuständen des Auges selten fehlen. — Rauchige starre, weite Pupille ist nicht mehr Symptom der Hyperaesthesie. — Der Lidschlag ist lebhafter, oft ist Zucken der Lider ohne eigentlichen Lidkrampf vorhanden, dabei Aengstlichkeit des Gesichtsausdruckes und der ganzen Körperhaltung.

Begleitet die Congestion den hyperaesthetischen Anfall, so wende man alle dagegen geeigneten Mittel an. Reicht eine Venaesection nicht aus, so lasse man Blutegel an die Schläfe, die Zitzenfortsätze, an den After, in die Nase setzen oder noch besser den Nacken und den Rücken bis an's Kreuz tüchtig abschröpfen. Der Junot'sche Stiefel, Fussbäder mit Senf, Senfteige u. d. sind ebenso am Platze, späterhin fliegende Vesicantien und geeignete Mittel, um täglich 2—3malige Leibesöffnung zu erhalten, überhaupt alles, was die Wiederkehr der Congestion vermeiden hilft, also auch blande Diät, passende Bewegung, continuirlicher Gebrauch nicht zu kräftiger Brunnenwässer. Hämorrhoiden, Dysmenorrhoen, Helminthen erfordern die entspreehenden Curmaassregeln.

In leichteren Graden kann man umstimmend auf die Magennerven wirken durch kohlensäurehaltige Getränke, Säuren etc.; auch ist Tart. stib. in refr. dosi empfohlen, doch sagt *Romberg* richtig: „von umstimmenden, ekelerregenden Heilmitteln hat man sich mehr versproehen, als sie leisten." — Spirituosa, auch Kaffee und Thee müssen vermieden werden, kalte Ueberschläge und Augendouchen wende man nur versuchsweise an, ebenso lasse man die Bewegung im Freien und den Genuss der Luft nicht ohne vorsichtige Beachtung der nächsten Wirkung zu. — Oertliche Mittel erwiesen sieh nicht als dienlich.

Hemiopia ex. hyperaesthesia retinae,

temporäres Halbsehen, Minuten, halbe und ganze Stunden anhaltend, ist eine ebenso interessante als seltene Localisation eines gesteigerten Ueberreizungszustandes der Gesammtnervensphäre, der mit der Blutbeschaffenheit und dem Kreislaufe in Causalnexus steht. Die Hyperaesthesie ist auf einzelne Stellen der Netzhaut beschränkt, denen

entsprechend Lücken im Gesichtsfelde, oft sehr plötzlich, entstehen und meistens deshalb dunkel erscheinen, wie bei partieller Anästhesie, weil das übrige Gesichtsfeld die normale Helligkeit nicht verliert.

Mir schien es wenigstens in mehreren Fällen, die ich genau beobachten zu können das Glück hatte, unzweifelhaft, dass der Eindruck der Verdunkelung des halben Gesichtsfeldes nicht von vorübergehender Lähmung der halben Netzhäute, sondern von hochgradiger Erregung derselben herrührt, die im Gegensatze zu der blenden, unmittelbar an sie anstossenden, hellbeleuchteten Partie des Sehfeldes als vollständige Verdunkelung wahrgenommen wurde. Eine junge hübsche Dame, schlank, schwarze Haare, blaue Iris, feiner, weiser Teint, nervös aufgeregt, klagte plötzlich, sie sehe ein grosses, rundes Knäuel weissen Garnes mit dem sie beschäftigt war, nur noch halb. Von mir aufmerksam gemacht, fand sie, dass alle Gegenstände, vor ihr stehende Personen etc., ihr nur noch zur Hälfte sichtbar waren. Von den vorgehaltenen fünf Fingern sah sie den Ringfinger und den kleinen Finger nicht. In ein stark verdunkeltes Nebenzimmer geführt, sah sie ihre weisse Garnkugel wieder als Kugel, die eine Hälfte aber auffallend dunkel, ähnlich, wie sie es passend ausdrückte, wie man bei Halbmond zu Zeiten auch wohl die nicht beleuchtete Hälfte doch wohl ganz schwach sehen könne. — Nach Verlauf einer halben Stunde war diese erethische Hemiopie allmählich gänzlich verschwunden.

Ein zweiter Fall ist ebenfalls nennenswerth, da er die Möglichkeit einer anderen Erklärung seiner Genese zulässt. Der kürzlich verstorbene Professor *Bernd* in Bonn war verschiedene Male von mir an spontanem Bluterguss der Conjunctiva bulbi behandelt, als er mir gelegentlich erzählte, dass er zu Zeiten noch an einem andern Augenübel leide, nämlich an temporärer Halbblindheit, die sich meistens auf die obere Hälfte des Gesichtsfeldes beschränke, einige Stunden anhalte, besonders auf stärkeren Promenaden ihn befalle und mit gelindem Schwindel verlaufe, so dass es ihm schwer falle, den Heimweg zu machen. Kurz vor der letzten Augenblutung, die fast die ganze Sclera roth um die unveränderte Cornea erscheinen liess, habe auch ein solcher Anfall stattgehabt. — Wenn hier Choroidealcongestion in der unteren Partie, der oberseitiger Halbblindheit entsprechend, als Ursache angenommen werden darf, weil Congestion nach den Augen habituell war und auch jene Ergüsse hervorrief, sollte es dann nicht mehr zu rechtfertigen sein, jene Hemiopie als eine temporäre Anaesthesie, nicht als Hyperaesthesie der Netzhaut anzusprechen?

Methamorphopsie nennt man diese Gesichtsstörung dann, wenn die Gesichtsobjekte in Folge unregelmässiger Netzhautreizung, resp. Amotio retin. verdreht, verschoben, zerrissen erscheinen, wenn halbe oder Viertelblattseiten eines Buches leer sind. In letzterem Falle ist die Lücke oft nicht dunkel, sondern schmutzig weiss, wie beschattet (*Visus interruptus*), mit welchem Namen auch der Zustand der bald vorhandenen und bald wieder verschwindenden Sehkraft bezeichnet wird. Wird beim Fixiren ein Sehobjekt undeutlich oder gänzlich unsichtbar, so nennt man den Zustand *vis. evanidus* und leitet ihn wohl am richtigsten von *Anaesthesia* der sensitiven Nerven her, die sich auf den *n. opt.* und die *retin.* propagirt.

Nyctalopia, *Tagblindheit*,

Unvermögen, bei heller Tagesbeleuchtung deutlich oder überhaupt zu sehen, ein der *Retinalhyperaesthesie* sich anreihender, aber sehr seltener Zustand. In der Dämmerung, sogar in vollkommener Dunkelheit, wie behauptet wird, ebenso bei Mond-, Sternen- und Kerzenlicht ist der Gebrauch der Augen uneingeschränkt, mit Anbruch des Morgens tritt aber wieder die Funktionsanomalie der Netzhaut ein. Dies Leiden bildet sich wohl nur bei Personen aus, die verhältnissmässig lange Zeit in dunklem Raume gefangen gehalten

wurden, in dem sie endlich scharf zu sehen anfingen. Die Wiedergewöhnung an das Licht erfolgt erst allmählich. Andere Male tritt es als typische Neurose auf, über die es zur Zeit noch an wissenschaftlichen Berichten fehlt. Bei Berauschung, nach Insulten der Augen soll Lesen in finsterer Nacht möglich gewesen sein. Das bessere Sehen der Albino's im Dunkel beruht auf etwas Anderem, nämlich dem Aufhören der Blendung aus Pigmentmangel. (Siehe Albinismus.) Dafür, dass gesteigerte Reizbarkeit der Netzhaut Ursache der Tagblindheit ist, spricht die sie meistens begleitende spastische Myosis. Sie wird mehr in südlichen, als in unseren Climaten beobachtet; doch soll auch in nördlichen Gegenden das Schneelicht, in anderen Sumpfmiasma etc. zu endemischen Auftreten Anlass gewesen sein.

Die Therapie muss den ursächlichen Verhältnissen angepasst werden, Emetica, Laxantia, Derivantia werden kaum so viel nützen, als vorsichtige Gewöhnung an das Licht. — Nervina?

Anaesthesia retinae,

Abnahme oder gänzlicher Verlust der Energie der Netzhaut kann einen Theil oder die ganze Netzhaut betreffen und vorübergehend auftreten oder permanent und zur unheilbaren Blindheit, dem schwarzen Staare *(gutta serena, Amaurosis)* werden.

1) Anaesthesia retinae partialis, meistens nur Vorstadium der totalen Anaesthesie, gibt sich durch Lücken in dem Sehfelde zu erkennen. Ist die Anaesthesie noch unvollständig, so sind die Lücken, die den gelähmten Partien der Netzhaut entspreehen, farbig, später erscheinen sie absolut dunkel, wie leergebliebene Stellen in einem Gemälde. Die Form dieser Lücken ist variabel, fleckig, streifig, punkt- und netzförmig, je nach der Form der nicht mehr fungirenden Partie in der Retina und deshalb auf jedem Auge eine andere. Nur bei Transcendenz der partiellen Anaesthesie vom optischen Centralapparate werden identische Partien der Netzhaut ausser Funktion gesetzt und es tritt dann der Zustand auf, den man gemeinhin *Hemiopie*, Halbsehen, nennt und bei dem beiderseitig gleichmässig ein mehr weniger grosser Theil in dem annähernd runden Gesichtsfelde fehlt. — Mehrere auch hierher bezügliche Einzelheiten kommen bei der *Anaesth. ret. imperf.* zur Sprache.

2) Anaesthesia retinae totalis perfecta, gänzlicher Verlust der Energie der Netzhaut, und imperfecta s. Torpor ret., welche denjenigen anästhesischen Zustand der Netzhaut bezeichnet, während dessen noch ein beschränktes Sehvermögen stattfindet, der aber in der Regel nur Vorstadium des gänzlichen Verlustes der Energie der Netzhaut ist. Die Differenz ist eine graduelle und die Benennung des ersten Grades *Amblyopie* und des zweiten oder der absoluten Erblindung *Amaurosis* kein Gewinn. Die Abnahme der Retinalenergie oder, wie sich dieselbe äussert, die Abnahme des Gesichtsvermögens, ist eine gleichmässige ungetheilte; die Symptome von Hyperaesthesie, welche diesen Zustand begleiten, gehören nicht der Retina, sondern dem *nerv. opticus* und dem Centralorgane an. Man unterscheide deshalb nur den Scotomen genau. Nur die unerhellten, fixen sind anästhetische oder paralytische; sie bewegen sich allein um den Drehpunkt des Bulbus, verändern ihre Gestalt wenig oder gar nicht und die Farbe ist nur dann deutlich wahrnehmbar, wenn das geschlossen gewesene Auge plötzlich dem hellen Tageslichte ausgesetzt

wird. Ist die Anaesthesie noch im Beginn, so verliert sich das Scotom bei der Fixation desselben im Lichte wohl, aber nur zeitweilig. Die Wiederkehr kündigt sich dadurch an, dass eine dunkle Wolke im Raume zwischen dem Sehobjekte und dem Auge sich zu entwickeln und mehr und mehr zu verdichten scheint. Je nach dem Grade der Anaesthesie ist diese Wolke durchsichtig oder undurchsichtig, in letzterem Falle meist mit durchsichtigen, verwaschenen Rändern. Sie kann sich vergrössern dadurch, dass andere ähnliche Scotome mit dem ersten zusammenfliessen. Für Tage oder Wochen können die Scotome geringer sein oder gänzlich ausbleiben.

Das Gesichtsvermögen ist um so besser, je mehr Licht in das Auge fällt, je stärker also die Netzhaut gereizt wird. Deshalb suchen die Patienten die Helligkeit, was man Lichthunger *(Photolimie)* genannt hat. Das Betrachten kleiner Objekte ist ebenfalls um so schärfer, je besser dieselben beleuchtet und je näher sie dem Auge gebracht werden. Sie senden dann mehr Strahlen auf die kranke Netzhaut. Convexbrillen sammeln ebenfalls mehr Strahlen im Auge, weshalb sie dem Patienten willkommen sind.[1])

Subjektiv wird zuerst geklagt, dass die Sehobjekte ihrer scharfen Contouren beraubt seien und in Schatten oder Nebel gehüllt erschienen. Morgens und Abends ist das Gesicht schwächer, als Mittags in hellem Lichte. Vorübergehende Besserung knüpft sich, oft nachweisbar, an günstigeres Allgemeinbefinden, allgemein schwächende Einflüsse dagegen machen sich auch sofort an den Augen geltend. Oft treten beim Fortgang des Uebels die Erscheinungen von *Hemiopie* intercurrent auf, andere Male erscheinen die Bilder der Gegenstände gegen ihren erfahrungsgemässen Umfang vergrössert oder verkleinert *(Megalopie, Mikropie.)*

Die Anaesthesie der Netzhaut besteht oft neben der Hyperaesthesie des *nerv. opt.* für sich, ebenso ist der Zustand der Bewegungs- und Empfindungsnerven ein verschiedener. Ging Hyperaesthesie der Netzhaut der Anaesthesie vorher, so besteht erstere nicht gar selten in den Ciliarnerven fort, das Auge ist schmerzhaft empfindlich gegen das Licht, die Pupille verengert sich, die Lider werden geschlossen. Andere Male ist die Iristhätigkeit nur verlangsamt, die Pupillencontraction erfolgt erst, nachdem das Tageslicht minutenlang auf die torpide Retina eingewirkt hat. In der Regel ist die Anaesthesie beider Nervensphären combinirt, so dass selbst intensive Sonnenstrahlen einen gleichmässig verringerten sensoriellen und sensiblen Reiz ausüben, der bei der *Anaesthesia retinae perfecta* gleich 0 wird.

Schreitet das Uebel auf einem Auge schneller fort, so beobachtet man, dass unwillkürlich dessen Sehachse von dem Sehobjekte abgelenkt wird, um das deutlichere Bild des anderen Auges nicht zu beeinträchtigen. Der so entstehende Strabismus ist stets temporärer Natur und giebt nicht zu Diplopie Veranlassung. Wohl aber geschieht dies, wenn bei annähernd gleichmässigem Fortgang der Gesichtsabnahme durch Verlust der motorischen Synergie des *nerv. opt.* die Achsen aus der associirten Stellung weichen. Hierbei ist zu beachten, dass

[1]) Sehr unpassend hat man diesen Zustand Myopia spuria genannt; falsch ist es allerdings, ihn mit der Kurzsichtigkeit, die auf anomaler Strahlenbrechung beruht und durch Concavbrillen corrigirt wird, in eine Kategorie zu bringen, aber weshalb nach Laienfehlern wissenschaftliche Namen bilden?

das undeutlichere Doppelbild nicht dem Auge derselben Seite, sondern dem der anderen Seite angehört, also links gesehen wird, wenn es rechts entsteht. Ist die Aehsendifferenz zu gering, als dass Doppelbilder entstehen könnten, so entsteht nur ein Bild mit doppelten Conturen, das beim Schwanken der bulbi bewegt ist und je nach der Beleuchtung gross oder klein, jedenfalls missgestaltet erscheint (*Metamorphopsie*).

Die objektiven Symptome sind bis vor wenigen Jahren ebenso unmassgebliche gewesen, als die subjektiven unzureichende sind, um die Diagnose mit voller Sicherheit zu stellen. Mit der Abnahme oder dem Verluste der Sehkraft das Auge Leben und Seele, es wird ausdruckslos, stier, automatisch, in welchem Umstande Beweis genug liegt, dass diejenigen irren, welche behaupten, nicht der Bulbus, sondern die Schutzorgane des Bulbus seien es allein, wodurch Angesicht und Auge charakteristische Bedeutung für das Individuum erhielten. Ein Auge, das nicht mehr an der Bewegung der Aussenwelt Theil nimmt, erregt auch, ausser etwa Mitleid, keine Theilnahme mehr. Es büsst die harmonischen Bewegungen ein, die sich vom Auge aus über das Antlitz erstrecken. Es accommodirt sich nicht mehr, fixirt nicht mehr, die Sehaehsen liegen parallel oder divergiren. Ausser verschiedenerlei Entartungen an den einzelnen Bulbustheilen, die von ätiologischen oder complicativen Momenten bedingt sind, ändert sich Haltung des Auges, des Kopfes, des ganzen Körpers. Fast ohne Ausnahme wird bei vollkommener Anaesthesie schliesslich das offene blinde Auge mit aufwärts gerichteter Pupille dem Lichte, das es weder sieht noch empfindet entgegengehalten, der Körper wird gerade, keck, wie herausfordernd, getragen, der Gang zeigt — Alles im Gegensatz zu cataractöser Erblindung — überflüssige Bewegung der Beine und hat etwas auffallend Zuversichtliches. Je länger die absolute Blindheit gedauert, in um so höherem Grade pflegen Gehör und Tastsinn ausgebildet zu sein; — selten, dass dem Verluste des Gesichtes der Verlust anderer Sinne folgt. Das Erblinden erfüllt mit Angst und Trauer, die Blindheit gibt dem Gemüthe ruhige, sogar freudige Resignation, — im Gegensatze zur Taubheit, bei deren Bestande Misstrauen und Bitterkeit häufiger sich einstellen. Es ist vielleicht nicht unrichtig zu sagen, Taubheit entfremde dem Mitleben mehr, als Blindheit.

Helmholtz hat das unvergängliche Verdienst für die Erkennung der objektiven Symptome innerer Augenkrankheiten, zumal der mit Blindheit drohenden oder verlaufenden, eine neue Zeit, die Epoche der wissenschaftlichen Semiotik dieser Alienationen, aufgeschlossen zu haben. Für Physiologie und Pathologie leistet der Augenspiegel in mancher Hinsicht mehr, als Seeirmesser, Mikroskop und chemische Analyse. Denn während früher, da Augenkrankheiten fast nie tödten, nur todte Augen untersucht werden konnten, deren Leiden bereits vor langer Zeit abgelaufen waren und die nur noch als gänzlich entartete, verschrumpfte Reste übrig geblieben, ist es jetzt mit Hülfe der Spiegeluntersuchung möglich, das Werden und Sein dieser Processe mit ungeahnter Sicherheit zu beobachten. Seit *Helmholtz*'s Erfindung ist es als Vergehen an derselben zu bezeichnen, *Glaucom*, *Amblyopie* oder *Amaurose* noch als substantive Krankheitseinheiten ansprechen zu wollen. Die Ophthalmopathologie ist wesentlich bereichert worden, für die Therapie stellen sich andere und rationelle Aufgaben.

Netzhäute mit Hyperaesthesie gestatten die Untersuchung mit dem

Spiegel nicht stets, zumal wenn, wie gewöhnlich, auch die Ciliarnerven an der Hypersaesthesie participiren, wohl aber anästhetische Netzhäute, die hier und die überhaupt mehr in Betracht kommen

Prognose und Therapie hängen mit der Aetiologie der Retinalanaesthesie so innig zusammen, dass es zweckmässig erscheint, diese drei Gesichtspunkte bei der Besprechung der ursächlichen Momente nicht zu trennen. Zugleich sei bemerkt, dass Alles hier zu Sagende auch insofern von der *Anaesthesia retinae perfecta* gilt, als es für die Aetiologie derselben das gleiche wissenschaftliche Interesse hat, von prognostischem oder curativem Werthe es aber nicht haben kann für ein Leiden, das nach unserer Definition durch unersetzlichen Verlust der optischen Sinnesaktion charakterisirt ist.

Die Aetiologie ist ebenso wichtig, als sie schwierig ist und um so wichtiger, je unumgänglicher nothwendig sie für differenzirende Diagnostik, Prognose und Therapie erscheint. Substrat der Anaesthesie können die verschiedenartigsten Anomalien werden. Meistens combiniren sich mehrere. Sowohl der bessern Uebersichtlichkeit halber, als auch weil diese Gesichtspunkte durch die Natur der Sache geboten scheinen, ordne ich sie in folgende Kategorien:

1) Angeborene und ererbte Anaesthesie,
2) aus mechanischen Ursachen,
3) local,
4) durch alienirte Blutmischung entstandene,
5) aus anderen Nervenprovinzen zugeleitete.

1) Angeboren ist Anaesthesie nur in Complication mit anderweitigen Hemmungsbildungen, Wassersucht im verbildeten Bulbus, Gehirn und Schädel u. d. m. beobachtet worden. Bleiben die Individuen am Leben, so gesellt sich der Anaesthesie, die fast stets eine vollständige ist, sehr bald *Strabismus* und *Nystagmus* zu.

Heriditär kommt Anlage zur Anaesthesie nicht selten vor. In einem bestimmten Lebensalter fängt sie in der Regel langsam an sich auszubilden und widersteht allen Heilversuchen. Divergenz der Sehachsen und Nystagmus bleiben nicht aus, wie sie überhaupt jeder früh erworbenen Blindheit sich regelmässig bald complieiren.

2) Mechanische Ursachen, welche nicht direkt auf die Retina wirken, sondern indirekt, und zwar durch das Gehirn oder den Sehnerven in der Weise, dass durch sie die Leitungsfähigkeit des *nerv. opt.* beschränkt oder aufgehoben wird. In dieser Hinsicht müssen genannt werden syphilitische Nodi und Tophi, tuberculöse Exostosen und Exsudate, blutige und seröse Apoplexien, rheumatische und arthritische Produkte, von denen die ersteren häufiger im Neurilem des *nerv. opt.*, letztere im Bereiche der Choroidea vorkommen, gut- und bösartige, krebsige Tumoren und andere organische Veränderungen.

3) Die localen Veranlassungen sind die zahlreichsten und bei den entsprechenden materiellen Alienationen ihres Ortes erörtert werden. Rein idiopathische Genese scheint überhaupt nicht stattzuhaben, wenn nicht die erbliche Form etwa als solche bezeichnet werden soll. Hervorzuheben sind die Congestion und die partielle wie die totale Entzündung, sowohl in der Retina, als in der Choroidea und Hyaloidea, die intraoculären Blutergüsse mit den oft auf ihnen beruhenden Glas-

körperopacitäten, seröser Erguss aus der Choroidea unter die Netzhaut, Gefässkrankheiten (Obliterationen und Aneurysmen) im Auge, Papillaranomalien, tuberculöse Exsudate, Traumen, fremde Körper, Entozoen (wie der Cysticercus cellulosae), Scleralectasien, besonders aus Sclerotico-Choroiditis posterior hervorgegangen. Hierher gehören sodann alle Ursachen der *Hyperaesthesie*, welche in *Anaesthesie* endigt, also auch die bekannte, indess noch nicht mit hinreichender Genauigkeit in ihrer Genese und in ihrem Wesen erkannte *Commotio retinae*.

Eine sehr sorgfältige Specialforschung muss jedenfalls noch bezüglich der Embolie und Trombose in den Gefässen der Retina und Choroidea angestellt werden; zur Evidenz ist die Lehre überhaupt noch nicht dargethan, und zumal in ophthalmologischer Hinsicht ist sie noch im ersten Werden. Einige, von *Virchow* geistreich erläuterte Fälle zwingen allerdings, die Geltung *purer* pyämischer Einflüsse z. B. *in puerperio* erblindeter Augen wesentlich einzuschränken.

4) Im Blut liegen nicht selten die ursächlichen Momente; besonders wirken, wie bemerkt, Congestion, Meningitis, Exantheme, wie bei *Hysterie*, bei der die *Anaesthesie* aus *Hyperaesthesie* hervorgeht, bei Gravidität, heftigen Nasencatarrhen (s. 5.), Epilepsie, höherem Grade des Rausches u. s. w., aber auch durch Alienation der Mischung; so bei allen Krankheiten, bei denen Galle, Harn, pathologische Secrete im Blute verbleiben, Icterus, Diabetes, Morb. Brightii und andere Nieren-(?)krankheiten, Rücktritt von Fussgeschwüren und -schweissen, Intoxicationen, durch Chinin und andere Amara, Blei, Narcotica (Digitalis etc.), ferner alle Säfteverluste mit nervöser Ab- und Ueberspannung, also z. B. Masturbation; doch ist zu bemerken, dass der Anaesthesie aus solchen Ursachen eine zeitweilige Hyperaesthesie vorherzugehen pflegt.

Rau erzählt einen hierher gehörigen Fall, wo vollständiger Verlust der Sehkraft nach Färben der Haare durch bleihaltige Mittel eintrat. Aderlass, Calomel in Purgirdosen, Ung. ein., Klystiere, Fussbäder und schliesslich das von *Parkes* gegen Bleiintoxication empfohlene Jodkali genügten zur baldigen Herstellung. — Von *Warnatz* beobachtete Fälle von *Amaur. saturnina* erschienen ihm nur als Choroidealleiden mit Theilnahme der Retina.

A. Wagner hat das retinale Krankheitsprodukt bei *M. Brightii* ophthalmoskopisch und mikroskopisch untersucht. Im ersteren Falle beschreibt er es, als aus verschieden grossen Flecken, meist in der Nähe der Papille bestehend, weiss und goldgelb, mattglänzend, scharf begränzt, unregelmässig geformt und meist confluirend. Peripherische Flecken folgen dem Lauf der Gefässe und wechseln mit Extravasaten (— nicht Gefässschlingen, *v. Gräfe*.) Mikroskopisch betrachtet fand er 1) eine Schicht dunkler Elementarkörner, die er für fettigen Ditritus zu halten geneigt ist, 2) eine Schicht Kügelchen, fettig und mattglänzend, — der Ganglien- und Körnerschicht angehörig? — und 3) quadratische und rhomboidische, gelbschmutzige Schollen, — erhärteten Faserstoff? — Im Allgemeinen stimmt er *Virchow* bei, dass Fettmetamorphose der Ganglien- und Körnerschicht in solchen Fällen das Wesen der Krankheit sei und Retinalsclerose einleite. (Cfr. p. 129.)

5) Von andern Nerven ist es besonders der Sympathicus, der nicht selten zu vorübergehender *Anaesth. retin.* führt, wie wir dies

bei Uterinalreiz, Helminthiasis und anderen Unterleibsaffectionen sehen, wo sich zufolge der gesteigerten, motorischen Erregung desselben die radialen Irisfasern contrahiren und Gesichtsschwäche eintritt. Geht das Causalübel vorüber, so kehrt auch die normale Retinalfunktion alsbald zurück. Die Fälle, wo die Anaesthesie andauernd blieb, sind nur ausnahmsweise beobachtet. — Reizungszustände des Trigeminus scheinen ebenso auf den Opticus und die Retina paretisch wirken zu können, wie ex juvantibus geschlossen wird. Exstirpation von Geschwülsten, die den Trigeminus drückten, Extraction cariöser oberer Mahlzähne, chronische Entzündung im Nerven-, z. B. dem Supra- oder Infraorbitalaste, durch Quetschung veranlasst und durch Excision gehoben, und ähnliche Beobachtungen werden hiefür als Beweise (von freilich zweifelhaftem Werthe) beigebracht.

Hierher gehören viele mit bleibender oder vorübergehender Erblindung verlaufende Leiden, z. B. die *Amaurosis catarrhalis*, die nach starker Erkältung mit den Erscheinungen des Catarrhs und Rheuma der schielenden Augenmuskeln einhergeht. Der Ausgang ist meist in Genesung; nur wenn unterdrückter Schweiss, Choroiditis mit Exsudation und Druck auf die Ciliarnerven in's Spiel kommt, ist die Gefahr gross.

Andere Male scheint ein gewisser Zusammenhang mit Spinalirritation, Tabes dorsualis und ähnlichen Rückenmarksaffektionen unzweifelhaft; die Erscheinungen der gesteigerten und der verringerten Erregbarkeit treten in der Retina abwechselnd und in Uebereinstimmung mit dem Symptomenwechsel im Rückenmarke auf, (s. u. bei den Nervenkrankheiten.) — Wo die Retinal-Amaurose nach Typhus zurückblieb, wich sie bei Gebrauch von China, Wein etc. bald wieder vollständig, wenigstens auf einem Auge. *(Ed. Richter.)* — Die s. g. *Amaur. arthritica* ist identisch mit s. g. Glaucom (s. d.)

Hemeralopia, *Nachtnebel, Nachtblindheit.*

Unvermögen, anders als bei heller Tagesbeleuchtung deutlich oder überhaupt zu sehen, ist so selten wie *Nyctalopie* und beruht auf *Retinalanaesthesie*, neben der Iristrägheit, Schwindel, Kopfschmerz u. d. m. nur als zufällige Nebensymptome auftreten. Es ist nicht unwahrscheinlich, dass die verringerte Innervation zuerst in dem Gangl. ophthalm. und den Ciliarnerven allein auftritt und von demselben auf die Retina fortgeht. Mit dieser Annahme lässt sich unschwer die Behauptung vereinigen, dass in erster Instanz das Bauchgangliensystem affeirt gewesen sei. Der Zusammenhang mit Scorbut darf als erwiesen gelten. — *Warnatz* behauptet neuerdings dasselbe und weisst auf die Wahrscheinlichkeit hin, dass bei nur indirekter Betheiligung der Retina das Uebel mehr vom Ciliarknoten und besonders dessen sympathischer Wurzel seinen Ursprung nehme und unter Einfluss allgemeiner Oligämie zu Hyperämie der Choroidea und allgemeiner mangelhafter Innervation führe. Das Uebel stellt sich meist plötzlich ein und verliert sich ebenso plötzlich wieder, doch verliert es auch wohl den typischen Charakter, um als *Anaesthesia perfecta totalis* constant zu bleiben. Die aufgezeichneten Fälle bieten viele graduelle Abstufungen, manche Kranke scheinen nur Unempfindlichkeit gegen künstliches Licht zu haben, bei anderen erlischt das Sehvermögen mit dem Unsichtbarwerden der Sonne vollständig, um vollständig mit dem Tage wiederzukehren. Als Ursachen werden feuchte, tropische Gegenden, schlechte, nur vegetabilische

Nahrung, zu grelles Sonnenlicht u. m. A. aufgeführt; epidemisches Auftreten wird behauptet, in welchem Falle die Prognose günstiger ist. Das sporadische Vorkommen ist selten, aber stets als anderartiges Leiden zu betrachten und in einzelnen Fällen Vorstadium von vollständiger Erblindung gewesen und befällt oft das eine Auge stärker als das andere. *A. Guaglino (Gazz. Lomb. 1856)* stellt eine *idiopathische* Form auf, bei der kein anderes örtliches oder allgemeines Leiden beobachtet werde, und eine *symptomatische*, wo Scorbut, Pellagra, Gicht, Intermittens, Hirncongestion, Gelbsucht, Stockungen und Entzündungen im Unterleibe vorhergingen und zugleich auch Alienationen der Retina, Iris und Choroidea zur Folge hätten. Die idiopathische Hemeralopie betrachtet *Guaglino* ganz wie jede wahre intermittirende Neurose und verlegt ihren Sitz in die Retina und die Ciliarnerven, wofür die gleichzeitige Mydriasis als Beweis aufgeführt wird. Als ursächliche Momente galten ihm besonders Rheuma und Sumpfmiasma. In letzterem Falle erscheint sie als larvirte Intermittens und weicht beim Gebrauche des Chinins meist rasch.

Bei der geringen Kenntniss der Krankheit lässt sich auch für die Therapie wenig Specielles sagen. Ausser Behandlung etwaiger Allgemeinleiden ist Schonung der Augen, Gebrauch blauer Brillen, reine Luft, blande Diät, Bewegung und allenfalls Waschung der Augengegend mit aromatischen Flüssigkeiten zu empfehlen.

Wo Heredität nachweislich ist, bleiben alle Curversuche erfolglos. Mit dem Augenspiegel fand *Warnatz* bei solchem Leiden, die mit dem Namen *Ambl.* und *Amaur. congenita* belegt werden, Retinalhyperämie und weisse Trübungen, ausserdem Schädeldifformitäten.

Specifische Antiamaurotica (Pulsatilla etc.) gibt es nicht; sie gehören dem therapeutischen Aberglauben an, durch welchen die Patienten Nichts und die Charlatane nur eben Geld gewinnen. Genaue Eruirung der ursächlichen Momente wird den wissenschaftlichen Arzt vor Begehungssünden bewahren und ihm in Einzelfällen Fingerzeige geben, wie er mit dem Grundleiden dem einen Symptome derselben, der Blindheit erfolgreich entgegentreten kann. — Als äusserst wirksames therapeutisches Mittel gegen Hemeralopie hat sich *R. Förster* (Breslau 1857), in allen Fällen, wo nach Wunsch verfahren werden konnte, der Aufenthalt im Finstern durch 24—26 Stunden erwiesen. In seiner Schrift über *Hemeralopie* lehrt er die Anwendung eines Photometers im Gebiete der Ophthalmologie und kommt bezüglich der Hemeralopie zu den folgenden Resultaten: Der Hemeralopische sieht bei schwachen Beleuchtungsgraden am Tage ebenso schlecht wie in der Nacht. Bei zunehmender Beleuchtung, wenn das hemeralopische Auge bereits erkennt, bleiben ihm Objekte von geringer Dimension noch unsichtbar, die das gesunde Auge schon deutlich sieht. Der Grad, bis zu dem die hemeralopische Stumpfheit der Netzhaut gedeihen kann, ist sehr verschieden. Am hellen Tage sehen die Hemeralopischen im Allgemeinen meist gut, in Fällen jedoch, wo die Krankheit eine lange Dauer gehabt oder wo sie von grosser Intensität ist, tritt auch am Tage eine Gesichtsschwäche hervor, so dass die Kranken zum Lesen sehr helles Licht bedürfen oder nur gröbere Objekte erkennen. Weiter sagt er (p. 26), grelles Licht sei meisthin die nächste Gelegenheitsursache zur Entstehung der Hemeralopie und dem zufolge würden also zuerst die empfindlichsten Theile der Netzhaut, also die Gegend der *macula lutea* befallen, von hier aus verbreitet sich die Affection in centrifugaler

Richtung nach der Peripherie hin, das Retinalcentrum ist im Vergleich zur Peripherie bei sehr vielen Menschen den ganzen Tag über etwas hemeralopisch, ein Zustand, der sich künstlich leicht herstellen und beobachten lässt, wenn mit einem Auge in helles Licht gesehen wird, während das andere Auge geschützt ist. Auch das Vermögen des Farbenunterscheidens ist bei Hemeralopischen abgestumpft. Wo dem Nachtnebel nur Congestion der Netzhaut zu Grunde liegt, weicht das Symptom, sobald es gelang, das Grundleiden zu beseitigen.

Alfred Graefe (Gräfe's Arch. Bd. V. Abth. 1. pag. 112) hat eine Epidemie der Hemeralopie an Gefangenen der Halle'schen Strafanstalt beobachtet, bei welchen die Krankheit durch Ueberblendung entstanden, indem die Sträflinge von Morgens bis Abends bei hellem Sommertag mit blendendem weissen Baumaterial beschäftigt gewesen waren und überdiess ein in der Nähe befindlicher die Sonnenstrahlen reflektirender Wasserspiegel sie sehr incommodirt hatte. Durch Aufenthalt im dunklen Zimmer und Tragen von dunklen Schutzbrillen wurden Alle geheilt. Nach seinen Beobachtungen kommt *A. Graefe* zu dem Resultate, dass Hemeralopia ein Netzhauttorpor ist, welcher als Uebergang zu jenen *Amblyopien* und *Amaurosen* zu betrachten, welche auf plötzlich intensive Blendungen zu basiren sind. Alle seine Kranken hatten weite Pupillen in Folge mangelhaften Reflexaustausches zwischen Netzhaut und den Pupillarzweigen des *oculomotor.* und, da nach Instillation von *Tr. opii* vollständige Pupillarverengerung eintrat, also der Reflex zwischen Quintusfasern, Cornea, Conjunctiva und den motorischen Elementen des *sphincter pupillae* sich intact zeigte, so konnte die *Mydriasis* der *Hemeralopie* nichts mit Parese der Ciliarnerven zu thun haben. Die Accommodation war bei intensivem Licht normal, mit der zunehmenden Dunkelheit traten aber Accommodationsbeschränkungen ein.

X.

DIE AUGENNERVEN (Nervi oculi).

A. Die sensorielle Innervation.

Anat. physiol. Einleitung. Nervus opticus. Der Sehnerv beginnt, wo die Netzhaut aufhört, als Fortsetzung der zweiten Sehicht derselben in der Papille, wo er $^3/_4$‴ Durchmesser hat, während er extraocular 2‴ dick wird. Die Entfernung vom Bulbus bis zum *Foramen opticum*, durch welche der Sehnerv in die Schädelhöhle tritt, beträgt nur 12‴, während der Sehnerv 13—14‴ lang ist. Die daraus sich ergebende Krümmung des Nerven liegt nach Aussen und unten beim Geradsehen und streckt sich bei anderen Bulbusrichtungen vorzüglich nach Innen und Aussen gerade, wobei das elastische Orbitalfett leicht nachgibt, während die plötzliche Streckung wohl subjektive Lichterscheinungen veranlasst. Diese Längenverhältnisse erklären auch, weshalb der Bulbus

durch Geschwülste und Gewaltthätigkeiten 3‴ und mehr aus der Orbita verdrängt werden kann, ohne dass der Sehnerv leidet. Uebrigens gestattet er auch eine nicht unerhebliche Streckung, ohne seine Function einzubüssen. —

Fig. 4.

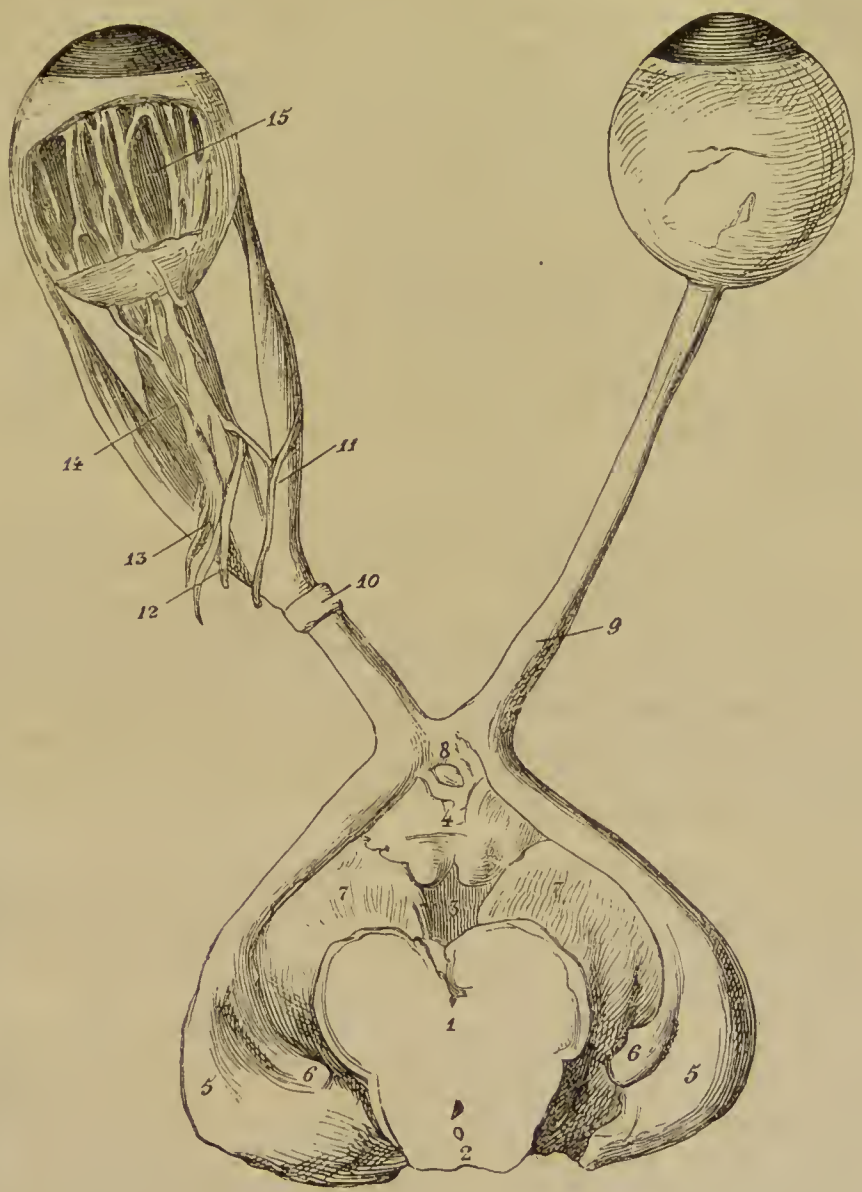

Die beiden N. optic. von ihren Ursprüngen bis zu den beiden Bulbi. [nach Rüdinger]. 1. Die durchschnittenen crura cerebri, 2. die corp. quadrigemina, 3. die Substantia perforata posterior, 4. Corpora mammillaria, 5. Thalami optici, 6. Corpora geniculata externa, 7. Tractus optici, 8. Chiasma nerv. optic., 9. N. opt. sinister, 10. Scheide des N. opt. dextr. mit Ursprung der Augenmuskeln. Der Musc. rect. oculi inferior ist entfernt 11. Nerv. nasociliaris mit einem nerv. ciliaris longus, 12. die drei Wurzeln des Augenknotens, 13. Ganglion ciliare, von welchem 14. die Nervi ciliares breves zum Bulbus treten, 15. Ein Stück der Sclerotica ist entfernt, damit der Verlauf der Ciliarnerven auf der Chor. sichtbar wird.

Ciliararterien und Nerven liegen ihm zunächst an, dem *For. opt.* näher umschliessen ihn in den Orbitalinsertionen die *musc. recti.*, bei seinem Eintritt in das *For.* liegt das *Ganglion ciliare* $3^1/_2$‴ nach Aussen und Unten von ihm entfernt, 8—9‴ hinter dem Bulbus. — Die *Arter. ophthalmica*, von der *Carotis int.* kommend, tritt äusserlich unten vom Sehnerven mit ihm durch das *For.*

opt., läuft erst an seiner äusseren Seite mit ihm nach Aussen vor, geht dann über ihn und unter dem *rect. sup.* hin nach Innen, um im inneren Winkel die Augenhöhle zu verlassen. Zuerst gehen die Ciliararterien von ihm ab und mit den Ciliarnerven direkt in die Sclera, dann auch die *Art. centr. retinae*, die in die Opticussubstanz eindringt. Kleine Arterien und Venen gehen in der Opticusscheide vor und gelangen theilweise bis in die Sclera, andere liegen tiefer im Bindegewebe und der Nervensubstanz, in der sie zu Capillaren werden und mit nach Vorn verlaufen. — Die Sclera geht zu $^2/_3$ in die äussere Opticusscheide direct über, das innere Drittel der Sclera bildet die innere Opticusscheide. Aus elastischen Elementen, die ebenfalls von den übereinander verschiebbaren Scheiden abgehen, bildet sich die *lamina cribrosa*, die sich bis an die Choroidea theilweise fortsetzt. Die s. g. *lamina fusca.* zwischen Choroidea und Sclera mit dem Spiegel nicht selten als dunkler Ring um die Papille sichtbar, besteht aus Elementen beider Membranen und bleibt bei ihrer künstlichen Trennung auf der Sclera am Opticusaustritt haften. Die beiden, durch eine elastische Bindegewebslage verbundenen Opticusscheiden, von denen die innere eine ziemlich feste Faserung zwischen die Nervenbündel selbst abgibt, begleiten ihn bis in das Foramen, das 4—5‴ tief ist, wo sie mit dem Periost verschmelzen. In der Schädelhöhle ist er nur mit weicher Hirnhaut bekleidet. — Beide Optici, jetzt rundlich glatt, convergiren 5—6‴ lang, bilden dann über der *Sella turcica* das *Chiasma nervorum opt.*, divergiren wieder stärker und gelangen als *Tractus opticus*, glatt, schmaler, hellweiss um die Hirnstiele bis zu den Seh- und Vierhügelkörpern.

Die Anordnung der Nervensubstanz im Chiasma ist eine vierfache und zwar der Art, dass die inneren vorderen Faserzüge im vorderen Winkel einander begegnen und dass die der einen Seite nach dem anderen Bulbus zurückkehren, ohne direct in das Gehirn getreten zu sein. Die äusseren Faserzüge divergiren in den seitlichen Winkeln und gehen auf der gleichnamigen Seite zum Gehirn. Die mittleren kreuzen einander und gehen auf der entgegengesetzten Seite zum Gehirn fort. Die inneren hinteren begegnen einander im hinteren Winkel vom Gehirn kommend, und kehren auf der anderen Seite zum Gehirn zurück, ohne direkt in den Bulbus getreten zu sein. *Hannover* hat so den Faserverlauf erklärt, was auch mit pathologischen Erscheinungen stimmt. In Bezug auf den Ursprung der Fasern im Gehirn sind die Untersuchungen bis jetzt zu keinem genügenden Abschluss gediehen.

Alle Nerven, welche zum Auge und seinen Schutzorganen gehen, können hinsichtlich der Energie ihrer Functionen in einen krankhaften Zustand der gesteigerten oder verringerten und aufgehobenen Thätigkeit versetzt werden, also der Hyperaesthesie und der Anaesthesie, der Hypereinesis und der Acinesis verfallen. — Was

1) die sensoriellen Nerven, oder das Sehnervenpaar, den nerv. opticus betrifft, so vermittelt derselbe unmittelbar ausschliesslich die Sinnesfunction des Sehens, d. h. die Fortleitung der Retinalperception oder der physikalisch in der Stäbchenschicht entstandenen Bilder nach dem Gehirne, das die Perception auf den übrigen Nervenbahnen dem ganzen Organismus mittheilt, d. h. sie zum Gemeingut der das Individuum constituirenden Theile macht und sie dadurch zum Bewusstsein bringt. Durchschneidung, wie das Experiment an Thieren und vereinzelte Beobachtung am Menschen nachgewiesen haben, und organische Zerstörung machen die Vermittlung unmöglich. Es entstehen noch Bilder auf der Retina, es hat aber die sie dem Bewusstsein übermittelnde Action zu wirken aufgehört. Der bekannte *Larrey*'sche Fall lehrt, dass theilweise Zerstörung der rechten Opticuswurzel nur eine entsprechende Lücke im Sehfelde bewirkte oder dass von dem ganzen Retinalpercepte nur der Theil zur bewussten Wahrnehmung gelangte, für den die Fasern im Fortleitungsapparate nicht zerstört waren. Er selbst schon scheint wie die Cerebraltheile,

in die er überleitet (zunächst die corp. quadrig.) einer intuitiven Wahrnehmung fähig, wofür der Umstand spricht, dass Reizursachen, z. B. Blutdruck, unmittelbar nach Cerebralstörungen mittelbar nach dem Gesetze der excentrischen Erscheinung reelle Empfindung unreeller Lichter und Gestalten zu erzeugen vermögen. Auf die Weise, also durch *Hyperaesthesia nerv. optici*, kommen bei gestörter wie bei nicht gestörter Retinalfunction Wahrnehmungen von Helligkeit, was Blinde oft zu dem Irrthum wiederkehrenden Sehvermögens verleitet hat, und von Bildern zu Stande, die zu Fehlerhaftigkeit des Urtheils führen oder auf ihr beruhen. Hierher gehört, was von spontaner Phantasmagorie, von Hallucinationen des Gesichts, von Vor-, Nach- und doppeltem Gesiehte u. s. w. gesagt wird.

Die *Anaesthesia nerv. opt.* beruht auf Zerstörung seiner Elemente und äussert sich durch die Leitungsunfähigkeit, also auch durch Blindheit, *(Orbitalamaurose)*. Diese Zerstörung wird durch blutige, seröse und eitrige Heerde, durch Nodi, Tophi, Tumoren und Exsudate, also durch Druck von Aussen, oder durch rheumatische Ablagerungen im Neurilem, durch Entzündung, Erweichung, Verschwärung, Verhärtung etc. des Nerven selbst hervorgebracht. Ophthalmoskopisch ist die entstandene Leitungsunfähigkeit nicht sofort nachweisbar, die Retina scheint oder erscheint wenigstens noch normal und desorganisirt erst allmählich in einem ohne Mikroskop erkennbaren Grade.

Analoge Centralanomalien haben für die Retina denselben Effekt.

Im Gehirn und Rückenmarke sind es wässrige und blutige Ergüsse, Erweichung, Entzündung, Abscess-, Tuberkel- und Krebsbildung, die in derselben Weise, wie organisirtes Meningitisexsudat den Sehnerven einhüllt und zur Degeneration veranlasst, rein mechanisch die optische Anaesthesie *(Cerebralamaurose)* herbeiführen. Unter den essentiellen Erkrankungen des Sehnervenmarkes, die häufiger Erblindung bewirken, kommt ausser sulzigen, krebsigen, tuberculösen Infiltraten, s. g. Neuromen, besonders auch ödematöse Schwellung des n. opticus vor. Auch ist mitgetheilt worden *(Stellwag)*, dass bei Hydrops nach Intermittens, Herzleiden, Morb. Brightii etc. die Schwankungen in den wässrigen Ergüssen mit ab- oder zunehmendem Sehunvermögen einen deutlich wahrnehmbaren Causalnexus zeigen. Wahrscheinlich häufiger, was noch durch Sectionen constatirt werden muss, ist die Desorganisation des Nerven durch Zellenbildung und Fettmetamorphose. Der entsprechende Proeess beginnt in der Regel central und deutet sich für den Patienten durch rauchige Trübung der Mitte des Gesichtsfeldes an, bis früher oder später der ganze Optic. leitungsunfähig wird. Nicht immer ist es möglich, diesen Vorgang schon bald durch Spiegeluntersuchungen nachzuweisen; Pigmentschwund ist jedenfalls das erste Symptom, der entweder auf einer beschränkten Stelle grosse Fortschritte macht oder in weiterer Ausdehnung stattfindet und sich dann durch eine lichtere Missfarbigkeit des Augengrundes zunächst manifestirt.

Bei *Tabes dorsualis* ist in einer Reihe von Fällen Blindheit beobachtet, *(Spinalamaurose)*, die gleichzeitig mit den Lähmungserscheinungen in der Blase, dem Darm und den Extremitäten aufzutreten pflegt und mit dem Grundleiden seine Fort- und Rückschritte macht. Bei verälteten Formen der Art findet man den n. optic. sowohl als die Centraltheile atrophisch, ebenso die Netzhaut meist phthisisch.

B. Die motorische Innervation.

Anat. physiol. Einleitung, *I. nerv. oculomotorius s. oculomuscularis communis*, der dritte Gehirnnerv. Von der unteren inneren Fläche der Hirnschenkel und dem Boden des *aquaeductus sylv.* mit mehreren Wurzeln entspringend, geht der oculomot. unter dem optic. vorwärts und gibt am *proc. clinoid. post.*, wo er die *dura mater* durchbohrt, einige Fäden an den *plex. caroticus* des *n. sympath.*, oder erhält solche von ihm. Bereits gespalten tritt er durch die *fissura orbit. sup.* zwischen den *m. rect. ext.* und den Opticus und weicht dort auseinander. Der obere Ast geht sofort mit einem Zweige in den *m. rect. sup.* und mit einem anderen in den *m. levat. palp. sup.*; der untere Ast geht weiter am Optic. herab und versieht mit einem Zweige den *m. obliq. inf.*, mit einem zweiten den *m. rect. inf.* und mit einem dritten den *m. rectus intern.* Durch diese fünf Zweige wirkt er contrahirend, d. h. motorisch auf diese genannten fünf Muskeln. Ausserdem steht er durch die s. g. *rad. brev.* mit dem *Ganglion ciliare* in Verbindung, (dem Blendungsknoten), der graurötlich, glatt, ca. 2‴ lang und von Fett umgeben, an der äusseren Seite des Opticus, ca 3‴ vor dem *foram optic.* liegt. *Budge* nimmt an, dass er weniger eine (die kurze) Wurzel von oculom. annehme, als vielmehr diesem Nerven überhaupt angehöre, womit auch neuere Experimente stimmen. (Dr. *Snel* theilte mir mit, dass nach Durchschneidung des *g. ciliare* bei Kaninchen der Bulbus nicht entzündlich zu Grunde gehe, wenn man das Ohr vor das Auge nähe, zum Theil um es zu schützen, besonders aber um nach Aufhören der Empfindungsfähigkeit des Bulbus die des Ohres vor das Auge zu versetzen und das Thier abzuhalten, beim blinden Rennen sein Auge zu verletzen und — traumatisch zu zerstören.)

Der Knoten erhält ausserdem vom Trigeminus durch den *nerv. nasociliaris* die s. g. lange Wurzel und vom Sympathicus durch den *plex carot.* die mittlere. Die lange oder sensitive und die mittlere sympathische und trophische Wurzel machen den Knoten nach der bisher allgemeinen Annahme zu einem Organe von der grössten Wichtigkeit, so dass man sagen dürfte, die zahlreichen s. g. Ciliarnerven, die von ihm in die Sclera treten, direkt und indirekt mit der *Art. centr. retin.* und im *n. opticus*, vermittelten 1) die gesammte *Bewegung* der Iris und des inneren Accommodationsapparates, 2) die *Empfindung* und 3) die *Ernährung* des Bulbus. Behufs Erläuterung der pathologischen Processe muss hier ferner vorbemerkt werden, dass der Oberast des *nerv. oculomot.* vom *Ram. nasociliaris nervi trigemini*, der Unterast vom *Gangl. cil.* auch sensitive Fasern enthält, welche die Coordination der Bulbusbewegung vermitteln, indem sie Abweichungen von derselben als unbequeme Empfindung wahrnehmen lassen. — Sodann ist zu merken, dass während der *oculomotorius* contrahirend auf die Pupille wirkt, die sympathische Wurzel, welche auch Vagusfasern enthält, umgekehrt der Dilatation derselben vorsteht, woraus erhellt, dass Anaesthesie des *oculomot.* Dilatation und Anaesthesie des Rückenmarkes und der Unterleibsganglien Contraction, Hyperaesthesie der letzteren aber wieder Dilatation der Pupille zur Folge hat.

II. Nerv. trochlearis s. patheticus s. oculo-muscularis sup., der vierte Gehirnnerv. Aus den vorderen Strängen des Rückenmarks hinter dem *corp. quadrigem.* mit mehreren Fäden entspringend, läuft er an der ganzen Hirnbasis fort, bis er mit dem *oculomotorius* durch die *fiss. orbit. sup.* tritt und über die Sehne des *m. levat. palp. sup.* sich in den Bauch des *m. obliq. sup.* einsenkt, für den allein er bestimmt ist. — Er steht indess an der Hirnbasis durch ein Fädchen vom *Gangl. Gass.* auch mit dem Trigeminus in Verbindung.

III. Nerv. abducens s. oculo-muscularis ext., der sechste Gehirnnerv. Mit einer kleinen Wurzel der Varolsbrücke; mit einer grösseren der Pyramide entstammend, läuft er an der Aussenseite der *carot. int.* vorbei und gelangt unter dem *oculomot.* durch die *fiss. orbit. sup.*, um sich dann nach Aussen in den *m. rect. ext.* zu wenden. Er erhält übrigens auch sympathische Fäden vom *Gangl. carotic.* und nicht selten Trigeminalzweige vermittelst des *nerv. Vidianus.*

IV. Nerv. facialis, s. communicans faciei, der siebente Gehirnnerv, ist

gemeinschaftlicher Antlitznerv, entspringt von der *medulla oblongata* und versieht den *musc. orbicularis* mit motorischen Zweigen, wie pathologische Beobachtungen ausser Zweifel stellen. Uebrigens erhält er, wie auch die vorgenannten Nerven, Trigeminalfasern und ausserdem Fädchen vom Vagus, so dass er zuverlässig mehr als der motorischen Function vorsteht, wie sich denn überhaupt in den Nervenbreiten und -längen die einzelnen Functionsfelder in einer erst unvollständig erforschten Art decken.

Acinesen.

Was zunächst die *Anaesthesie* (oder nach *Romberg Acinesis*) der motorischen Nerven betrifft, so kann dieselbe a) durch Druck auf das Auge, durch Erschütterung, Verletzung und Entartung des Nerven oder seiner Scheide veranlasst werden und ist je nach dem Grade dieser Anomalie von mehr weniger ungünstiger Prognose, indem der Nerv die Leitungsfähigkeit wiedergewinnen oder sie gänzlich und für immer verlieren kann, — b) kann sie von Mangel cerebraler Erregung herstammen, was um so ungünstiger ist, als sich dieser Anaesthesie bei längerer Dauer derselbe Zustand in der sensoriellen wie in der sensitiven Sphäre zuzugesellen pflegt.

I. Acinesis nerv. oculomotorii 1) partialis, d. h. a) Abnahme oder Verlust der Energie der Fasern, welche den *m. levat. palp. sup.* versorgen, also Lähmung des Oberlides, *Blepharoptosis paralytica*. Das Oberlid hängt schlaff nieder, ohne dass die Thätigkeit des Schliessmuskels zugleich beschränkt ist. — b) der Fasern, welche zum *m. rect. sup.* gehen, wobei das Lid gut gehoben, der Bulbus aber nicht nach oben gedreht werden kann. — c) der Fasern zum *m. rect. inf.*, — d) zum *m. rect. ext.*, was paralytisches Schielen nach der entgegengesetzten Seite bewirkt. — e) der kurzen motorischen Wurzel zum Gangl. ciliar., was *Mydriasis paralytica*, und f) einzelner Ciliarnerven, was Verziehung der Pupille veranlasst.

2) Bei Acin. n. oculom. totalis ist der Stamm gelähmt und zwar vollständig *(Paralyse)* oder unvollständig *(Parese)*. Ausser der *Ptosis* ist bei *Paralyse Mydriasis* und ein geringer Grad von *Exophthalmos* vorhanden, zugleich mit Wälzung des Bulbus nach Aussen durch uneingeschränkte Thätigkeit des vom *nerv. abducens* beherrschten *m. rect. ext.* Vorübergehend kann auch wohl der vom *n. trochl.* beherrschte *m. oblig. sup.* den Bulbus nach Unten und Aussen drehen. Durch die *Mydriasis* d. h. die Lähmung der circulären und vorwaltende Thätigkeit der radialen (resp. spinalen) Irisfasern und durch Lähmung des inneren und äusseren Muskelapparates für die Accommodation ist der Patient nur für die Ferne accommodirt oder presbyopisch, d. h. das kranke Auge befindet sich in dem Zustande, den wir durch Instillation einer starken Atropinesolution künstlich herbeiführen können. Durch myotische Brillen wird sofort besser gesehen. — Die durch Abweichen von der normalen Achse entstehende *Diplopia binocularis* kann bei geringem Grade durch den Gebrauch prismatischer Gläser beseitigt werden.

II. Acin. n. trochlear. oder Lähmung des musc. oblig. sup. kommt äusserst selten für sich allein vor und ist mit Sicherheit nur durch das Experiment zu erkennen. Man lasse einen Punkt fixiren und dabei den Kopf des Patienten auf die Seite neigen, so zeigt sich, dass das Auge nicht rotirt wird; die Cornea stellt sich tiefer und es entstehen Doppelbilder übereinander, die um so mehr von

einander weichen, je tiefer der Kopf gesenkt wird. Erwägt man, dass der *obliq. sup.* die Pupille nach Unten und Aussen drehen soll, so hat man darin für das Experiment hinreichenden Anhalt.

III. Acin. n. abducent. oder Lähmung des m. rect. ext. ist sofort durch die Ausweichung der Achse nach Innen, *Strabismus converg.*, zu erkennen, veranlasst durch die nun uneingeschränkte Wirkung des Antagonisten, des *m. rect. int.* — Der Patient kann die Pupille nur mit grösster Mühe bis in die Mitte der Orbita stellen und zwar gelingt dies nicht durch den *m. rect. ext.*, sondern durch combinirte Thätigkeit der für den *ext.* vicarirenden *m. rect. inf.* und *sup.* Will der Patient den Bulbus noch mehr nach der Seite des paralysirten Muskels rotiren, so folgt nur der gesunde Bulbus, es entsteht Doppelsehen nebeneinandergeschobener Bilder, wobei zu merken, dass das rechts erscheinende Bild dem rechten Auge angehört und ebenso umgekehrt. — Die Häufigkeit des paralytischen *Strab. converg.* ist nicht bloss daraus zu erklären, das der *m. rect. int.* einer der stärksten Augenmuskeln ist, sondern auch daraus, dass der *m. rect. ext.* zahlreiche sympathische Zweige enthält, deren Anaesthesie auch die Muskelwirkung verringert, wie dieselbe ebenso bei sympathischer Hyperaesthesie (durch Uterinalreiz, Wurmbeschwerden etc.) der Art gesteigert werden kann, dass der *m. rect. ext.* über den *int.* prävalirt und jener vorübergehende *Strab. diverg.* eintritt, der bei hysterisch erregten Frauenzimmern wohl beobachtet wird.

Combinirt sich die Lähmung der vier geraden und der zwei schiefen Augenmuskeln durch *Acinesis* der *nn. oculomot. trochl.* und *abduc.*, so rückt der unverwandte Bulbus nach vorn, als erlitte er Druck von einem in der Tiefe der Orbita liegenden Tumor *(Ophthalmoptosis).*

IV. Acin. rami ophthalm. nervi facialis, Lähmung des Ringmuskels *(Lagophthalmos paralyticus)* kommt nicht vereinzelt, sondern mit Lähmung aller der Theile vor, die vom *n. fac.* versorgt werden, also mit halbseitiger Gesichtslähmung. Der *m. orbicular. palp.* leistet seinem Antagonisten, dem *lev. palp. sup.* keinen Wiederstand mehr und so steht das befallene Auge stets offen. Beim Versuche es zu schliessen, ebenso im Schlafe, wülzt sich nur der Bulbus nach Oben, so dass die Cornea theilweise vom Oberlide bedeckt wird.

V. Mydriasis paralytica ist ebenfalls als *Acinesis* nach den Einleitungsbemerkungen anzusprechen. (S. bei der Lehre von den Erkrankungen der Iris).

An die Aetiologie dieser Acinesen schliesst sich die Therapie unmittelbar. Gewöhnlich ist Rheuma die Veranlassung, weshalb zuerst antiphlogistisch und demnächst diaphoretisch zu verfahren ist. Bei bereits längerer Dauer des Uebels sind die bekannten *Antirheumatica* am Platze: Colchicum, Aconit etc. — Ebenso muss gegen Hyperämie des Gehirns und Neigung zu Apoplexie das entsprechende Verfahren eingeschlagen werden, wenn gleichzeitig Schwere, Schwindel und ähnliche Symptome auf dieses Grundleiden hinweisen. Exsudate auf der Hirnbasis erfordern Resorbentia (Jodkali und Mercur). Syphilis Antisyphilitica, Intermittens Chinin, organische Destructionen ebenso das entsprechende, meistens nur palliative Curverfahren.

Dabei ist örtlich das Nerven- und Muskelleben zu bethätigen durch spirituöse und aromatische Waschungen, durch reizende Einreibungen und Pflaster. Unmittelbaren Reiz kann man durch Electropunktur ausüben, auch durch Betupfen der Bindehaut unmittelbar über der Insertion des gelähmten Muskels mit Höllenstein *(Dieffenbach)*. Die *ultima ratio* ist die Durchschneidung des Antagonisten. — Die Anwendung von Strychnin (zu $^1/_{16}$ gr.) hat sich in vielen Fällen als unerspriesslich, die Heilgymnastik noch nicht als erspriesslich erwiesen, doch lässt sich von ihr auch für das paralysirte oder paretische Auge Heil erwarten. Weitere Erfahrungen über ihre Wirksamkeit wie über den Nutzen der Kreekeschen Augenprismen stehen der Ophthalmiatrik noch immer erst bevor.

Zu den Acinesen ist auch zu rubriciren die

Accommodationsparese,

d. h. Beschränkung oder gänzlicher Mangel der Accommodation durch Lähmung des ihr vorstehenden mikroskopischen Muskelapparates; sie ist ein auffallend oft vorkommendes Uebel, auf das die Aufmerksamkeit der Aerzte bisher zu wenig gerichtet war. Unvorsichtige Terminologen haben auch diesen Zustand als *hebetudo visus* abgehandelt, ein — Wort, das besser ganz ausfällt, da es ohnehin nur ein Symptom des Leidens bezeichnet. Der Fernpunkt des Auges ist ein relativer und hängt von dem vorwiegenden Gebrauche des Auges für die Nähe oder die Ferne ab. Nomadenvölker, Jäger, Seeleute sind mehr für die Ferne, Gelehrte, Künstler, Arbeiter in feinen Objecten mehr für die Nähe accommodirt und dieser habituelle Zustand ändert sich bei dem entgegengesetzten Gebrauche der Augen, als der gewohnte war, nur sehr allmählich oder nie. Gegen diesen ausgearteten Accommodationszustand ist nur der Gebrauch geeigneter Brillen zu empfehlen und zwar meistens von Convexgläsern von den verschiedensten Nummern, so dass das Experiment am besten entscheidet, für welche Distanz richtig accommodirt wird, um demgemäss die Nummern zu versuchen. Oft sind für das Sehen auf Abstand sogar schwache Concavgläser am erspriesslichsten. Entsprechende Regelung des Gebrauches der Augen für Nähe und Ferne darf dabei nicht versäumt werden. Ebenso sei man auf Beseitigung etwaiger Complicationen, wie der Mydriasis, bedacht. — *Ruete* gab einem derartigen Patienten eine convexe Brille für die Nähe, eine concave für die Ferne.

Hypercinesen.

Die Hypercinesen oder die Motilitätsneurosen mit gesteigerter Action der motorischen Nerven geben sich durch Zusammenziehung der von ihnen versorgten Muskelfasern kund und zwar ist diese Zusammenziehung entweder eine beharrende (tonischer) oder eine wechselnde, rhytmische (klonischer Krampf).

I. Hypercinesen der Lidmuskeln und zwar

a) Der klonische Lidkrampf; er wird in geringem Grade auch bei gesunden Personen beobachtet und gibt sich nur als leichtes Hautzucken zu erkennen, das selten länger als eine halbe Minute währt. Bis zu dem krampfhaften Blinzeln, der Nietitatio spastica, kommen verschiedene Abstufungen vor, an denen der *m. levat palp.* und der *orbicul.* betheiligt sind. Es kann sich das Uebel

auch mit klonischem Krampfe anderer, scheinbar aller Gesichtsmuskeln compliciren. Die geringeren Grade des Uebels sind einseitig, die höheren meist doppelseitig, wenn auch auf der zweiten Seite nur durch Association. — Als Ursachen werden Erkältung, Wurm-, Uterin- und andere Unterleibsreize, Gehirnleiden, Schreck, Imitation und Imagination bezeichnet, gegen welche das Heilverfahren zu richten ist. Gegenreize, Ableitungen und andere *topica* sind meist erfolglos. Die subcutane *Myotomie* und *Neurotomie* habe ich von *Dieffenbach* ohne Erfolg anwenden sehen.

b) Der tonische Lidkrampf im *m. orbicularis* oder *Blepharospasmus* ist eine meist auf Reflexreiz beruhende, von Irritation der Trigeminaläste im Auge herrührende Zusammenziehung des Orbicularis, die in höheren Graden vom Willenseinfluss nicht mehr beherrscht wird. Idiopathischer Lidkrampf dieser Art kommt nicht vor, doch begleitet er fast ohne Ausnahme die sehr häufigen Hyperaesthesien der sensitiven Ciliarnerven bei s. g. *Ophthalmia scrophulosa* und die in dieser Hyperaesthesie begründete Photophobie oder Lichtscheu. Die Patienten suchen deshalb, um dem Schmerze zu entgehen, das Dunkel, während das Auge mehr weniger vollständig geschlossen ist. Bei längerem Bestande kann *Entropium*, Verkrümmung des Lidknorpels, *Trichiasis* und *Phimosis palp.* durch Atrophirung von Orbicularisfasern eintreten, wie bei vernachlässigten Patienten nicht selten beobachtet wird.

Therapeutisch ist es von grösster Wichtigkeit, nicht durch Nachgiebigkeit gegen den klagenden Patienten das Uebel zu steigern, wie es vielfach geschieht. Man wasche die Augen und das ganze Gesicht häufig mit frischem Wasser ab und exponire die Kranken, meist Kinder, ausser der Schlafzeit, dem Lichte und der Luft und man wird meistens überraschend schnell Lichtscheu und Lidkrampf sich verlieren sehen.

c) Der tonische Lidkrampf im *m. levator. palp. sup.* oder *Lagophthalmus spasticus* beruht auf andauernder Contraction des Lidhebers, welcher vollkommenen Schluss des Auges, auch im Schlafe, verhindert, weshalb sich bei längerer Dauer periodisch Conjunctivitis einstellt. Die häufigste Ursache ist rheumatische Affection des Muskels, in seltenen Fällen sind es entzündliche, traumatische, psychische Reize, Abscesse u. d. m., auf deren Beseitigung hingewirkt werden muss.

II. Hyperkinesen der Augenmuskeln und zwar:

a) Der klonische Augenmuskelkrampf oder *Nystagmus*: er äussert sich durch stetiges, dem Willen und Bewusstsein des Kranken entzogenes Hin- und Herrollen des Augapfels und wird durch abwechselnde klonische Zusammenziehung der antagonistischen Muskelpaare bewirkt: des *m. rect. int.* und *ext.*, des *sup.* und *inf.*, des *obliq. sup.* und *inf.* oder auch des *ext.*, des *obliq. sup.* und des *int.* etc. Kurz entstanden verhindert oder erschwert er das Fixiren eines bestimmten Sehobjectes, welches bei längerem Bestande indess durch die Gewöhnung, nur das Sehobject zu percipiren, doch und sogar in dem Grade möglich wird, dass Nadeleinfädeln u. dgl. gelingen, dass der Patient sich der Anomalie nicht mehr bewusst ist und von den subj. bewegten Bildern auf obj. ruhende oder anders bewegte Gegenstände richtig folgert. — Das Uebel ist selbst bei unilateraler Ursache durch

Association der Bewegungen stets bilateral und in seltenen Fällen bei übrigens gesunden Augen angeboren und dann unheilbar. Bei Unvermögen zu sehen, hat es seinen Grund darin, dass das Individuum keine Sehobjecte wahrnimmt, welche ihm als Regulatoren der Bewegungen der Augenmuskeln dienen könnten. Den Beweis hierfür liefert der Umstand, dass dieselbe Operation, welche dem Patienten Sehkraft gibt, ihn auch vom *Nystagmus* befreit. Sind Trübungen im dioptrischen Apparate oder Lücken im Sehfelde durch partielle Retinalanaesthesie vorhanden, so geht oft der anfänglich willkürliche *Nystagmus* allmählich in unwillkürlichen über, um mit Beseitigung des Sehhindernisses sich wieder zu verlieren. Andere Male sind Erkältung, Wurm-, Uterinal-, Zahnreiz, seröse Ergüsse im Schädel, Entzündungen u. d. m. Ursachen, die beseitigt werden müssen; in der Regel verliert sich dann der *Nystagmus* schnell. — Der seltene idiopathische *Nystagmus* ist durch Myotomie nicht geheilt, wenigstens bedürfen die als geheilt namhaften Fälle noch weiterer Bestätigung. Das Muskeldurchschneiden und das Vorsetzen von gefärbten Brillen ist nichts Neues und keineswegs von der therapeutischen Wichtigkeit, die man beiden Manövern in Berlin (Herr *Böhm*) vindiciren möchte. Auch *Ed. Richter* sagt: „Die Therapie ist bekanntlich erfolglos."

b) Der tonische Augenmuskelkrampf, das krampfhafte Schielen, *Strabismus spasticus*, besteht darin, dass ein Bulbus oder beide durch Contraction gewisser, die Antagonisten überwältigenden Muskelpartien aus der normalen Sehachsenrichtung gewälzt werden. (S. *Strabismus.*) Isolirt sich, worauf *Stromeyer* zuerst hingewiesen hat, die krampfhafte Muskelaction von der Ursache, welche sie erzeugt hat, und zwar durch Degeneration der Muskeln, so wird der *Strabismus* constant und ist nur durch die Operation zu beseitigen. So lange Krampf, wie dies besonders in den vom Oculomotorius versorgten Muskeln beobachtet wird, Ursache des *Strabismus* ist, darf man hoffen, mit der Hebung der Ursache auch die Wirkung zu heben.

III. Hypercinesen der Irismuskelfasern und zwar

a) Der klonische Sphincterkrampf oder Hippus (siehe pag. 93.)

b) Der tonische Krampf der circulären Fasern und des Sphincters oder Myosis spastica (s. pag. 93.)

c) Der tonische Krampf der Radialfasern oder Mydriasis spast. (s. pag. 94), der vielleicht nur auf *Acinesis* der circulären Fasern beruht, wenigstens nicht ohne dieselbe vorkommt.

IV. Hypercinesen des inneren Accommodationsapparates sind noch nicht mit hinreichender Sicherheit beobachtet worden, doch darf es wohl als zweifellos hingestellt werden, dass sie ebenso wie *Acinesen* dieses motorischen Gebildes vorkommen und diejenigen Degenerationen vorbereiten, auf denen manche Formen von Presbyopie und Myopie beruhen. (Siehe diese.)

C. Die sensitive Innervation.

Anat. physiol. Einleitung.

Der *Ramus ophthalmicus nervi trigemi.* scheint hauptsächlich die *Empfindung* zu vermitteln, während die nach den Kaumuskeln tretenden Zweige des *n. quintus* dort der *Bewegung* vorstehen. Er kommt zu oberst dünn und

glatt aus dem Gangl. gasseri des *n. quint.*, nimmt sympathische Fäden auf und tritt durch die *fissura orb. sup.* in die Orbita. Vorher schon spaltet er sich in:

I. N. frontalis, der unter dem Dache der Orbita als *n. front. maj.* bis zum *foramen supraorbitale* verläuft, durch dasselbe nach Aussen tritt und Zweige an den *musc. corrug. supercil.*, an die Stirnhaut, an den *musc. frontalis*, den *orbicul.* etc. abgibt. Vorzüglich mit Facialiszweigen anastomosirt er vielfach. — Er gibt den *n. front. min.* vor dem *foram.* ab, der vielfach mit dem *n. infratrochlearis* anastomosirt und nach denselben Muskeln hin verläuft.

II. N. nasalis s. naso-ciliaris, der sofort sympathische Fäden empfängt und dann zuerst die s. g. *Rad. longa s. sensitiva ganglii ciliaris* abgibt (s. o.). Der Stamm geht als *n. ciliar. long. int.* weiter nach Innen, verbindet sich mit Fasern vom *Ganglion ciliare*, aus dem er motorische Fasern erhält und bildet das s. g. *Faesebeck*'sche *Ganglion ciliare int.*, dessen Zweige sich in die Sclera einsenken. Ein anderer Zweig des *n. nasalis* geht als infratrochlearis direct zur Stirnhaut, Schliess- und Stirnmuskeln; endlich der Riechbeinnerv, der sich in der Nasenschleimhaut und den Nasenmuskeln verzweigt.

III. N. lacrymalis, der dünn und getheilt in die obere Thränendrüse verläuft.

Was die s. g. *Ciliarnerven* betrifft, so stammen dieselben vom *Ganglion ciliare* (s. o.), von dem aus sie theils in mehreren Partieu direct in die Sclera dringen, theils anastomosiren sie erst mit dem *n. cil. long. int.* vom *n. nasalis* und gehen dann in den Bulbus. Innerhalb desselben bilden einzelne 1) ein dichtes Netz in der Choroidea, 2) verlaufen andere zwischen ihr und der Sclera bis zu dem *musc. ciliaris* (früher *orbiculus s. ligament cil.*), 3) endlich noch andere in die Iris, besonders an deren Sphincter. *Budge* lässt die Fasern des *R. ophthalm. n. trigem.*, welche bis zu der Iris gelangen, mit Recht oberhalb des zweiten Cervicalnervenpaares im Rückenmark entspringen, — ein Fingerzeig für die Therapie.

Die sensitive *Anaesthesie* und *Hyperaesthesie* sind wegen dieser Anastomosirung vielfach mit *Hyper-* oder *Acinesen*, z. B. mit *Nictitatio, Blepharospasmus, Nystagmus, Myosis, Hippus, Mydriasis*, ebenso mit Störung des Stoffwechsels, die sich hauptsächlich durch *Conjunctivalhyperaemie* und *Conjunctivitis* verschiedener Arten kund gibt, verbunden und stehen, wie es häufig genug vorkommt, zu letzterer in ursächlicher Beziehung. Der Beweis liegt darin, dass Beseitigung der *Hyperaesthesie* die Zertheilung der Entzündung nach sich zieht, auf welchen Umstand bisher kaum hinreicheud Gewicht gelegt ist.

Die *Anaesthesien* zerfallen vorwiegend dem Grade nach in zwei, die *Hyperaesthesien* mehr den Gebieten nach, in welchen höhererregte Fasern verlaufen, in vier Unterarten.

Anaesthesia.

I. Anaesthesia ciliaris imperfecta s. Hebetudo visus, Augenschwäche, Abnahme der Energie der Ciliarnerven des Auges, ist jener Zustand der Augen, während dessen das Gesichtsvermögen für die Nähe und auf Abstand gut erscheint, aber beim Gebrauch in der Nähe alsbald ermüdet und oft schon in wenig Minuten unbrauchbar wird. Diese Anomalie kommt in der Regel bilateral vor. Während man den Sitz des Leidens früher im *nerv. opt.* suchte, verlegten ihn Andere in den motorischen Nerven- und den Muskelapparat, aus deren Schwäche die *Hebetudo* als Accommodationskrankheit resultire. Störung in der Ciliarnervensphäre ist, wie *Romberg* zuerst aufgestellt hat, Wesen der Krankheit, aber nicht *Hyperaesthesie*, sondern ein geringer Grad von *Anaesthesie*, der nur kurzdauernden Gebrauch der Augen zu feinen Arbeiten und zum Lesen gestattet und bei anhaltender Anstrengung zu optischen *Hyperaesthesien* von gewisser Dauer hin-

führen muss. Bei anhaltender und anstrengender Accommodation für die Nähe wirkt der optische Reiz direkt nicht störend, wohl aber der Gefühlsreiz, indem er sich in Minuten, Stunden oder Tagen bis zu dem Grade steigert, dass ein höherer Grad von Empfindlichkeit und durch Irradiation auf die sensorielle und motorische Sphäre eigentliche Gebrauchsscheu, ähnlich der Lichtscheu, eintritt. Die Functionsanomalie in den sensoriellen und motorischen Nervenbahnen ist mithin nur eine indirect oder secundär zu Stande gebrachte.

Wird trotz der Ermüdung der Augen der Gebrauch fortgesetzt, so gesellen sich das Gefühl von Schwere und Schmerz hinzu, dann Thränenschiessen mit Trockenheit abwechselnd, Ausweichen der Sehachsen und Diplopie, bald auch Verfinsterung und Verworrenheit im Sehfelde, welches durch Blinzeln, kalte Bähungen u. d. nur für Momente beseitigt werden kann. Bei fortgesetzter Anstrengung muss auf synergischem Wege optische Hyperaesthesie eintreten, die einige Male in Anaesthesie, also in vollständige Erblindung, übergegangen sein soll.

Die objectiven Merkmale sind ausser einer gewissen Unstetheit des Blickes unwesentlich und zufällig. Bei durch Gebrauch gesteigerter Empfindlichkeit stellt sich wohl Thränenschiessen, leichte Conjunctivalinjection, geringer Lidkrampf und dergleichen ein, verliert sich aber beim Nichtgebrauch oder beim Sehen in die Ferne bald.

Aetiologische Momente sind ausser Beschäftigung mit feinen Objecten alle Vorgänge, die Säfteverlust und damit allgemeine Körperschwächung bewirken, also geschlechtliche Excesse, schlechte Ernährung, anhaltende Gemüthsdepression, Helminthiasis, Störungen in den Uterinfunctionen etc. Auch locale Entzündungen von chronischem Verlaufe können Anlass werden. *Warnatz*, der diese Anaesthesie auch stets nur bilateral beobachtet, fand bei etwas weiten Pupillen einige Choroidealhyperämie, auch wohl Blässe des Augengrundes, und führt dann aus, es scheine in der That, als wenn auch diese Schwachsichtigkeit trotz des bestimmten Ausdrucks ihrer physiologischen Phänomene, anatomisch-pathologisch auf mehrfachen Krankheiten des Auges beruhen könne, wie z. B. auf schleichender Choroiditis, Tuberculose der Choroidea, wohl auch allgemeiner Oligämie. Missbrauch der Augen, besonders Naheschen während fieberhaften Krankheiten, ist aber fast stets unter den Ursachen nachweisbar, so auch der Nichtgebrauch bei *Strabismus*. In der Zeit der Pubertät sind beide Geschlechter prädisponirt, besonders tuberculöse und chlorotische Mädchen, die ungesund leben. Angeboren oder ererbt soll diese Schwäche einige Male beobachtet worden sein.

Die Prognose ist insofern ungünstig, als sich das Uebel meist schwer heben lässt, oft Jahre hindurch andauert; zum Verlust des Gesichtsvermögens führt es nur bei grober Vernachlässigung.

Therapeutisch ist zu sorgen, dass der Gebrauch der Augen in der Nähe möglichst beschränkt oder für längere Zeit gänzlich ausgesetzt werde. Besonders müssen beim Eintritt der Ermüdung die Augen sofort geschont werden. — Das Allgemeinbefinden ist durch entsprechende Curen zu corrigiren, besonders muss plötzlicher Lichtwechsel gemieden und an hellen Tagen das Licht durch blaue Brillen gemildert werden. Bei Anlagen zu Congestionen nach dem Kopfe wiederholte Schröpfung des Nackens u. dgl. *Jüngken* empfiehlt mit

Recht Augendouchen mit kohlensaurem Wasser, die täglich eine halbe Stunde lang angewendet werden sollen. — Die von *Bennet* gegen dieses Uebel, dessen Ursache er in übermässigem Muskeldrucke sah, ausgeführte und empfohlene Myotomie verdient keine Empfehlung und Nachahmung. — Wirklichen Nutzen haben in einzelnen Fällen Concentrationsmenisken von geringer Stärke geleistet, d. h. wenn es für den Patienten unumgänglich nöthig war, das Gesicht für einige Zeit in der Nähe zu gebrauchen.

II. Anaesthesia rami ophthalmici n. trigem. perfecta, vollständiger Verlust der Energie der Empfindungsnerven des Auges hat ihren Grund darin, dass die hintere Wurzel des Trigeminus ihres Leitungsvermögens beraubt ist und äussert sich durch mehr weniger verbreitete Unempfindlichkeit der Gesichtshälfte. Je näher der Peripherie die Störung der Leitung ihren Sitz hat, um so beschränkter ist die unempfindliche Partie, je näher dem Centrum, um so ausgedehnter. Ist das *Gangl. Gasseri* erkrankt, so stellen sich alsbald auch erhebliche und schliesslich den Bulbus vernichtende Ernährungsstörungen ein. Leidet nur der Augenast des Trigeminus, so beschränkt sich die Anaesthesie auf die Lid- und Bindehaut, die dann auf Berührung weder durch Blinzeln noch durch Thränenfliessen etc. reagiren. Es wirkt dies übrigens seltene Uebel zugleich auf den Lidschlag, der oft gänzlich cessirt, so dass die Erkrankung des Bulbus ausser durch die Ernährungsstörung auch durch Mangel regelmässiger Anfeuchtung befördert wird. — Noch wichtiger aber ist, dass Alienationen an sich geringfügiger Art im Bereiche des *n. quint.* Blindheit veranlassen können, wie direkt *e juvantibus* gezeigt worden ist. Nach *Mackenzie* (I. pag. 818) ist einmal Ausziehen eines cariösen Zahnes das Mittel geworden, das Sehevermögen plötzlich wiederherzustellen. — *Arlt* hält bei solcher *Anaesth. opt.* das Leiden des *n. optic.* und der *retin.* für ein bloss sympathisches Mitleiden derselben. Jedenfalls hat die Beobachtung auf diesem Felde noch grossen Spielraum.

Für die s. g. *Anaesthesia dolorosa*, bei der die für Berührung unempfindlichen Theile doch schmerzhaft erregt sind, dient als Erklärung, dass centrale Hyperaesthesie nach dem Gesetze der excentrischen Erscheinung als in der Peripherie befindlich zum Bewusstsein kommt. Auch können sich vereinzelte Fasern hyperaesthetisch verhalten.

Aetiologisch werden Neoplasmen, Extravasate, Traumen, Erschütterungen, Erkältungen, dann auch schleichende Entzündungen im Neurilem und Degenerationen des Trigeminus und des Gangl. Gasseri selbst beschuldigt, in welchen Fällen ausser dem Verlust des Auges durch Atrophirung mancherlei Modilitätsneurosen, mastieatorische Lähmung etc. beobachtet worden.

Die Therapie ist nach den ätiologischen Momenten einzurichten, was meist aber sehr schwierig und so lange erfolglos ist, als der natürliche Verlauf ungünstig bleibt. Die bekannten örtlichen Reize neben allgemeiner Restauration sind jedenfalls zu versuchen, während durch Adstringentien in der Cornea der Erweichungsproeess aufzuhalten ist.

Hyperaesthesia.

An der Spitze der *Ciliarhyperaesthesien* steht ihres sehr häufigen Vorkommens wegen mit Recht

I. Die *Hyperaesthesia ciliaris photophobica s. Photophobia* oder Lichtscheu, d. h. das Unvermögen im inneren Auge Lichtreiz ohne sehr heftige Schmerzen und ohne Thränenschiessen und tonischen Lidkrampf zu ertragen. Fälschlich hat man deren Ursache in den sensoriellen Augenorganen gesucht, bei deren vollkommener Anaesthesie diese gesteigerte Empfindlichkeit gegen Licht beobachtet wird. Sie ist vielmehr Symptom der Hyperaesthesie derjenigen Ciliarfasern, welche mit der Retina und dem n. optic. in unmittelbarer Verbindung stehen und in den meisten Fällen allerdings durch deren Vermittlung den Lichtreiz empfangen, um ihn sofort im Orbicularis als *Blepharospasmus tonicus* und in der *glandul. lacrymalis* als Thränenschiessen sich manifestiren zu lassen, die aber auch direct vom Liehte afficirt werden können. Centrale Störungen und Irradiationen von anderen Trigeminuszweigen, z. B. solchen, die zu kranken Zähnen gehen, sind seltener Veranlassung, als peripherische Reize, durch fremde Körper oder Entzündungen in der *Conj.*, *Corn.*, *Iris*, im *Corp. ciliare* etc. Neben der Behandlung dieser Ursachen müssen vorzüglich Licht, Luft und Wasser, wie bei Lidkrampf, als directe Heilmittel zur Wirkung gebracht werden.

Henlay Thorp (Dubl. Journ. Aug. 1857) behauptet, die optische Hyperaesthesie sei allein im Stande, Lichtscheu hervorzubringen, ohne dass die anderen Nerven daran Theil zu nehmen brauchten; die Empfindung sei eigenthümlich peinlich, aber kein wirklieher Schmerz, sie gehe der Entzündung vorher und intermittire. Mit der Ciliarnervenhyperaesthesie sei dagegen eigentlicher Schmerz verbunden und sie stelle sich erst nach der Ophthalmie ein. — Wir begnügen uns zu bemerken, dass bei scrophul. Ophthalmie fast stets die Hyperaesthesie zugleich die Retina, den Ram. ophthalm. n. quint. und das Ciliarnervensystem befällt, so dass die Unterscheidung in der Empfindung den Lichtscheuen kaum möglich sein möchte.

Um den Bulbus genau zu inspiciren, hält *Th.* Chloroform für unvermeidlich; in veralteten, mit Hautausschlägen complicirten Formen rühmt er Arsenik als ein ausgezeichnetes Mittel. *Mackenzie* macht einen Fall bekannt, wo heftige Photophobie nach scrophul. Ophthalmie durch sieben Chloroforminhalationen innerhalb vier Tagen gänzlich geheilt sei.

II. *Hyperaesthesia ciliaris dolorosa*, zum Schmerz gesteigerte Empfindlichkeit des Auges, gewöhnlich Ciliarneuralgie genannt, ist durch minuten- bis stundenlangen, plötzlich auftretenden Augenschmerz charakterisirt, der oft mit dem Fothergill'schen Gesichtsschmerz Alles ausser dem Sitze gemein hat. — Was im Allgemeinen den Augenschmerz betrifft, so gesellt er sich bei peripherischen Anlässen besonders denjenigen Entzündungen der vorderen Augentheile zu, von denen arthritische, syphilitische und scrophulöse Individuen befallen werden und befällt, wenn nur ein Auge erkrankt ist, nur dieses. Andere Male kommt er bei örtlichen Reizen vor, die von cariösen Zähnen, organischen Krankheiten, Traumen u dgl. m. mitgetheilt werden. Die eigentliche Neuralgie beruht auf allgemein gesteigerter Nervosität und erscheint gleichzeitig mit deren Ursachen, Symptomen und anderweiten Folgen: *Anaemie*, *Hysterie* und *Hypochondrie*, *Migraine*, Säfteverlusten durch Onanie und Excesse in Venere, Unterdrückung gewohnter Ausscheidungen (Ohrenflüsse, Fussgeschwüre, habituelle

Fusssehweisse, Hautausschläge etc.) Diese excentrisch entstandene Form ist häufig bilateral.

Die richtige Behandlung der Ursachen nach rationellen Grundsätzen wird topisch unterstützt durch Schonung der Augen, Abhaltung jedes Reizes, zumal des Licht- und Farbenreizes, durch Anaesthetica, (Chloroform), Morphium, Veratrin, dann durch Sublimat, Electropunctur, Augendouche. — In einigen Fällen soll der innerliche Gebrauch von Arsenik, Belladonna, Ferr. carb. u. d. Erfolg gehabt haben, Chinin bei intermittirendem Character, Landluft, Seebäder. — Ob auch Neurotomie?

III. *Hyperaesthesia supraorbitalis dolorosa* und

IV. *Hyperaesthesia lacrymal. dolorosa* unterscheidet sich von der letztgenannten nur dadurch, dass diejenigen Fasern ergriffen sind oder excentrisch ergriffen werden, welche sich in der Supraorbitalgegend oder nach der Thränendrüse hin verzweigen.

D. Die sympathische und trophische Innervation.

Dieselbe ist noch erst wenig erforscht. Vom *Plex. carotic. int.* gehen Zweige des *n. sympathicus* Anastomosen mit den motorischen Augennerven ein (*n. ocul., n. trochlearis, n. abduc.* etc.) Die Gefässnerven der *Art. ophth.* stammen eben daher und bilden den *Plex. ophthalm.* Im *Ganyl. Gasseri* erhält auch der *n. trigeminus* sympathische Fasern. Ausserdem ist es durch *Budge's* Arbeiten unzweifelhaft geworden, dass diejenigen Sympathicusfasern, die zur Iris gehen, wahrscheinlich auch zum *musc. ciliaris* gehen und Pupillendilatationen (wahrscheinlich auch nervöse *Hebetudo visus* und *Presbyopie*) bewirken, dass sein s. g. *Irissympathicus* von seinem *Centrum ciliospinale infer.* stammt, das er in die Gegenden des 7. Halsnerven verlegt. Er schreibt ihnen centripetale und centrifugale Eigenschaften oder sensorielle und motorische Functionen zu. Die weiteren Details gehören in das Gebiet der Hypothese.

XI.

DIE GEFÄSSHAUT UND DER STRAHLENKÖRPER.

(Choroidea und Corpus ciliare.)

Anat. physiol. Einleitung. *Choroidea* und *Corpus ciliare* bilden mit dem Spannmuskel, den wir später besonders behandeln, den hinteren grösseren Theil der *Tunica uvea*, zart, elastisch und leicht zerreisslich. Den vorderen kleineren Theil, die Iris, haben wir schon kennen gelernt. Personen, bei denen diese pigmentirte Hülse pigmentarm ist, haben weniger Schutz gegen das Licht, fehlt das Pigment ganz, so sind sie stets geblendet, lichtscheu und gezwungen, mit den Lidern, die in der Norm das Auge mehr vor mechanischen Insulten schützen, die inneren Theile vor Lichtinsulten zu bewahren (Albinoaugen). Schon hieraus resultirt die Hauptfunction der Choroidea, als hinterer undurchsichtiger Belag der durchsichtigen Retina das Licht theils abzuhalten, theils zu absorbiren.

Ihres Gefässreichthums halber wird sie und zwar direct ihr Vordertheil, das corp. ciliare ausserdem als Ernährungsorgan der Augenmedien betrachtet. Durch sie hin gehen auch zur Iris die Gefässe, weshalb ihrem Erkranken stets Irisleiden nachfolgt, nicht so regelmässig umgekehrt. Glaskörper, Linse und Kammerwasser hängen ebenso von der Integrität des Chor. und des Corp. ciliare ab und trüben und desorganisiren sich, wenn sie normal zu fungiren aufgehört haben.

Die *Ora serrata retinae*, ca. $2^1/_2$‴ hinter dem Scleralfalze, bezeichnet die Grenze zwischen Chor. und corp. cil.

A. Die *Choroidea* ist an der *pap. n. opt.* fest, übrigens nur locker auf die Sclera aufgelagert, durch die Gefässe und Nerven in sie übertreten. An der Papille ist sie ca. $^1/_{15}$‴ dick, an der Ora kaum $^1/_{30}$‴, bis wohin die Gefässschicht vorgeht. Das eigentliche Uvealstroma besteht aus unentwickelten elastischen Geweben und trägt auf seiner Centralfläche die Pigmente, eine Körnerschicht, die über Ciliarkörper und Iris hinaus bis an die Pupille vorgeht. Die Pigmentkörner sind regelmässig sechsseitig, dünnwandig, 0,006‴—0,008‴ lang und ca. 0,004‴ breit und bis auf den Kern mit schwarzbraunen Molekülen angefüllt. Der Kern schimmert bläschenartig mit kleinen Innenkernen in jedem Kerne durch. Verliert das Pigment im Alter seine Schwärze oder geht ein Theil des Pigments verloren, so wird die Pupille missfarbig und oft in dem Grade, dass man vor der Spiegeluntersuchung an *Cat. incip.* denken könnte. Die Grenzhaut zwischen der Stäbchenschicht der Retina und dem Pigmentstratum der Choroidea hat *Stellwag* als *Membr. limitans uvea* aufgeführt.

Aeusserlich grenzt die Gefässschicht insofern unmittelbar an die Pigmentschicht, als Pigmente das Stroma ganz durchsetzen, weithin zwischen die Gefässe eingebettet sich vorfinden und auch der inneren Scleralwand anhängen als s. g. *Lamina fusca.*

Zur Erleichterung der Uebersicht sämmtlicher Uvealgefässe ist ursprünglich von *Brücke* folgendes Schema derselben aufgestellt:

	Art. ophthalm.	
Arterielle Quellen:	Art. cil. post. brev.	Art. cil. post. long. Art. cil. ant.
Mittelglieder	1. Ciliarnetz der Chor. 2. Directe Uebergänge der Art. in die vasa vorticosa. 3. Gefässnetze der proc. cilar.	1. Capillargefässe des musc. tens. choroid. 2. Gefässnetz der Blendung.
Venöse Abflüsse:	Venulae cil. post. brev. und Vasa vorticosa.	Ven. cil. post. long. Ven. cil. ant.
	Ven. ophthalm.	

Zur Erläuterung dieses Schema's fügen wir bei, dass die *Art. cil. post. brev.* mit 12—16 anderen Aesten von der *Art. ophthalm.* der *Carot. int.* stammen und sich nach ihrem Eintritt durch die Sclera in drei Systeme theilen:

1. *Das Capillarnetz der Chor.* als *inneres* System ist der ganzen Choroid. bis an die Ora eigenthümlich.

2. Der directe Uebergang in die *vasa vorticosa* als *äusseres* System. Diese äusseren Aeste zerfallen nicht in Capillaren letzter Ordnung, sondern kehren in regelmässig zierlichen, schon mit blossem Auge wahrnehmbaren Gefässbögen von Vorn nach Hinten als Venen zurück, 4—6 an der Zahl, in die auch das meiste Blut des Capillarsystem, das Chor.- und das Irisvenenblut gelangt. — Congestionen und Apoplexien der Chor. sind in Folge dieser eigenthümlichen Bluteirculation wahrscheinlich seltener.

3. Das dritte oder *vordere System* geht bis an das Corp. ciliare vor, um
   1) die Iris und den musc. ciliaris zu versorgen,
   2) das Gefässnetz der proc. cil., d. h. diese selbst,
   3) um in Einzelzweigen, die sich auch wohl noch vereinigen, die proc. cil. zu durchsetzen und die Iris zu erreichen.

Zur Iris und dem musc. cil. verlaufen ausserdem die *Art. cil. post. long.* und die *Art. cil. ant.*, durch Muskelarterien von der *Art. ophthalm.* stammend.

Rückkehrend verläuft alles Blut der Iris und des Spannmuskels durch die *Ven. cil. post. long.* und der *Ven. cil. ant.*, die mit dem *Sinus venosus* im *Canal. Schlemmii* in Verbindung stehen, um dann theils in die *vas. vorticosa* zu gelangen, theils die *Venul. cil. post. brev.* zu bilden, und mit diesen oder direct endlich in die *Ven. ophthalm.* zu treten.

Die *Nerven* stammen theils als *kurze* Ciliaren (c. 15) aus dem *Gangl. ciliare*, theils kommen sie direct als *lange* Ciliaren vom *Ram. nasocil.* und vertheilen sich im Choroidealstroma oder gehen nach Vorn, um den *musc. ciliar.*, die Corn. und die Iris zu versorgen.

B. Das *Corpus ciliare*, als Mittelglied zwischen Chor. und Iris, ist $2^1/_2$—$3'''$ breit, vorn $1'''$ dick, hinten $^1/_{15}$—$^1/_{30}'''$ und beginnt hinten an der Ora, der ihre Innenfläche durch die Zonula Z. fest aufliegt. Das Capillarsystem der Chor. fehlt ihm, die übrigen Gefässe treten ein, um theils die Hauptsubstanz der Fortsätze zu bilden, theils in die Iris weiter vorzugehen. Auch die Pigmente bleiben ihr eigenthümlich und setzen sich, nach Innen vom Spannmuskel fortgehend, bis in die Iris fort. Die s. g. *proc. cil.* kann man als die nach Vorn vorgedrängte und mächtig entwickelte Gefässschicht der Chor. betrachten; die Gefässe sind theils capilläre, theils kleinste Arterien und stehen dem Stoffwechsel des dioptrischen Apparates vor. Die Membran, als die sie angeordnet sind, wird zu ausgedehnt um flach zu bleiben. Sie faltet sich in 70—80 weissgraue Falten und liegt wie eine Halskrause bis vor den Linsenrand, ohne ihn zu berühren. Jede Falte ist ca. $^4/_5'''$ lang und $^2/_5'''$ hoch, eine Fläche, durch die Faltenhöhen gelegt, hat $4^1/_2'''$ im Durchmesser und liegt $2'''$ hinter dem vorderen Pole der Hornhaut (*Arlt*). Der Querdurchschnitt eines Fortsatzes zeigt blumenkohlähnlich die Vorderfläche dieses Ernährungsorganes des inneren Auges.

Choroidealcongestion.

Den hyperämischen Zustand der Aderhaut fassen wir zunächst und besonders in's Auge, weil er eben so lästig als häufig ist. Er entsteht entweder nach häufiger Reizung activ oder aus Beeinträchtigung des Rückflusses passiv und gibt sich subjectiv durch Trübung und Störung des Gesichtsvermögens zu erkennen, zu denen sich gern das Gefühl von Druck, Spannung, Stechen, Funkensehen und andere Symptome von Retinalirritation hinzugesellen. Alles, was bei Kopfcongestion geklagt wird, kann gleichzeitig vorhanden sein, Stirnschmerz, Schwere, Schwindel, Ohrenklingen. Deshalb verschlimmern Körperarbeiten, besonders mit gesenktem Kopfe, geistige Thätigkeit, Gemüthsaffecte, spirituöse Getränke, schwerverdauliche, starkgewürzte und jede zu reichliche Nahrung beide Uebel in derselben Weise. Das Auge ist dabei gegen Licht empfindlich, heisse Tage verschlimmern das Uebel. Umstände, welche durch längere Zeit diese Congestion veranlassen, sind Abdominalplethora, Amenorrhoe, sitzende Lebensweise, Hämorrhoidalstase u. dgl., weshalb man die mäandrisch gewundenen Gefässe der Conj., welche bei chronischer Choroidealcongestion objectives Hauptmerkmal sind, mit Fug und Recht Abdominalgefässe genannt hat (seit *Beer*). Ein anderes Characteristicum ist der blaue Ring um die normale Cornea, zu dem die Blutüberfüllung des canalis Fontanae, eines Sinus für venöses Blut, Anlass ist. Er liegt bis $^1/_4$ Linie von der Hornhaut entfernt. Nicht selten leidet nach längerer Dauer des Uebels die Sclera mit und verdünnt sich durch gleichmässige Atrophirung, wobei sie ein bläuliches Aussehen gewinnt, oder partiell und gibt dann zur Entstehung von Ausbauchung (*Sclerectasie*) Veranlassung, bei deren Ausbildung einige Male Nachlass der congestiven Beschwerden im Auge beobachtet worden ist. Entwickelt sich eine solche Ausbuchtung mit Ausdehnung der Selera in

höherem Grade an der hinteren Seite des Bulbus, so beginnt gleichzeitig ein entsprechender Grad von Vortreten oder Schiefstehen des Augapfels.

Therapie. So wichtig Antiphlogose bei Entzündung der Aderhaut ist, so wenig wäre sie bei blosser Congestion derselben am Platze. Oertlich reicht es hin, die Augen möglichst zu schonen und vielleicht von Vornherein einige Blutegel an die *proc. mastoid.* zu setzen. Nachher sind sie besser am After am Platze, wo sie von Zeit zu Zeit wiederholt werden können. Angemessene Ableitung durch Laxanzen, Fussbäder, Wassertrinken, besonders von auflösenden Brunnen, viel Bewegung in freier Luft, Vermeiden der sitzenden Lebensweise, spirituöser Getränke, vielleicht eine Bade- und Brunnencur mit entsprechender Zerstreuung und Aehnliches ist gegen dieses Uebel zu verordnen.

Choroiditis,

Entzündung der Aderhaut ist eine gefährliche und weit häufiger vorkommende Krankheit als die Aerzte vor Schröder v. der Kolks trefflichen Mittheilungen gewusst haben. Sie entwickelt sich entweder für sich, meistens aus länger bestandner Congestion oder gesellt sich consecutiv zu Keratitis, Iritis, Kyklitis hinzu. Je nach den ursächlichen Verhältnissen variirea die Symptome in mannigfacher Art, ebenso sind die Ausgänge, wie sie sich in Nachkrankheiten oder bei der Section ergeben. Die Choroidea ist bald in ihrer Totalität, häufiger jedoch partiell ergriffen und der Eintritt so wie Verlauf der Entzündung ist entweder acut oder chronisch.

a. Choroiditis acuta, welche durch die plötzliche Heftigkeit aller Erscheinungen die Diagnose erleichtert. Da das andere Auge mitleidet; so muss man Acht haben die eigentliche Krankheit neben den Epiphaenomenen nicht zu übersehen. Diese sind: Röthung und leichtes Oedem der Palpebralränder, subconjunctivale Injection beider Bindehäute, Anfüllung des venösen Kreissinus und der daher rührende schiefergraue Ring um die Cornea (Annulus arthriticus Beerii); letztere wie angehaucht, die Iris anfänglich etwas geschwellt, vorgedrängt, träge stark contrahirt, unbeweglich. Neben diesen objektiven müssen die Reflexsymptome der innern Entzündung, Lichtscheu, Thränenfluss, Lidkrampf etc. und besonders die subconjunctiven auf die richtige Diagnose hinleiten: Trübung und schnelle Abnahme des Gesichtsvermögens, Lichterscheinungen im Auge, Ohrensausen mit nervöser Gehörsschwäche, Benommenheit des ganzen Kopfes, besonders aber heftig stechender Schmerz im Auge, der nach dem Verlauf der Supra — und Infraorbitalnerven ausstrahlt. Der Bulbus wird von einem solchen Druckgefühl eingenommen, dass Patient die Orbita als verengert bezeichnen möchte. Dazu kommt die Störung des Allgemeinbefindens: Zungenbelag, Appetitlosigkeit, Magendruck, Brechneigung und Erbrechen, Gemüthsverstimmung, Mattigkeit, Fieber u. d. m. — Oft ist in 24 Stunden das Gesicht zeitweilig oder für immer vollständig verloren, doch kann das Leiden sich Tage und Wochen lang hinziehen, um zunächst in die chronische Form oder direkt in einen der Ausgangszustände überzugehen.

b. Choroiditis chronica. Die chronische Form geht stets aus der Congestion allmählich hervor und ist durch das Unmerkliche ihres Auftretens um so verderblicher für den Patienten. — In der Regel klagt er

anfänglich nur über Nebelsehen, besonders in der zweiten Hälfte des Tages, erst nach Monaten geräth er wegen beträchtlicher Störung beim Gebrauch der Augen in Sorge, doch können vor vollständiger Erblindung Jahre vergehen. Die subjectiven Symptome steigern sich überhaupt langsam, es sei denn, dass die chronische Form in die acute umschlägt. Die partielle Erkrankung giebt sich im Verlaufe durch bläuliche Erhebungen der Sclera kund, über denen auch die Conjunct. injicirt erscheint und unter denen meist flüssiges Exsudat sich angehäuft hat, dass durch Druck Atrophirung der Lederhaut bewirkt (Staphyloma scleraе). An der hintern Bulbushemisphäre sind diese Ectasien besonders häufig, selten wird der Bulbus in seiner ganzen Totalität ausgedehnt (Glotzauge).

Nach den pathologischen Befunden, welche der Augenspiegel und die Section ergeben, theilt man die Choroiditis ein in die

1. Choroiditis simplex. Hier findet man eine ziemlich gleichmässige mehr oder weniger intensive Röthe über dem Augenhintergrund ausgebreitet; die Venen der Choroidea sind gefüllt, die Netzhaut trübe verschwommen, die Papille geröthet und diffus. Diese Krankheit geht aus der einfachen Congestion hervor und findet man sie besonders auf haemorrhoidaler Basis, nach Unterdrückung regelmässiger Absonderungen oder auch in Folge traumatischer Einwirkungen, Erkältungen etc.

2. Choroiditis disseminata gehört in das Gebiet der partiellen Erkrankungsformen. Es entstehen hier circumscripte Exsudationen in die ganze Ausbreitung der Aderhaut; verschwinden diese Exsudationen, dann bleiben weisse Flecke zurück, an denen man noch Reste des seines Pigmentes beraubten Choroidealgewebes bemerkt (*Liebreich*). In der Umgebung dieser atrophischen Stellen findet man Anhäufungen des Pigments. Es ist dies überhaupt eine Eigenthümlichkeit der Choroidea, sobald das normale Gewebe atrophirt, dorthin Pigment in grösseren Massen abzusetzen.

3. Choroiditis arcolaris (*Förster*). Es bilden sich hier kleine häufige rundliche, mitunter confluirende Exsudatflecke am hintern Pol des Auges, um Macula lutea und Papille, welche tief eingreifende Gewebsveränderungen zurücklassen und natürlich, sobald das Gebiet der Macula lutea davon betroffen wird, grosse Sehestörungen veranlassen. Diese Flecke sind gelblich weiss, meist mit kohlschwarzen Rändern umgeben. Diese Form ist auch als Choroiditis syphilitica beschrieben worden.

4. Selerotico-choroiditis posterior, eine der häufigsten und verderblichsten Erkrankungsformen. Hier tritt eine Entzündung der Choroidea um die Papille herum auf, meist nach der äussern Seite hin; von der Choroidea aus wird die Sclera mit ergriffen, leidet an ihrer Resistenz und dehnt sich nach hinten hin aus — daher der alte Name Staphyloma posticum. Die auseinandergezerrte Aderhaut atrophirt und dadurch entsteht im Augenspiegelbilde jene helle halbmond- oder sichelförmige Figur, welche sich meist nach aussen hin der Papille ansehliesst und in deren Bereich dann die mehr oder weniger von der Aderhaut entblösste weisse Sclera durchscheint. Graue Flecke, die man in dieser Figur sieht, zeugen von noch vorhandenen atrophirten Stromapartien der Chor., mitunter sieht man auch einzelne Blutgefässe hindurchziehen. Die Papille erhält meist eine ovale Form dadurch, ebenso

wird die Sehachse durch die Ausdehnung des Bulbus nach hinten verlängert und es tritt meist hochgradige Myopie ein.

Die Aetiologie ist mannigfaltig:

1. Traumatische Veranlassungen haben selten reine Chor. zur Folge. Schon die Natur der Verletzung bringt es in der Regel mit sich, dass Cornea, Sclera, Iris, sich gleichfalls entzünden, so dass oft der ganze Bulbus erkrankt (Panophthalmitis) und Phthisis desselben eintritt (Siehe diese). Die reine traumatische Chor. stellt sich nach einfachen Stich- und Hiebwunden in selten sehr gefährlicher Weise ein, was aber stets der Fall ist, wenn fremde Körper zurückblieben. Als ein solcher muss die deprimirte oder reclinirte Linse gelten, die häufig, wenn auch erst nach Jahren, partielle Choroid. herbeiführt, aus welchem Grunde allein viele neuere Oculisten der Extraction vor jeder andern Methode den Vorzug geben. Nicht selten habe ich mit dem Augenspiegel die Linse auf dem Augengrunde gesehen, umgeben von Choroidealexsudat, dass in einzelnen Fällen bei passender Beleuchtung auch mit dem blossen Auge als glänzende, meist gelbliche, verschiedengeformte, meist membranartige Masse sichtbar und sogar für Kapselstaar gehalten worden war. Folgt auf Nadeloperationen Choroiditis bald, so ist entweder ein zu tiefes und festes Senken des Staares auf die innere Seite der Bulbushülse oder starkes und schnelles Aufquellen der frei gewordenen Staarsubstanz Ursache. In solchen Fällen stellt sich acute Choroiditis ein, eben so nach Stössen u. d.

2. Heftig und plötzlich auf den erhitzten Kopf wirkende kalte Luft, also Erkältung ist wiederholt, besonders bei bestehender Choroidealcongestion als Anlass zu Entzündungen beobachtet worden. Ausser den oft geringen sichtbaren Zeichen, Injection, Thränenschiessen, Lichtscheu, Lidkrampf, seröser Conjunctivalinfiltration kommt wohl Luscitas, Schiefstehen des Bulbus, vor, wenn nämlich die Erkältung zugleich auf Augenmuskeln gewirkt hatte. In der Regel ist der *m. rectus externus*, auch wohl der *m. levat. palp. sup.* gelähmt, welcher Lähmung entsprechend die Antagonisten früher oder später ihr Uebergewicht geltend machen. Hieraus erklärt sich denn sofort die Entstehung von Doppelbildern oder einem Schattenbilde neben dem guten. Ausser diesem subjectivem Symptome und der Empfindung von Druck und oft sehr empfindlichen reissenden Schmerzen klagt der Patient über Verschwommenheit, Verzogenheit, Halbheit der Bilder, die er mit dem erkrankten Auge erhält, — Beweis der *Chor. partialis* und einer daher rührenden, entsprechend verringerten Retinalenergie. — Bei längerem Bestehen kommt es zu Exsudatergüssen, die sichtbar werden können, zum Mitleiden der Iris, Verfärbung, Trägheit, Retraction, Starrheit derselben. Vorkommen meist in den Blüthejahren relativ gesunder Individuen.

3. Tuberculöse Ablagerungen in der Choroidea mit oder ohne serösen Erguss sind unzweifelhaft, wenn auch noch erst in vereinzelten Fällen als Entzündungsursache constatirt. Die Fälle betreffen meist jüngere, blonde, blauäugige Kinder mit dem Zeichen scroph. Cachexie und endigen ohne Möglichkeit der Rettung des Auges mit Blindheit. Schreitet die Ablagerung längere Zeit und reichlich vor, so dehnt sich der Bulbus aus und birst, in anderen Fällen drängt das Exsudat durch den Glaskörper, den es zerstört, vor, worauf Schrumpfung erfolgt. Die ersten Symptome sind die reflectiven und täuschend; nur die Unsicherheit des Sehens, ein auffallender Glanz aus der Augentiefe, oft als Leuch-

ten bezeichnet, und die Spiegeluntersuchung sind im Stande, auf die Diagnose dieses traurigen Uebels hinzuführen. Von Retinalkrebs ist es erst in späteren Stadien zu unterscheiden. — Die Form ist stets die chronische.

4. Pyämische Zustände, vorzüglich puerperale, auch typhöse reflectiren sich, besonders nach einiger Zeit des Bestehens wohl auf der Chor. und pflegen unter Schmerz, Feuererscheinungen im Auge und rascher Erblindung auf baldigen tödtlichen Ausgang hinzuweisen. Zögert der Tod, so tritt in Einzelfällen Verstopfung der Gefässe (Embolie, vgl. Panophthalmitis) mit Erblindung oder mehr weniger starkes Oedem in der Conj. und in den Lidern ein, Iritis gesellt sich hinzu, Hypopion, Ruptura corn. u. dgl.

5. Arthritische, plethorische, haemorrhoidale Constitution neigen ungemein zu dieser Krankheit, wegen der dabei häufigen Kopfcongestionen.

6. Unterdrückung gewohnter Absonderungen, z. B. der Menses bei Frauen, der Fusssehweisse, haemorrhoidaler Blutungen etc. veranlassen oft Choroiditis.

Die Krankheit kommt in allen Altern vor, am meisten sind die Jahre zwischen 45—60 disponirt.

Die Prognose ist im Allgemeinen ungünstig; selten gelingt es, zumal wenn Exsudationen bereits vorhanden, das Auge zur Norm zurückzuführen. Ferner richtet sich die Vorhersage nach der erkrankten Stelle und der Ausbreitung. Die Sclerotico-Choroiditis gibt eine ganz ungünstige Prognose wegen der häufigen deletären Ausgänge.

Therapie ist natürlich auf Beseitigung der Causa efficiens hingerichtet. Bei Traumen sind fremde Körper, wenn irgend möglich, auszuziehen, da sie fast ohne Ausnahme zur Eiterung oder zu Exsudationen und Verlust des Auges führen. Ferner unterstütze man die directe Behandlung durch Verbesserung der schadhaften einwirkenden Constitution. Oertlich wende man ziemlich energische Blutentziehungen an. Man bedient sich jetzt statt der Blutegel mit vielem Glück des *Heurteloup*'schen Schröpfkopfes. Derselbe wird den Schläfen applicirt und hat den grossen Vortheil, dass das Blut in einem schnellen ununterbrochenen Strome abfliesst und dadurch eine schnellere Entlastung des Bulbus herbeiführt. Die Gefässlumina werden energischer verringert, so dass die bestehende Congestion sich nur langsamer wiederherstellen kann. Man lässt die Blutentziehungen einen um den andern Tag oder selbst in grösseren Zwischenräumen von acht Tagen mehrmals anwenden. Das Auge muss vor jedem Reiz durch Luft oder Licht bewahrt werden; daher ist es zu empfehlen, den Kranken im dunklen Zimmer in der ersten Zeit zu halten. Um die Reizung der Iris und den intraocularen Druck zu mildern, träufle man mehrmals den Tag Atropin ein zumal bei acuten Entzündungen. Angemessenes diaphoretisches Verhalten, Ableitungen durch Abführmittel, Fussbäder mit Königswasser, spanische Fliegen, Haarseile besonders bei hartnäckigen Recidiven sind sie nach dem Auftreten des Processes anzuwenden. Innerlich hat sich am besten Sublimat bewährt in Gestalt der gewöhnlichen Dzondischen Cur; ferner Hungercuren, Schwitzcuren und die Zittmann'sche Cur sind empfohlen worden. Bei der Therapie muss man sich nach dem Stadium der Krankheit und

dem Habitus der Kranken richten. Sind alle entzündlichen Symptome geschwunden und blos noch die Exsudatreste vorhanden, so kann zur Resorption derselben auch Jodkali von Nutzen sein. Ist das Individuum decrepide, anämisch, so sind stärkende, anregende Mittel zu geben, wenigstens habe ich solche Fälle gesehen, in denen nach jahrelangen Leiden dadurch noch unerwartete Besserung erzielt wurde.

Die Choroiditis complicirt sich gern ebenso, wenn sie häufige Complication anderer Krankheiten ist. Zunächst ist es meist die mit ihr eng verbundene Retina, die zum Theil mit in Entzündung versetzt, der Ernährung beraubt und der Atrophie zugeführt oder selbst der Heerd von Pigmentablagerungen wird, welche von der Choroidea aus geschehen. Sodann die Sclera, welche mit der Chor. verwächst, erweicht und verschiedentlich das Bild des Staphylom's darbietet. Der Tensor choroideae und die Iris betheiligen sich noch häufiger, wodurch die langwierigsten verderblichsten Irido-choroidites entstehen, die später durch Trübung des Glaskörpers, Cataractbildung, totale Synechien mit ausgedehnten Schwartenbildungen an der hintern Wand der Iris zum Verlust des Sehvermögens führen. Ferner gesellt sich gern eine sympathische Erkrankung des zweiten Auges hinzu und man muss oft zur Enucleation des primär erkrankten Auges schreiten, um das Gesunde zu retten.

Glaucoma.

Mit diesem Namen bezeichnet man einen Symptomencomplex, der seit alten Zeiten zu den gefürchtetsten Krankheiten gehörte, über dessen Genese zwar heute noch nicht die Forscher übereinstimmen, dessen verderbenbringender Ausgang jedoch durch *A. v. Gräfe's* Verdienst fast ganz aufgehoben ist. Den Namen hat die Krankheit von einem ganz inhaltsleeren Symptom erhalten, von dem meergrünen, schmutziggrünen Augenhintergrund, welcher durch eine vergrösserte, unbewegliche Pupille hindurchsah. Das Hauptsymptom des Leidens besteht in einem vermehrten intraoculären Druck, sei es nun, dass dieser, wie die Einen meinen (*v. Gräfe*) durch eine entzündliche Affection der Choroidea und damit gesetzten veränderten Ernährung des Glaskörpers; sei es, wie Andre es sich denken (*Donders*) durch Irritation der Ciliarnerven der Iris bewirkt wird. Zuerst tritt Abplattung der Cornea ein, dadurch hervorgerufene Presbyopia, Anaesthesie der Cornea, Hervordrängung der schmutzig verfärbten Iris, Verkleinerung der vorderen Kammer, starr unbeweglich oft bis zum Verschwinden der Iris erweiterte Pupille. Der Kreislauf des Bluts in den vorderen Ciliargefässen wird gehindert, starke subconjunctivale Injection, zuerst Arterien und Venen gemeinsam, später nehmen die Arterien ab und die dicken geschlängelten Venen umgeben den Augapfel, durch Anastomosen sich bogenförmig um die Cornea verschlingend (Annulus arthriticus Beerii); dabei atrophirt das subconjunctivale Bindegewebe und lässt die bläulich weisse Sclera durchscheinen, wodurch der Bulbus das bleigraue bläuliche Colorit erhält. Der Bulbus ist prall, hart, das vordere Kammerwasser wie der Glaskörper getrübt, die hintere Cornealwand beschlagen. Starke Ciliarneurosen mit den quälendsten Supraorbitalschmerzen.

Mit dem Augenspiegel erkennt man vor allen eine Excavation der Papilla nervi optici, erkennbar durch den eigenthümlichen gebrochen erscheinenden Verlauf der Retinalgefässe beim Eintritt in die Papille,

bei heftigen Fällen sieht man an dieser Stelle auch Arterien und Venenpuls. Das Gesichtsfeld wird beschränkt bis zur völligen Amaurose. Es treten Chromopsien auf, besonders ist ein blauer Regenbogen um die Lichtflamme characteristisch. Nach dem Verlauf der Krankheit theilt man sie in zwei Gruppen:

1. Acutes Glaucom. In den meisten Fällen geht hier ein Prodromalstadium voran, welches von einigen Tagen bis zu mehreren Jahren sich ausdehnen kann. Die Presbyopie nimmt allmählich zu, farbige Erscheinungen von Zeit zu Zeit, intercurrente Obscurationen, grauer Nebel vor den Augen, Beschränkung des Gesichtsfeldes, die Pupille wird allmählich weiter, Trübung des vorderen Kammerwassers, oft innerhalb einer Stunde verschwindend und wiederkommend, vorübergehende Ciliarneurosen. Plötzlich erfolgt die Eruption der Krankheit mit dem Aussehen einer Augenentzündung unter den oben geschilderten Symptomen mit reichlichem Thränenfluss und schneller Abnahme bis Verschwinden des Sehvermögens. Diese entzündlichen Anfälle gehen nun mitunter von selbst oder unter Antiphlogose und Opiumgebrauch zurück mit Nachlassen der Symptome, das Sehvermögen stellt sich wieder her; aber solche Anfälle kehren nach Intervallen zurück und lassen immer Verschlechterung des Sehvermögens zurück. Der Augenspiegel zeigt dann runde Netzhautecchymosen, Exsudate in die Choroidea und in späteren Zeiten Atrophie der Sehnerven.

2. Chronisches Glaucom. Hier treten die Erscheinungen langsam auf ohne starke entzündliche Erscheinungen, mitunter fehlt sogar die Ciliarneurose oder ist gering und vorübergehend, nur der Augenspiegel sichert dann durch seine Ergebnisse die Diagnose. *Alfred Gräfe* beobachtete bei einem jungen Manne, welcher wegen geringer Presbyopie sich ihm präsentirte, bedeutende Excavation der Papille und harte Bulbi, ohne dass sonst ein Symptom auf Glaucom deutete. Nach einigen Monaten traten plötzlich acute Anfälle auf und das Bild des Glaucom's war vollständig.

Die Krankheit wird in allen Altern mit Ausnahme der Kinderjahre beobachtet, die meisten Fälle bieten jedoch die Jahre über 50.

Die Prognose ist im Allgemeinen günstig; sie richtet sich nach dem Stadium, in welches die Krankheit zur operativen Behandlung kömmt; je früher, desto besser die Vorhersage.

Therapie. Die früher rigorös antiphlogistische Behandlung führte selten zum Ziel. Erst als *v. Gräfe* das Hauptsymptom des Leidens in dem abnorm vergrösserten intraocularen Druck erkannte und in Folge dessen die Iridectomie als Heilmittel angab, sank die früher so gefürchtete Krankheit zu einer ziemlich ungefährlichen herab. Acute Anfälle im Prodromalstadium weichen unter dem Gebrauch hoher Gaben von Morphium. Wird früh operirt, so tritt eine vollständige Restitution des Sehvermögens ein; aber auch in den ältesten Fällen wird oft durch die nachträgliche gemachte Iridectomie eine bedeutende Besserung erzielt.

Die neu zu bildende Pupille muss möglichst excentrisch bis in den Ciliarmuskel hinein angelegt werden, möglichst breit. Das Kammerwasser ist langsam zu entleeren, um bei der plötzlichen Abnahme des intraocularen Drucks Blutungen aus den innern Membranen zu vermeiden. Zugleich kann eine allgemeine Behandlung direkt auf die Constitution gerichtet zumal bei gichtischen und plethorischen Individuen von Nutzen sein.

Sehr oft erkrankt sympathiseh das zweite Auge. Diese Erkrankung wird durch die Iridectomie nicht aufgehoben; im Gegentheil beobachtete v. *Gräfe* ein schnelleres Auftreten des glaucomatösen Processes in dem andern Auge nach Heilung des erstern.

Apoplexia choroidealis.

Die an zarten Gefässen überreiche Chor. ist häufiger der Quell innerer Blutung, als man bisher angenommen hat, und zwar ergiesst sich das Blut meist nach der Sclera zu, doch auch zwischen Choroidea und Retina, ebenso in die Choroidealsubstanz selbst, obgleich bisher verlässliche Sectionsbefunde hierüber nicht vorliegen. Dringt es bis in das corp. vitr., so muss die Retina vorher durchbrochen sein, die dann auch blutet, so dass die Apoplexie eine combinirte beider Membranen wird. Meist stammt der im corp. vitr. vorgefundene Bluthcerd aus der Retina allein. (?) Verletzungen, besonders Stich- und Hiebwunden, als Ursache führen meist zu reichlichem Erguss bis in die Kammern, wenn es nicht zu allgemeiner Zerstörung, Verlust der Linse und des Glaskörpers kommt. Allgemeine Erschütterungen durch Stoss, Fall, Schlag oder Brechen, Husten, Niesen u. dgl., dann auch plötzliche Temperaturveränderung, Luftzug etc. können zu zahlreichen kleinen Heerden Anlass werden, die objectiv durch den Spiegel nachweisbar sind, subjectiv durch mehr weniger starke, partielle oder totale Verdunkelung des Gesichts, oder roth-, braun-, schwarzfarbige Schattenbilder sich anzeigen, die entweder zu Lücken im Sehfelde oder zu totaler Anaesthesie führen. Entzündliche Reaction bleibt nicht aus und führt bei kleinen Extravasaten zur Resorption und Genesung; einigermaassen starke Ergüsse compliciren sich sofort mit Anaesthesia retin. und geben stets eine ungünstige Prognose, sind auch meist mit anderweitigen Symptomen von Cerebralcongestion oder Apoplexie verbunden.

Therapie. Da in der Regel Prädisposition vorhanden ist, so hat man diese zu bekämpfen, habituelle Blutungen und dergleichen herzustellen, durch blutige Schröpfköpfe im Nacken abzuleiten: örtlich Kälte und adstringirende Mittel (Alaun, Tannin, Eisensalze, Plumb. acet.), dabei Ruhe und Antiphlogose gegen beginnende Entzündung. Endlich zur Beförderung der Resorption spirituöse Waschungen und Bähungen mit verdünnter Arnicatinktur, Einreibungen von Mercur- und Jodkalisalbe, vielleicht auch Electricität. Innerlich ist Calomel, Polygala, Digitalis, Arnica und Jodkali empfohlen. Besonders vorsichtig sei man hinsichtlich der Anwendung des Brechweinsteins.

Amotio chor.

Ablösung der Chor. charakterisirt sich nach *Liebreich* durch eine äusserst scharf contourirte röthlich gelbe, glatte Geschwulst in Gestalt eines Kugelsegments, über welche die Retinalgefässe hinweglaufen. Die Geschwulst ist nicht, wie bei Netzhautablösung, gefaltet und flottirend, auch bleibt die Chor. meist durch die normale Retina erkennbar. Der Verlauf ist durch Iridochoroiditis zu Atrophia bulbi.

Hydrops choroidealis,

Erguss seröser Flüssigkeit aus der Choroidea und zwar nach Innen, nach der Retina zu, desshalb auch *Hydrops*

subretinalis genannt, wird mit Hülfe ophthalmoskopischer Untersuchung nicht so sehr selten da gefunden, wo früher Amblyopie oder Amaurose diagnosticirt wurde, deren usurpirtes und sehr umfangreiches Gebiet sie also glücklich beschränken hilft. Der seröse Erguss erfolgt auf Irritation der Choroidea bei vorhandener Prädisposition primär oder es ist der Erguss ursprünglich ein blutiger oder wenigstens mit Blutfarbstoff durchtränkter und wird nur missfarbig, molkig mit der Zersetzung und Verfärbung der färbenden Bestandtheile. Oft reicht eine mehr oder weniger heftige Verletzung des Bulbus hin, um den Reizzustand und den serösen resp. blutfarbigen Erguss zu bewirken. Wie in Vesicatorblasen liegt die Flüssigkeit meist an den tiefgelegenen Stellen, während die Abscheidung, mithin auch die Ablösung der Retina von der Chor. in weiterer Ausdehnung stattfand. Haften beide Membranen mehr nach unten fest an einander, so bleibt der Erguss über dieser Partie stehen. Es kann sich die ganze Retina ablösen, und trichterförmig von der Eintrittsstelle des *nerv. optic.* bis an die *Ora serrata* vorbauchen, in welchem Falle sie dann mit blossem Auge hinter der Pupille sichtbar wird. Mittelst des Augenspiegels kann man das Uebel nun auch in den ersten Anfängen beobachten, kleine Ergüsse hinter der Retina deutlich bestimmen, Sitz, Farbe, Form und deren Fortgang und Veränderung verfolgen. Frische Retinalsäcke sind noch durchscheinend, später werden sie, während auch die Function der Retina endlich ganz aufhört, undurchscheinend, grau, faltig, schattenwerfend; die Säcke können sich vor intacte Retinalpartien drängen und dadurch zu Farbenerscheinungen Anlass geben.

Die Resorption von Exsudaten im Glaskörper kann durch die dabei stattfindende Volumensverkleinerung des letzteren ebenfalls zur Ablösung der Retina von der Choroidea und zum Erguss von seröser Flüssigkeit zwischen beiden Membranen Anlass geben.

Subjectiv wird meist plötzlich, ohne Schmerz und wohl ohne nachweisbare Ursache Verfinsterung, wie von Wolkenschatten herrührend, beobachtet; da der Erguss unten stattzufinden pflegt, in der oberen Partie des Sehfeldes und im Anfange röthlichschimmernd oder doch mit röthlichem Saume. Diese Färbung verliert sich allmählich und geht mit der Entmischung des Ergusses und der Functionsbeeinträchtigung der Retina in's Gelbe, Graue, Schwärzliche, bis zur absoluten partiellen Blindheit, d. h. Lähmung und Atrophirung der Retina über. Die Entartung dieser Membran kann man in günstigen Fällen objectiv beobachten; anfänglich fungirt sie noch, wenn auch beschränkt, das Retinalblut circulirt noch, schliesslich ist sie undurchscheinend und von obliterirten Gefässen durchzogen. Das Gesichtsvermögen bleibt in den der intacten Retinalpartie entsprechenden, d. h. entgegengesetzten Richtungen ungestört und oft überraschend scharf. Wenn rings um den *nerv. optic.* Ablösung stattgefunden hat, hört auch in den nicht abgelösten peripherischen Theilen jede Sinnesthätigkeit auf; wenigstens ist deren Fortleitung unterbrochen und das Auge blind. Der Zustand von *Hemiopie*, d. h. das Fehlen eines Theiles des Sehfeldes dauert oft lange Zeit hindurch, kann aber freilich auch durch anderweitige die Retina lähmende Ursachen bald in Fehlen des ganzen Sehfeldes, d. h. in vollständige Blindheit übergehen.

Von den mannigfachsten subjectiven Erscheinungen, welche die Patienten angeben, erklärt sich die Difformität mancher Sehobjecte: das schiefe Auslaufen gerader Linien, das Unterbrochensein dersel-

ben etc. aus theilweiser Ablösung oder Faltung der noch fungirenden Netzhaut.

Im Verlaufe stellen sich verschiedene Complicativerkrankungen in den Nachbarorganen ein. Ausser Retinalparese und Atrophie eine punkt- und fleckgrosse Entzündung in der Substanz derselben, oft mehrfach vorhanden, maculöser Eechymosirung nicht unähnlich, von der sie aber bei mikroskopischer Betrachtung durch zahlreiche Gefässneubildungen wohl zu unterscheiden ist. Steigert sich diese Retinitis, so folgt ihr nicht gar selten *Iritis, Synechia posterior, Cataracta mollis, dehiscens, accreta*, Atrophie und Entartung des *corp. vitreum* u. dgl. m., worüber, wie über Actiologie und Therapie weitere Beobachtungen belehren müssen.

Erguss mit Perforation der Retina führt bald zu *Hydr. corp. vitr.* Erguss nach der Sclera hin führt zu Ectasie derselben oder dem sogenannten *Staphyloma sclerae s. Cirsophthalmus*, wobei zu merken, dass die Sclera sofort mitleidet, weich und locker wird, sich ausbaucht und in den gewundenen, tiefblauen Wulstungen albuminöses Exsudat und die desorganisirte, oft mit ihr verwachsene Gefässhaut enthält. Dieses sogenannte Sclerastaphylom liegt bald nach Vorn, bald nach Hinten am Sehnerven, es entsteht unter den Symptomen von Choroid. chroniea mit erheblichen Sehstörungen und führt zum Verlust des Auges, wenn nicht möglichst frühzeitig durch energisches Einschreiten dem schleichenden Uebel Einhalt gethan wird.

Laesiones Chor.

sind entweder leichte Stichwunden, deren bei der Blutung der Chor. Erwähnung geschah, oder mit weitergreifenden Bulbuszerstörungen complicirt. Demgemäss ist die Behandlung. Man sorge für Reposition, so weit sie möglich ist, Verschluss des Auges, energische Antiphlogose. Ist das Linsensystem sehr verletzt, so entferne man die Linse, da sie sich doch trüben und als fremder Körper schaden würde.

Albinismus, *Pigmentmangel*,

ein nicht gar seltener, äusserst interessanter angeborener Fehler, darauf beruhend, dass weder die Pigmentzellen der Uvea noch die der Chor. wirkliches Pigment enthalten, wodurch der optische Apparat des Auges einer wesentlichen Bedingung normalen Fungirens beraubt ist. Indem der das Licht absorbirende Belag den undurchsichtigen Membranen (Iris und Chor.) fehlt, dringen die Strahlen als weisses Licht durch die Iris und Sclera und lassen im Auge, wie in einer mangelhaft verdunkelten Camera obscura, das Entstehen deutlicher Bilder nicht zu. In Folge des steten Reizzustandes gewöhnen sich solche Augen leicht an *Nystagmus*, das Gesicht ist mangelhaft, im Dunkeln besser. Oft sind andere Fehler gleichzeitig vorhanden: *Hebetudo visus, Myopie, Iridodonesis, Dyscorie* etc. Das Pigment fehlt auch den Haaren, Brauen und Wimpern. Erblichkeit ist constatirt.

Dr. *Liebreich* (*v. Gräfe's* Archiv I. Bd. II. Abth. p. 334) konnte bei einem albinotischen Mädchen ein die Sclerotica schräg durchbohrendes Gefäss der Choroidea längs des kurzen Weges durch die Sclerotica hin verfolgen und sah also die Substanz der Sclerotica vor dem ihr als Hintergrund dienenden Gefäss, dessen im weiteren Verlaufe intensiv rothe Farbe an dieser Stelle durch das herüberziehende Scleroticalgewebe beträchtlich gedämpft wurde.

Therapie. Mehr als farbige Brillengläser nützen, wie ich im Jahre 1853 in Bonn bei herumreisenden Kakerlaken (Heliophoben) nachzuweisen Gelegenheit nahm, die myotischen Brillen, indem sie einfach an der Stelle der durchscheinenden Sclera und Iris in Function treten und alles überschüssige und nachtheilige Licht abhalten.

Coloboma chor., angeborene Choroidealspaltung ist mit Iriscoloboma in entsprechendem Grade wohl stets gleichzeitig vorhanden.

Ecchinococus im Bereiche der Chor. ist einige Mal beobachtet, doch sind von Spiegel- und Sectionsuntersuchungen noch weitere Bestätigungen zu erwarten.

Medullare und melanotische Ablagerungen scheinen in der Chor. nur secundär, d. h. von der Retina und anderen Nachbarorganen aus, vorzukommen.

Kyklitis.

Die Entzündung des corp. ciliare ist erst in der letzten Zeit näher untersucht und häufiger beschrieben worden. Jedenfalls ist sie eine Seltenheit, insofern nämlich, als sie seltener für sich auftritt, sondern meistens erst im Verlaufe von Entzündungen der Iris, Hornhaut, Choroidea etc. Stellt sie sich primär ein, so gesellen sich Iritis und Choroiditis fast stets schnell hinzu, so dass die Kyklitissymptome alsbald verdeckt sind. Sie zeigt sich nicht immer ringförmig, wie ihr Name sie bezeichnet, sondern auch wie ein halber Ring und ist dann eben nur partiell vorhanden. Meistens aber ist der *annulus subconjunctivalis* vollständig ausgebildet und zwar schmal, scharf abgegränzt, scheinbar erhaben, von zahlreichen, feinen Gefässen intensiv roth und dunkler als bei einfacher Congestion oder bei Iritis. Der Blutreichthum des entzündeten Ciliarkörpers soll den äusseren Irisrand sichtbar vordrängen, so dass der Pupillarrand zurückgezogen erscheine. Setzt sich plastisches Exsudat ab, so verharrt der Ciliarkörper (*Kykl. chron.*) in geschwollenem Zustande, ist das Exsudat serös, so drängt es sich zwischen *Corp. vitreum* und *Sclerotica*, in der nach Umständen Ectasien Folge sein können. Als wesentliches Merkmal der Kyklitis müssen noch die Reflexsymptome, Schmerz, Lichtscheu, Lidkrampf, Thränenschiessen, Sehstörung hervorgehoben werden, ohne welche Entzündung dieses gefäss- und nervenreichen Organes nicht auftreten kann. — Bei längerem Bestande trübt sich die hintere Corncalwand oder entzündet sich die Cornea selbst (*Kerato-Kyklitis*), noch häufiger folgt Entzündung der Iris (*Irido-Kyklitis*) und Choroiditis mit ihren Ausgängen, neben der dann die Kyklitis in den Hintergrund tritt. Bei solcher Steigerung bleiben Fieber und gastrische Störungen nicht aus, ebensowenig der characteristische Supraorbitalschmerz mit seinen Ausstrahlungen in den Nervenbahnen (Zahnschmerz etc.). Bei chronischem Verlaufe will *Seitz* Verdünnung der Sclera an der Stelle, welche der Länge des Ciliarkörpers entspricht, und die Exsudate hinter der Pupille, die vom Ciliarkörper ausgingen, beobachtet haben.

Bei rechtzeitiger ernstlicher Antiphlogose kann Kyklitis coupirt werden, sonst droht sie durch Complicationen Gefahr. *Hasner* rühmt sich, durch Blutegel, trotz des Veto's der Augenärzte, in der Nähe des Auges gesetzt, rasche Linderung erzielt zu haben. Schnell geleistete Hülfe ist jedenfalls hauptsächlich, um serösen Ergiessungen vor-

zubeugen. Sie wird ganz nach Maassgabe der Therapie bei Choroiditis instituirt. Bei chronischer Irido-Kyklitis, in der eine ausgedehnte Bildung von Pigmentschwarten an der hinteren Fläche der Iris stattfindet, entfernt *A. v. Gräfe* das Linsensystem mittelst Lappenschnitt, indem er zuerst so viel Schwarten aus Iris entfernt, bis die Linse hindurch kann. Bald nach der Operation fängt schon an das Gewebe sich zu bessern und 4—6 Wochen nach Extraction der Linse vernichtet er die Iridectomie.

Staphyloma corp. ciliaris

wird die Ausdehnung des Scleralfalzes genannt, welche bei reichlichem Serumerguss im Verlaufe von Kyklitis eintritt. Da die vorgebauchten Partien dunkelblau erscheinen, wie von venösem Blute herrührend, so hat man den irreführenden Namen *Varicositas orbic. cil.* für diesen Zustand missbräuchlich angewendet. Bei der Punction entleert sich Serum, nie Blut.

XII.

DIE AUGENMUSKELN.

Anat. Physiol. Einleitung. *I.* Der *Musc. ciliaris, Spannmuskel.* — Die richtige Erklärung dieses wichtigen Organes, das früher als *Ligam. ciliare s. sclerotico-choroideale*, als *Orbiculus s. plex. chor.* etc. irrig beschrieben wurde,

Fig. 5.

Verticaldurchschnitt des äusseren Accommodationsapparates, aus dem Mikroskope gezeichnet.

ist den letzten Jahren vorbehalten geblieben. Auch der Name *Tensor chor.* ist nicht vollständig zutreffend, da die Wirkung des Muskels sich nicht auf die Chor. beschränkt, sondern hauptsächlich der Iris und Linse und deshalb der

Accommodation gilt. In einem Querschnitte betrachtet, liegt er wie ein Keil zwischen Sclera, vorderer Kammer, Irisperipherie, Ciliarfortsatz und Ciliarkörper und zwar derart, dass die Dicke des Keils an den Scleralfalz stösst, das spitzige Ende nach Hinten zu bis fast an die Ora sich erstreckt. Er bildet mithin einen Gürtel im Vorderauge, den wir uns auch als perforirte, nach Vorn convexe Scheibe denken können, die hinter der Sclera sich verbirgt und in ihrer Oeffnung die Iris aufnimmt. Mit der Musculatur der Iris findet überhaupt vollständige Analogie statt, denn auch dem Spannmuskel sind, wie der Iris, radiäre und circuläre Muskelfaserzüge eigenthümlich, von denen die ersteren mehr der Sclera anliegen, und vom *Can. Schlemmii*, der Descemet'schen Membran und den circulären Spannmuskelfasern nach Hinten zu verlaufen und in der Sclera und in dem *chor. stroma* endigen, während die circulären, die im Querschnitt nur als Punkte sichtbar sind, mehr unter dem *proc. ciliar.* liegen und bis in dieselben hinein beobachtet werden können. Ob diese Kreisfasern ein Continuum bilden, oder, wie *Arlt* meint, nur Einzelfäserchen sind, die sich auch mit den Längsfasern verfilzen, ist noch streitig, doch neige ich mich nach meinem bisherigen Präparaten der ersteren Ansicht zu. Bemerkenswerth ist ferner, dass von dem Kreisfaserzuge sowohl die Längsfasern des Spannmuskels als der Iris ausgehen, so dass man die Längsfasern beider Organe als *m. digastrisus* bezeichnen kann, wenn man ausser Acht lassen will, dass der Spannmuskel dem Willen unterworfen ist, die Iris nicht oder doch nur in sehr seltenen Ausnahmsfällen; die Contraction der circulären Fasern der Iris erfolgt hauptsächlich auf Lichteinfluss; *Brücke* weist an der Verbindungsstelle beider Längsfasern auch ein starkes Netz verzweigter kernloser Fasern von ganz eigenthümlicher Bildung nach, das sich an der inneren Wand des Schlemm'schen Canales gleichsam als Sehnenring des Spannmuskels anheftet oder vielmehr den Canal constituiren hilft und der Cornea ihren stationären Krümmungsgrad sichert.

Der gesammte vordere Bulbusmuskelapparat, d. h. die circulären und radialen Iris- und Ciliarmuskelfasern, liegen also innerhalb des Bulbus selbst, die der Iris hinter der Cornea, die des *M. ciliaris* hinter der Sclera, und bilden zusammen den vorderen Theil der Muskelhülle des optischen Apparates. Der hintere Theil dieser Muskelhülle liegt ausserhalb des Bulbus und wird durch die sechs äusseren Augenmuskeln repräsentirt. Die Functiou des inneren Apparates ist eine mannichfache; die Iris dient nicht bloss als Schutzorgan gegen reizenden oder störenden Lichteintritt, sondern in Gemeinschaft mit dem *m. cil.* auch als Accommodationsorgan. Die Details werde ich an einer andern Stelle besprechen, im Allgemeinen sei nur gesagt, dass die Circularen und Radialen bei der Adaptiou stets gleichmässig thätig sind und bei dem Nahesehen durch Spannung der perforirten Scheibe, als welche wir sie bezeichnet haben, dem nach Vorn und Hinten drängenden dioptrischen Systeme Widerstand leisten, derart, dass nur die Linse sehr wenig durch die verengerte Pupille unter Verkürzung ihres Krümmungsradius prominirt, die Druckkräfte aber vorwaltend nach Hinten auf die *Mac. lutea* gerichtet werden.

Arlt hat den Ciliarmuskel neuerdings an mehr als 300 Augen anatomisch untersucht und festgestellt, 1) dass eine hintere Augenkammer nicht füglich geläugnet werden könne, 2) dass die Ciliarfortsätze den Linsenrand nicht berühren, 3) dass der Ciliarmuskel nicht bloss aus radiär, sondern auch aus circulär verlaufenden Fasern besteht, welche obwohl vorzugsweise in der Gegend des inneren Winkels des Ciliarmuskels gelegen, doch keinen Muskel (*Sphincter*) für sich construiren, sondern bloss als Ausläufer der nach Ausseu gelegenen radiären Fasern gelten sollen, welche in ihrem Verlaufe gegen die Ciliarfortsätze hin sich nach allen Richtungen ausbreiten und sich mit radiären Fasern so verfilzen, dass ein förmliches Geflecht von Fasern zu Stande kommt, 4) dass ein directer Zusammenhang zwischen den Muskelfasern der Iris und den Fasern des Ciliarmuskels nicht existirt und endlich 5) dass weder die Iris noch die Ciliarfortsätze einen Druck auf die Linse auszuüben vermögen. — Die äusseren Bulbusmuskeln beherrschen die Form des Auges und bewirken die Adaption im Grossen und Ganzen, während dem Spannmuskel, ähnlich wie der Mikrometerschraube am Mikroskope, die genaue Einstellung des optischen Augenapparates

zum Scharfsehen vorbehalten ist. Er schützt das Linsensystem vor der durch die äusseren Muskeln nach Vorn gedrängten Glaskörpermasse und giebt dem ganzen Vorderauge die grössere Festigkeit, als ein bloss tendinöses Gewebe sie geben könnte. Er hält nicht bloss den *can. Schlemmii* offen, sondern erweitert auch den peripherischen Theil der vorderen Kammer, entspannt die *Zonula Zinnii* und drängt die gewölbtere Linsenvorderfläche in den Pupillarraum vor. Dabei rückt, wie auch *Helmholtz* beobachtete, der Pupillarrand der Iris vorwärts, der Ciliarrand zurück und auswärts, während die Anheftungsstelle der erschlafften *Zonula Zinnii* nach Vorn entweicht und das Kammerwasser nach Aussen zurücktritt.

Die pathologischen Erscheinungen im Gebiete des Spannmuskels fallen wesentlich mit den Accommodationsstörungen zusammen, auf die verwiesen werden muss. Ueberhaupt aber ist in Bezug auf diesen Theil der Ophthalmopathologie noch manche Frage unerledigt.

II. Die äusseren Augenmuskeln, sechs an der Zahl, vier Recti und zwei Obliqui, inseriren sich in der Aequatorialzone des ellipsoiden Bulbus, der eben hier seinen kürzesten Durchmesser hat und umgeben den von ihnen eingeschlossenen dioptrischen Apparat als hintere Muskelhülle, um sowohl der Accommodation als den Bewegungen des Bulbus, dem sie zugleich in schwebender Lage seinen Ort sichern, vorzustehen. Auch sie sind stets in Gemeinschaft thätig, was leichter begreiflich wird, wenn man sich alle sechs als Repräsentation eines einheitlichen Muskelapparates vorstellt. Sie gestatten und bewirken die mannichfachste Locomotion und Rotation des Bulbus, zu der auch der m. orbicul. noch beiträgt, indem bei starker Contraction der Bulbus reprimirt und, wie *Gräfe* sicher beobachtet zu haben glaubt, durch Druck des Unterlides bei Lidschluss die Cornea auch hebt.

Die *4 m. recti* inseriren sich aussen am Bulbus mit breiter Sehne (über 3‴ breit) und zwar da, wo innen im Bulbus die hintere Insertion des *m. ciliaris* liegt, dem die Recti also auch topographisch entsprechen. Diese Insertionszone liegt c. 3‴ hinter dem Scleralfalz, etwas vor die Aequatorkreislinie, die horizontal c. 11‴, vertical c. 10‴ Durchmesser hat, während der der Insertionszone nur c. 9‴ horizontal, c. 8‴ vertical beträgt. Sie verlaufen sämmtlich über den Aequator nach dem Umfange des *for. opt.* und comprimiren mithin den Bulbus im Spannungszustande, welcher der Accommodation für die Nähe entspricht. Sie würden ihn auch retrahiren, wenn nicht die stets gleichzeitig wirkenden *m. obliq.* die Retraction bekämpften. Die breiten Sehnen der Recti gehen auf dem Bulbus nicht in einander über, wohl aber bilden die Invaginationsmembranen ein Continuum, so dass sie doch gewissermassen den ganzen Bulbus umgreifen. Hinter dem Aequator verlassen sie ihn und gehen durch das Orbitalfett hinten in die Orbita. Der *Rect. int.* und *ext.* liegt noch 2‴ lang unter der Scleralconj, der *sup.* und *inf.* nur $1^1/_2$‴, nicht durchscheinend, aber durch die vorderen Ciliargefässe markirt, die aus den Muskeln hervortreten.

Eine specielle Beschreibung erfordert jeder der 2 m. obliq. — Der *M. obliq. sup.* ist der längste und dünnste aller Augenmuskeln und zwar muss er länger als die übrigen sein, da er den Bulbus nicht nach seiner Knocheninsertion hinzieht, sondern nach der Rolle hin, über die er läuft. Die Rolle liegt innen, oben, vorn in der Orbita und kann mit dem Finger gefühlt werden. Von derselben aus geht der kürzere Bulbustheil des Muskels nach Oben, Hinten und Aussen auf den Bulbus und zwar der Art, drss die innere Partie seiner Insertion c. 3‴, die äussere c. 6″ vom *n. opt.* entfernt ist. Der längere Orbitaltheil des Muskels geht von der Rolle aus direct nach hinten an den sehnigen Ring am *for. opticum*.

Der *m. obliq. infer.* läuft von Innen, Unten und Vorn, wo er nach Aussen vom Thränensack seine Orbitalinsertion hat, nach Hinten und Aussen am Bulbus aufwärts, dem er also überall angeschmiegt ist, und inserirt sich an demselben in fächerförmiger Ausbreitung, die convexe nach Oben und Aussen gerichtet und deren innere Portion c. 2‴, deren äussere Portion c. 6‴ vom *n. opt.* entfernt. Auf diesem Wege liegt er unter dem *R. inf.*, an dessen Scheide

er Fasern abgibt, und nachher zwischen der Scheidenhaut des Bulbus und dem *R. ext.*

Beide Obliq. haben somit ihre orbitalen Fixpunkte vorn am Orbitalrande und ihre Bulbusinsertionen hinter dem Aequator des Bulbus, so dass sie bei der Spannung denselben nach Vorn bewegen würden, wenn nicht die stets gleichzeitig wirkenden *m. recti* die Protraction bekämpften.

Zusätzlich sei hier nochmals des *m. lev. palp. sup.* erwähnt, der vom *for. optic.* über dem *R. sup.* verläuft und sich an den oberen Rand des Tarsus im Oberlide ansetzt, ebenso des *m. orbicul.*, des Schliessmuskels, der als Muskelring in den geöffneten Lidern liegt. Bei Lidschluss liegt er als vordere äussere Muskelhülle auf dem Bulbus und kann insofern als Theil der gemeinschaftlichen Muskelhülle des Bulbus gedacht werden.

Der Innervation des *Orbic.* steht hauptsächlich der *n. facialis* vor, der des *Rect. ext.* der *n. abducens*, der des *Obliq. sup.* der *n. trochlearis*; zu *R. sup. int.* und *inf.*, zum *Obliq. inf.*, zum *Levator* und mittelst des Gangl. cil. zu den Circularen der Iris und *m. ciliaris* gehen Zweige des *n. oculomotorius*.

Diese Muskelhülle des Bulbus weist ihm seinen Ort an, giebt ihm seinen Spannungsgrad und macht ihn zu den mannichfachsten Bewegungen um seinen Drehpunkt und die Sehachse und behufs der Accommodation zur Verlängerung seiner habituellen Sehachsenlänge fähig. Denn der Bulbus richtet seine Sehachse nicht bloss nach neben-, resp. über- und untereinander gelegenen Punkten hin, sondern er richtet oder stellt sich auch durch Verkürzung oder Verlängerung der Achse auf vor- und hintereinandergelegene Punkte ein. Letzteres Vermögen ist das der Accommodation oder Adaption und wird später besonders erörtert. Ob der Drehpunkt des Bulbus in seiner mathematischen Mitte liegt, ist noch streitig, wahrscheinlich liegt er etwas mehr vorn, jedenfalls zwischen dem Centrum der Pupille und der *Macula lutea*, fest oder wandelbar, und zwar der Art, dass er in dieser Linie und mit ihr stets so bewegt wird, um diese Linie seiner Sehachse genau in einen engeren oder weiteren Horopter zu stellen. Unter Horopter versteht man nämlich eine Flecke resp. Schaale, welche durch diejenigen Punkte liegend gedacht wird, die (beim Sehen mit beiden Augen) gleichzeitig einfach erscheinen. Was hinter oder vor derselben liegt, muss natürlich als zweifach vorhanden und undeutlich erscheinen, da die Achsenstrahlen nur auf die Punkte im Horopter selbst dirigirt und eingestellt sind. In der *Macula lutea* befindet sich mithin die Regulation für den Horopter.

Die Function jedes einzelnen Muskels wird begreiflicherweise durch seinen Insertions- und seinen Fixpunkt bestimmt, doch können unter Umständen zwei Muskeln die Wirkung eines gelähmten dritten ausüben, z. B. *R. sup.* und *ext.* die des *Obl. inf.*, der den Bulbus nach Oben und Aussen stellt, *R. ext.* und *inf.* die des *Obl. sup.*, der den Bulbus nach Unten und Aussen richtet. Ueberhaupt aber wirken sie, stets in Gemeinschaftlichkeit als Muskelhülse, wie oben gesagt wurde, wobei zu merken ist, dass die *Obl.* zugleich den Bulbus um die Sehachse drehen, um seine Meridiane parallele Seitenlagen annehmen zu lassen. Je enger der Horopter wird, um so mehr treten die starken *R. inf.* in Thätigkeit, um die Sehachsen zu convergiren, gleichzeitig aber auch die übrigen *R.* und *Obl.*, um den Bulbus zu comprimiren, und die inneren Muskeln, um den Druck nach hinten zu treiben. Weitere Einzelheiten bei der Accommodationslehre.

Ophthalmomyitis.

Entzündung des Augenmuskelapparates kommt selten und nur nach Einwirkung kalten Luftzuges auf den erhitzten Kopf oder in Folge von Verletzungen als selbstständiges Leiden vor, begleitet aber häufig hochgradige Entzündungen der Augenhöhle oder der Bindehäute. Die Bewegung des Auges ist sofort gestört und schmerzhaft, unter allgemeinen Reflexerscheinungen, Conjunctivalinjection, Pupillenverengerung und Verminderung des Sehvermögens stellt sich bald als characteristisches Symptom *Strabismus*, entsprechend

den befallenen Muskeln, ein, der in vernachlässigten Fällen zu permanentem Schiefstehen des Apfels führen kann. Der Verlauf ist nur nach den erstgenannten Ursachen acut und prognostisch nicht ungünstig. Die chronische, meist complicirte Form führt gern zu Hypertrophie und Verwachsung der Muskeln mit einander oder zur Degeneration der Scheiden und des Zellgewebes, was die Fixation des Bulbus nach der kranken Seite zur Folge hat. Besteht diese Luscitas lange, so atrophirt die Muskelsubstanz schliesslich, so dass sie bei der Section nur noch schwer nachweisbar ist. In den Fällen, welchen Luscitas nach der entgegengesetzten Seite folgt, waren die motorischen Nerven mehr als die Muskeln befallen, bewirkten Lähmung derselben und gaben den antagonistischen Muskeln das Uebergewicht.

Bei traumatischer Veranlassung muss antiphlogistisch verfahren und bei beginnender Luscitas versucht werden, durch geeignete Stellung des Bulbus nach der entgegengesetzten Seite, vielleicht auch durch Benutzung prismatischer Gläser diesem Ausgange vorzubeugen. Acutes Rheuma erfordert sofortige Diaphorese, die das Uebel oft in wenigen Tagen beseitigt, indess grosse Neigung zu Recidiven auf geringe Erkältungen hinterlässt. Begleitet *Ophthalmomyitis* Entzündungen benachbarter Gebilde, so bedarf sie keiner Specialbehandlung.

Cystenbildung innerhalb der Augenmuskelsubstanz ist einige Male als Ursache von Luscitas beobachtet worden, doch fehlen zur Zeit noch bestätigende Mittheilungen.

Strabismus, *Schielen*,

bedeutet das Unvermögen, beide optische oder Sehaehsen des Auges (d. i. die Linie von der Macula lutea durch das Centrum der Linse und Hornhaut) vermittelst des Augenmuskelapparates in einem gemeinschaftlichen Fixirpunkte, welcher im gemeinschaftlichen Sehfelde liegt, zur Kreuzung zu bringen. Dies Unvermögen ist aber nur das Symptom einer Erkrankung und resultirt theils aus Störungen der Innervation der Augenmuskeln (also Paresen und Paralysen der einzelnen Muskeln, sei es, dass sie centralen oder peripherischen Ursprungs sind) theils aus Leiden der Muskelstruktur, (hierher gehören die Entzündungen, Verwundungen der Muskelsubstanz entweder durch traumatische Einflüsse oder in Folge von Krämpfen, Contracturparalysen), theils aus äusseren Immobilitätsursachen (wie Geschwülste der verschiedensten Art und Abscesse innerhalb der Orbita, narbige Contracturen der Conjunctiva, stark entwickelte Pterygien, Symblepharon), theils Anomalien des eigentlichen Sehaktes selbst (Verschiedenheit des Brechzustandes beider Augen, hochgradige Myopie, *Myopia in distans*, Hyperopia, Incongruenz der Netzhäute, Trübungen der Cornea und in den brechenden Medien, Astigmatismus). Das Schielen kann sich nun entweder auf ein Auge (*Strab. monolateralis*), oder auf beiden Augen (*Str. brocularis sive alternans*) erstrecken und sowohl als andauerndes oder periodisches (*Str. intercurvens*) erscheinen, welches letztere mitunter dem ersteren vorangeht.

Es lassen sich zwei hauptsächliche Gruppen des Schielens unterscheiden:

1. *Strabismus concomitans*, beruhend auf Störungen der Muskelstruktur;

2. *Strabismus paralyticus*, beruhend auf Störungen der Muskelinnervation;

und diese üben ihre verschiedene pathologische Wirkung aus, je nachdem der eine oder der andere Muskel befallen ist, daher gibt es *Strabismus convergens*, *divergens*, *sursum und deorsum vergens etc.*, wenn der *Musc. rectus externus*, *internus*, *inferior*, *superior*, *trochlearis*, *obliquus inferior* ergriffen ist.

1. *Strabismus concomitans.* Während das eine Auge fixirt, weicht die Sehachse des andern in irgend einer Richtung und in einem beliebigen Winkel von dem Fixirpunkte ab; wird nun das gesunde Auge verdeckt und lässt man das schielende Auge sich auf den Fixirpunkt einrichten, so wird diese Einstellung von einer associirten Bewegung im gesunden Auge begleitet, welche man im Gegensatz zur ersteren (primären) Deviation des kranken Auges die secundäre Ablenkung (Schielwinkel) nennt; die letztere Abweichung geschieht natürlich in der entgegengesetzten Richtung des ursprünglichen Schielens. Hierauf basirt sich das Fundamentalgesetz des concomitirenden Schielens: Die primäre und secundäre Ablenkung sind gleich gross oder der primäre und secundäre Schielwinkel sind gleich (*A. v. Gräfe*). Prüft man nun das kranke Auge im Bezug auf seine Beweglichkeit, so findet man, dass der vom Auge zu beschreibende Bogen vollkommen so gross ist wie im gesunden Auge, nur dass die Beweglichkeit nach der Seite der krankhaften Abweichung pathologisch vermehrt und nach der entgegengesetzten Richtung ungefähr ebensoviel pathologisch vermindert ist. Wenn z. B. Jemand an hochgradigem concomitirenden Schielen nach innen leidet, so finden wir, dass das kranke Auge mehr nach innen tiefer unter die Karunkel gerückt werden kann als im normalen Zustande, dagegen bleibt der äussere Hornhautrand bei der Aussendrehung weiter vom äusseren Lidwinkel entfernt als in der Norm. Mithin erscheint das Gebiet der Bewegungen ein Weniges nach Seite des inneren erkrankten Muskels verschoben. Hieraus ergibt sich fernerhin, dass das kranke Auge die associirten Bewegungen des gesunden Auges vollständig begleitet und man das concomitirende Schielen aufzufassen hat als ein Missverhältniss zwischen den mittleren Muskellängen. Die Entstehungsursache dieses Leidens lässt sich auf zwei Categorien zurückführen, erstens auf Ungleichmässigkeiten im Schakt beider Augen selbst oder zweitens auf primäre Anomalien in den die Augen bewegenden Muskeln (*A. v. Gräfe*).

2. *Strabismus paralyticus.* Das paralytische Schielen wird mitunter durch concomitirendes Schielen eingeleitet, noch häufiger geht es in letzteres über; dies geschieht durch die muskulären Veränderungen, welche in Folge verminderter Innervation theils primär im erkrankten Muskel selbst, theils secundär im Antagonisten nothwendig gesetzt werden. Man unterscheidet das paralytische Schielen leicht vom concomitirenden dadurch, dass man beide Augen in Bezug auf die Wirkungsweise der associirten Kräfte vergleicht (*A. v. Gräfe*). Wenn auf dem einen Auge ein Innervationshinderniss existirt, so müssen die associirten Kräfte sich verschieden verhalten und man findet dann, dass der secundäre Schielwinkel nicht gleich, sondern grösser als der primäre ist, ferner dass die Summe der Beweglichkeit beider Bulbi nicht gleich, sondern auf dem schielenden Auge vermindert ist nach der Seite des erkrankten Muskels hin. —

Ausser diesen Hauptformen des Strabismus hat *A. v. Gräfe* noch einige Nebenformen beschrieben, welche zum Theil in das Gebiet des periodischen Schielens gehören:

1. Kranke, welche beim gedankenlosen Blick keine auffallende Ablenkung zeigen, wohl aber so wie sie einen Gegenstand nah oder fern scharf fixiren. Mitunter tritt alsdann eine ziemlich bedeutende Ablenkung von 2—$2^1/_2$‴ ein und es scheint, als ob hier durch den Schakt ein derartiger Reiz auf den kranken Muskel ausgeübt wird, dass er zu einer normwidrigen Contraction veranlasst wird.

2. Fälle, bei welchen eine richtige Einstellung der Sehaehsen bis zu einer bestimmten Entfernung (8″ 1′ 4′) stattfindet, jenseits dieser Entfernung aber tritt auffällige Ablenkung ein. Dies kann einmal dadurch veranlasst werden, dass der Schakt durch den Mangel scharfer Netzhautbilder gestört wird und das Auge folgt dann den krankhaft veränderten Muskelenergien; das andremal in ähnlicher Weise durch einseitige Kurzsichtigkeit oder überhaupt durch den verschiedenen Brechzustand beider Augen. Im letzteren Falle wird das eine Auge im Interesse des deutlichen Sehens einfach vom Schakt excludirt.

3. Bei der Accommodation für die Nähe tritt convergirendes Schielen ein. Es gehören hierher zahlreiche Kranke und es scheint als ob der wachsende Accommodationszustand im Auge einen Einfluss auf die Muskelresistenz besitze.

4. Insuffieienz des *m. recti interni*; bei Accommodation für die Nähe tritt divergirendes Schielen ein. Es ist dies besonders bei Kurzsichtigen der Fall, welche ihres Accommodationszustandes halber eine höhere Convergenz der Sehachsen und deshalb grössere Anstrengung der *recti interni* gebrauchen und es beruht diese Erscheinung vielleicht auf einer Ueberanstrengung der *r. interni*. Die Kranken unterbrechen ihren Schakt um den Spannungsgrad dieser Muskeln aufzuheben und sie ruhen zu lassen.

Die Grösse des Schielwinkels variirt sehr stark und wird im Allgemeinen in der Praxis nach dem Augenmaasse geschätzt, welches Verfahren für die Therapie auch hinreicht. Zur genauen Messung jedoch hat *Ruete* ein Hodometer construirt vermöge dessen der Schielwinkel beim *Strabismus convergens* und *divergens* genau bestimmt werden kann.

Ein ferneres wichtiges Symptom des Schielens sind die auftretenden Doppelbilder. In Folge der Ablenkung der Sehachse eines Auges wird das einfache Sehen aufgehoben, es fallen die gesehenen Bilder nicht mehr auf identische Netzhautstellen und werden daher als zwei besondere Eindrücke empfunden und als zwei gesonderte Bilder nach aussen projicirt. Nach der Stellung der Doppelbilder lässt sich der erkrankte Muskel bestimmen und nach der Entfernung derselben von einander ist der Grad des Schielens oder der Schielwinkel zu berechnen. Behufs der Bestimmung der Doppelbilder untersucht man den Kranken am Besten im dunkeln Zimmer und benutzt eine Flamme als Fixirobjekt. Vor das kranke Auge legt man ein blaues oder rothes Glas, so wird sich das Bild des kranken Auges leicht von dem des gesunden durch die Färbung unterscheiden lassen. Je nach der Wirkungsweise des erkrankten Muskels werden nun die Doppelbilder eine verschiedene Stellung einnehmen und wir wollen dieselbe hier des Genauern durchgehen.

1. *Strabismus convergens (Parese des Abducens).* Hier bleibt das Auge beim Blick nach Aussen zurück; mithin schiesst die Sehachse des betroffenen Auges nach Innen vorbei und es entstehen laterale gleichnamige (das linke Bild gehört dem linken, das rechte dem rechten Auge an) Doppelbilder, deren Distancen wachsen je mehr der Blick nach der Richtung des erkrankten Muskels sich hinwendet und welche schief nach Oben divergirend erscheinen beim Blick nach Aussen Oben. Um dem lästigen Doppelsehen zu entgehen pflegen die Kranken den Kopf nach der Seite des erkrankten Muskels hin zu wenden und bringen so das Objekt in eine für die Einstellung beider Augen relativ günstige Lage.

2. *Strabismus divergens (Parese des m. rect. internus).* Die Doppelbilder sind lateral abstehend, gekreuzt, wachsend nach dem Gebiet des gesunden Auges hin. Rückt das Objekt aus der horizontalen Linie nach Oben und nach der Seite des gesunden Auges, so steht das Doppelbild des kranken Auges etwas tiefer und schief, nach der gesunden Seite geneigt; umgekehrt wenn der zu fixirende Gegenstand nach unten in der Richtung des gesunden Auges bewegt wird. Um das Doppeltsehen zu vermeiden, wendet der Kranke den Kopf um die verticale Achse nach der gesunden Seite, so dass er alle auf der gesunden Seite gelegenen Objekte auf die Seite des muskelkranken Auges rückt *(Stellwag)*.

3. *Strabismus sursum vergens (Parese des rectus inferior).* Liegt das Objekt in der oberen Hälfte des Gesichtsfeldes so wird einfach gesehen. In der horizontalen Linie weicht die optische Achse nach Aussen und etwas nach Oben ab. Die Doppelbilder sind gekreuzt und das Bild des kranken Auges steht etwas tiefer und schief mit dem oberen Ende nach der kranken Seite hingeneigt. Wird das Objekt in dem oberen Theil des Gesichtsfeldes nach der kranken Seite hinbewegt, so nimmt der Höhenuntersehied der Doppelbilder zu, nach der gesunden Seite hin verringert sich die Differenz. Der Kranke hält den Kopf gerade nach Vorn geneigt.

4. *Strabismus deorsum vergens (Parese des rect. superior).* Doppelbilder im oberen Gesichtsfelde und zwar das kranke Bild über dem gesunden; gekreuzte, lateral abstehende Doppelbilder, die nach Oben hin divergiren. Die Höhendifferenz steigt mit dem Gehen des Gegenstandes nach Oben. Der Seitenabstand ist in der mittleren Gegend am grössten und nimmt nach beiden Seiten hin ab. Die Neigung der Bilder beim Blick nach Oben — Aussen am geringsten, am meisten beim Blick nach Oben — Innen. Der Kopf wird nach Hinten hin geneigt getragen.

5. *Parese des obliquus superior.* Ein im oberen Gesichtsfelde sich bewegendes Objekt wird einfach gesehen; nach Unten hin erscheinen gleichnamige Doppelbilder und das kranke Bild unter dem gesunden. Die Distancen wachsen je mehr man nach Unten geht im verticalen Meridian. Ausserdem werden die Doppelbilder nach Oben hin convergent und die Schiefheit wächst, wenn das Objekt nach Seite des kranken Auges hinüberbewegt wird. Mit dem Höhenunterschiede verhält es sich umgekehrt, er nimmt nach der kranken Seite hin ab, nach der gesunden hin zu. Das Bild des kranken Auges steht näher als das des gesunden, nur beim sehr tiefen Blick nach Unten steht das kranke Bild höher.

6. *Parese des m. obliquus inferior.* Die Doppelbilder verhalten sich umgekehrt wie bei der vorigen Parese; sie sind im oberen Gesichtsfelde gleichnamig, das kranke Bild über dem gesunden nach Oben hin divergirend; beim Blick nach Oben-Aussen stärkste Neigung und geringste Höhendifferenz, umgekehrt beim Blick nach Oben-Innen.

Diese einzelnen Paresen können sich nun miteinander combiniren und lässt sich dann aus voranstehendem Schema die Stellung der Doppelbilder leicht construiren.

7. *Paralysis nervi oculomotorii.* Die Symptome richten sich nach dem Grade der Erkrankung. Bei completer Lähmung ist Ptosis des oberen Augenlides (Paralyse des *m. levator palpebrae superioris*), Bulbus meist etwas *prominent*. In der horizontalen Mittellinie ist die Bewegung des Auges normal, wegen Intaktheit des *m. abducens*. Ueberall treten Doppelbilder auf mit Ausnahme beim Blick nach Aussen und Aussen Unten (wegen der Wirkung des gesunden *m. trochlearis*). Beim Blick geradeaus gekreuzte Doppelbilder, das kranke Bild höher, convergent nach Oben und mit dem oberen Ende dem Auge näher gerückt. Der Seitenabstand der Doppelbilder wächst mit der Grösse der Ablenkung des Objekts nach der gesunden Seite hin die Höhendifferenz nimmt jedoch zu beim Steigen des Fixationsobjekts, beim Sinken unter die Horizontale nimmt sie wieder ab. Die Schiefheit der Bilder muss nach Oben grösser sein, als beim Blick nach Unten und beim Blick nach Oben Aussen das Maximum erreichen *(Stellwag)*. Mitunter ist auch die Accommodation aufgehoben, weil der *m. ciliaris* seine Nervenäste vom *n. oculomotorius* erhält, aus derselben Ursache tritt eine mehr oder weniger grosse Mydriasis auf, wegen Lähmung der vom Oculomotorius versorgten Ciliarfasern der Iris. Am quälendsten jedoch ist für den Kranken bei der Paralyse des Oculomotorius der Schwindel, um ihm zu entgehen trägt der Kranke den Kopf nach der gesunden Seite hin gedreht.

8. *Paralysis omnium nervorum oculi, Ophthalmoplegia paralytica.* Der Bulbus steht unbeweglich gerade nach Vorn gerichtet, exophthalmisch vom gelähmten oberen Augenlid bedeckt. Doppelbilder nach allen Richtungen mit Ausnahme des Blicks gerade aus. Accommodation meist aufgehoben, Pupille in mittlerer Erweiterung starr. *v. Gräfe* beobachtete beim Lidschluss eine Bewegung der Hornhaut nach Oben, — welche Erscheinung noch nicht erklärt ist.

Durch die beim Strabismus auftretenden Doppelbilder wird das genaue Sehen gehindert und zwar um so mehr je deutlicher dieselben wahrgenommen werden und je näher sie aneinander stehen. Kommt daher das Bild eines kranken Auges sehr excentrisch zu liegen, entfernt von der *macula lutea*, so wird es nur undeutlich empfunden und incommodirt wenig. Im Allgemeinen pflegt das nicht fixirende kranke Auge im Interesse des Einfachsehens vom Sehakt ausgeschlossen zu werden, indem die empfangenen Eindrücke auf der Netzhaut einfach unterdrückt und der Perception vorenthalten werden. Durch diesen Ausschluss vom Sehakt wird eine mangelhafte Energie der Retina allmählich herbeigeführt, deren Folge eine mehr oder weniger hochgradige Amblyopia ist, welche bei der Untersuchung von diagnostischer Wichtigkeit wird; denn es lässt sich beim concomitirenden Schielen das gesunde vom kranken Auge leicht dadurch unterscheiden. Beim alternirenden Schielen, wo beide Augen abwechselnd zur Fixation benutzt werden, pflegt eine solche Amblyopia nur langsam und in geringem

Grade sich auszubilden. Wird nach gesehehener Heilung des Strabismus ein normaler Schakt wieder hergestellt, wird alsdann die amblyopische Retina wieder zum Sehen mit verwendet, so kehrt die gesetzmässige Funktion der Netzhaut wieder zurück und es kann eine jahrelang bestandene Amblyopie vollständig verschwinden.

Die Behandlung richtet sich natürlich zuerst auf die zu Grunde liegende Ursache des Strabismus. Sind es innere Leiden, wie centrale Lähmungen, so müssen sie dem entsprechend auch innerlich behandelt werden. Bei Hyperopia gebe man Convexbrillen, bei Astigmatismus Correction durch cylindrische Gläser, bei verschiedenem Brechzustande beider Augen Auswahl richtig construirter Brillen, bei hochgradiger Myopie prismatische Gläser, Basis nach Innen, um die Anstrengung des *recti interni* zu erleichtern, bei Insufficienzen des *recti interni* schwache Concavgläser, damit der Fernpunkt etwas weiter gerückt wird. Paresen der einzelnen Muskeln gehen, besonders bei Kindern mitunter vollständig wieder zurück, daher nicht zu vorzeitig mit der Operation. Sind aber schon Erkrankungen der Muskulatur vorhanden, dann erübrigt allerdings nichts mehr als die operative Behandlung. — Vermittelst der Wirkung der Prismen hat man eine Art gymnastische Behandlung des erkrankten Muskels eingeführt, fussend auf dem Bestreben des Auges einfach zu sehen und der Fähigkeit desselben nahe aneinander liegende Doppelbilder durch vermehrte Anstrengung zu verringern. Das Nähere hierüber sehe man im physikalischen Theil nach, wo von den Augenprismen besonders gesprochen wird.

Für die genauere Lehre vom Schielen verweise ich auf die umfassenden Arbeiten *v. Gräfe's* (Archiv Bd. I, 1. Abth., pag. 1 und Bd. III, Abth. 1, pag. 177—386); *Alfred Gräfe's* (Klinische Analyse der Motilitätsstörungen des Auges. Berlin 1858); *Stellwag v. Carions* (Artikel, Schielen, in seiner Ophthalmologie vom naturwissenschaftlichen Standpunkte aus bearbeitet. Erlangen 1858. Bd. II, 2. Abth., pag. 1138).

XIII.

DIE THRÄNENORGANE. (Organa lacrymalia.)

Anat. physiol. Einleit. Zu den Thränenorganen rechnet man die *Thränendrüsen* im oberen und äusseren Theile der Orbita und den *Thränenausführungsapparat* im unteren inneren Theile derselben. Jede Thränendrüse besteht aus zwei Partien, *der grösseren oberen*, der s. g. *glandula innominata Galeni*, und der *kleineren unteren*, für die der Name *glandulae congregatae Monroi* beibehalten ist. Nur die erstgenannte Partie liegt hinter der Lidbinde in der Drüsengrube selbst und wird daselbst durch die *Sömmering'sche* Fascie befestigt. Nach Unten concav, nach Oben convex, röthlich gelb, ist sie 9‴ lang, 6‴ breit, 2½‴ dick und ca. 12 Gran schwer; die Monroi'sche Partie ist nur 4—5‴ lang, 3‴ breit, 1‴ dick und ca. 4 Gran schwer. Mit ihren rundlichen Drüsenkörnern

gehören sie, wie Milch- und Speicheldrüsen, den acinesen Drüsen an und sind mit Zellgewebe durchsetzt und überzogen, 6—10 Ausführungsgänge führen das Drüsensecret, die Thränen, in den äusseren Augenwinkel, wo sie die Palpebral-conjunctiva in zwei übereinanderliegenden Reihen durchbohren, so, dass die unterste Oeffnung der Innenfläche des Unterlids nahe liegt (*Hyrtl*) und so durch dieses mit Thränenfeuchtigkeit versehen wird. *Arterielles* Blut wird den Drüsen durch die *a. lacrym.* von der *a. ophthalm.*, nur in Ausnahmsfällen von der *a. meningea media* zugeführt; das *venöse Blut* geht durch die *v. lacrym.* in die *v. ophthalm.* Die *Drüsennerven* kommen hauptsächlich von den *ram. ophthalm. n. trigem.* und verlaufen vielfach zwischen sympathischen Fasern. Die *Thränen* sind wasserhell, reagiren schwach alkalisch und enthalten der *Arlt-Lerch*'schen Analyse zufolge in 100 Theilen

98,223 Wasser,
2,257 Chlornatrium,
0,504 Albumin,
0,016 Salze und ausserdem Fett und Schleim.

Die Drüsen secerniren fortwährend Thränen, welche zwischen Lidrändern und Bulbus nach dem einen Winkel strömen und durch Lidschlag den Bulbus befeuchten helfen. Im Schlafzustande gelangen sie ebenfalls bis zum inneren Winkel, wahrscheinlich in einem dreiseitigen Canal, von Bulbus, Ober- und Unterlid gebildet (?). Die nicht vom Bulbus verdünstende Thränenfeuchtigkeit wird im inneren Winkel von den Thränenpunkten aufgenommen und durch den Thränennasengang in die Nase geleitet. Dieser *Thränenpunkte* sind an dem inneren Winkel jedes Auges *zwei*, von dem einer dem Ober-, einer dem Unterlide angehört. Man sieht sie beim Abziehen der Lider deutlich am inneren Ende jedes Lidrandes von einem Wulste, den s. g. *Thränenwärzchen*, umgeben und kann Pferdehaar leicht, Arlt'sche Sonden nur bei einiger Uebung einschieben. Sie bilden das Anfangsstück der *Thränenröhrchen* (*canaliculi lacrym.*) die $^1/_3$—$^1/_2$‴ breit, 3—4‴ lang sind und hinter dem *ligam. canthi int.* unter spitzem Winkel in den Thränensack münden. In ihrer Wandung kann man eine dreifache Schichtung unterscheiden, die *innere* oder Schleimhautschicht ist mit Pflasterepithel überkleidet, die *mittlere* besteht aus derbem Bindegewebe mit elastischen Fasern reichlich durchsetzt, die *äussere* oder Muskelschicht ist nur theilweise vorhanden, besonders an der Mündungsstelle in den Thränensack, und gehört seinem Ursprunge nach dem *m. orbicul.* an. (*Horner* hat diese Muskelpartie als besonderen Sackmuskel angesprochen. *Hermann Meyer* bezeichnet sie richtiger als *portio lacrym. m. orb.*) Die weiteren Organe für die Thränenableitung liegen in grösstentheils knöchernen Gehäusen, der *fossa lacrym.* und dem *canalis nasolacrym.*, die auf der Innenseite der Orbita zwischen dieser, der Nasenhöhle und dem *antr. Highm.* senkrecht und ein wenig rückwärts in den untersten Nasengang führen. Den ganzen Schlauch von der s. g. Kuppel über den Thränenröhrchen bis in die Nase beschreibt *Hasner* als dreitheilig:

a. pars orbitalis ductus lacrymalis,
b. „ *maxillaris* „ „
c. „ *nasalis* „ „

Bezeichnender ist die alte Benennung *Saccus lacrymal.* für den Orbitaltheil und *canalis nasolacrymalis* für die beiden übrigen. Der Sack selbst ist länglich eiförmig und von Vorn nach Hinten etwas abgeplattet, 5‴ lang, 2‴ breit und 1‴ dick, doch je nach der bedeutenderen Ausbildung der Gesichtsknochen auch wohl ausgedehnter. Sein oberes Drittel mit der s. g. Kuppel, dem Fundus, liegt hinter dem *ligamentum palp. int.*; erst ca. $1^1/_2$‴ unter der Kuppel münden die Thränenröhrchen ein. Aus derbem Bindegewebe gebildet, liegt derselbe nach Innen dem Periost fest an und wird nach Aussen von einem Blatte desselben innig überzogen, das vom Oberkiefer zum Thränenbein hinübergeht und nach Aussen zu am unteren Ende, wo der *can. nasolacrym.* beginnt, dünner wird und eine Ausbuchtung, einen Blindsack (*recessus sinuosus*), gestattet. Die häutige Wand wird von den genannten Muskelfasern von ca. 1‴ Dicke überzogen, die cutis ist daselbst fettlos und dünn; die Innenfläche ist mit Schleimhaut und Flimmerepithelium ausgekleidet, welche auch in den *can. nasolacrym.*

übergehen. Dieser ist anfänglich kaum 1‴ weit, und oft durch eine nach Innen hervorspringende Schleimhautfalte bezeichnet (*Huschke*), wird aber im Verlauf weiter bis zu $^5/_4$‴ und in seiner Länge fest an das Periost geheftet, also ca. 3—4‴. Dann verläuft der Canal noch 2—4‴ zwischen Knochen und Nasenschleimhaut und durchbohrt letztere unter einem spitzen Winkel so, dass der Ausgang, oft rinnenartig, zwischen Falten aus einer taschenartigen Erweiterung sich öffnet.

Arterielles Blut wird dem Thränenschlauche durch Aeste der a. ophthalm. zugeführt, wie auch das *venöse* in die v. ophthalm. strömt. Vermittelst des *n. infratrochlearis* sendet der *n. trigeminus*, in dessen Gebiet die Drüse liegt, auch dem Thränengange *Nervenzweige*.

Direct oder indirect mag letzterer Umstand bewirken, dass Reize, auf andere Trigeminalnervengebiete ausgeübt, die Secretion der Drüsen sofort anregen. Ausser Gemüthsaffecten veranlassen grelles Licht, scharfe Dünste, starkriechende Substanzen von den Schleimhäuten aus Thränenfliessen. Auch Lidhautaffection kann bis auf die Lidbindehaut durch diesen Reiz ausüben; häufiger Lidschlag für sich hat dieses Ergebniss nicht zur Folge. Wie die Nieren etc. fungiren auch die *gl. lacrym.* unausgesetzt, aber in geringem Grade nur bis zur Production von so viel Secret, als erforderlich ist, um den Bindehautsack und die Schlauchschleimhaut bis in den untersten Nasengang in steter Befeuchtung zu erhalten. Diese *stete Befeuchtung* des ganzen Weges von den Drüsen bis in die Nase ist auch Ursache und Mittel, dass die Strömung, wenn wir ein langsames und stetiges Fortgehen der bald über die Fläche ausgebreiteten, bald in Röhren zusammengedrängten Thränenfeuchtigkeit so nennen dürfen, eine ununterbrochene ist. Bei offenen Augen geht ein schmaler Thränensaum zwischen Bulbus und Lidkante nach dem *Thränensee* im inneren Winkel hin, in dem stets die *Thränenpunkte* liegen, um beim Lidschlag sich weiter zu öffnen. Der Schluss beim Lidschlag vereinigt die schmalen Thränensäume zu einer Flüssigkeitssäule, die auch im Schlafzustande durch den oben geschilderten Canal über den Bulbus nach den Thränenpunkten und in den Schlauch fortgeht.

Dacryadenitis, *Entzündung der Thränendrüsen*,

erfolgt auf Verletzungen oder in Complication mit Entzündung des Orbitalzellgewebes und ist jedenfalls sehr selten. Ohne Zweifel ist in manchen Fällen Periorbitis und *Caries* der Thränengrube für Dacryadenitis gehalten. Der acute Verlauf ist durch Schmerz, Geschwulst des Oberlides, Vorlage des Bulbus und Verhaltung der Thränen ausgezeichnet, deren reichlicherer Erguss auf Rückgang der Entzündung oder auf Eintritt der chronischen Form hinweist. Letztere ist wohl mit Hyperaesthesie der Empfindungsnerven complicirt, was *Schmidt* zu der Benennung *Dacryoadenalgia asthenica* veranlasste. Tritt der Ausgang in Verhärtung oder Hypertrophie ein, so wird die Drüse exstirpirt, kommt es zur Eiterung, so stellt sich nach Entleerung des Eiters der Normalzustand meist bald wieder her. Nur in den seltenen Fällen, wo durch den Eiter einzelne Drüschen oder Drüsengänge zerstört waren, hinterbleibt eine haarfeine Fistelöffnung, aus der sich Eiter und Thränen entleeren, besonders bei Reiz zum Weinen, Borsten dringen bis tief in die Drüse, die nach *Schmidt* in 24 Stunden über 2 Pfund Thränen entleeren können. — Die Therapie ist einfach antiphlogistisch, die Fistel heilt in der Regel bald ohne ärztliches Zuthun. Zögert die Verschliessung, so kann man durch potentielle oder actuelle Cauterisation, durch reizende Einspritzungen, Spaltung und Druckverband dieselbe beschleunigen.

Dacryops, *Thränengeschwulst am Oberlide*,

scheint ein Name für verschiedenartige Uebel zu sein. *Schmidt*, der sie zuerst genau beschrieb, erklärt sie als Ausdehnung im Zellgewebe der

Drüse durch blindes Endigen eines Drüsenganges in demselben. Sie ist unschmerzhaft, flutuirend, von bläulicher Farbe, bis baumnussgross und wird voluminöser und praller bei stärkerer Thränenbildung in der Drüse. *Chelius* will ihre Entstehung aus allmähliger Vergrösserung eines beim Weinen ausgedehnten Ausführungsganges beobachtet haben. Auch Cystenbildung in der Drüse wird mit Unrecht als *Dacryops* beschrieben.

Selten angeboren, meist nach mechanischen Insulten entstanden, nachtheilig für das Auge nur bei enormer Grösse. Die Entfernung durch die Operation ist ohne Schwierigkeit hinsichtlich der Ausführung, sichert aber vor Recidiven nicht stets, weshalb es oft nothwendig ist, durch eingelegte Fäden entweder adhäsive Entzündung im Balge zu erregen oder eine Fistel künstlich zu etabliren, durch die das Secret Ausfluss behält. *Arlt* stellt es als zulässig hin, den Faden durch die Bindehaut ein- und wieder auszustechen, die Enden zum äusseren Winkel herauszuleiten und daselbst zu befestigen, bis die beabsichtigte Reaction erfolgt ist. Von der Lage des *Dacryops* bleibt es abhängig, ob die Fistel auf der Innen- oder Aussenseite des Lides mündet.

Hydatis gland. lacrymalis, *Cystengeschwulst der Thränendrüse*,

mit Serum, auch mit *Akephalocysten* gefüllt beobachtet, gehört zu den seltnen Erkrankungen am Auge, beginnt mit Spannung, Druckschmerz, verringertem Thränenfluss und kann solche Ausdehnung erlangen, dass der Bulbus hervorgedrängt wird *(Exophthalmus)*. Wird die Natur des Uebels rechtzeitig erkannt, so kann man die wässerige Feuchtigkeit durch Punction entleeren und durch eingelegte, mit reizenden Salben bestrichene Wicken den Balg zur Eiterung bringen und zerstören. Weil die Reizmittel die Integrität des Bulbus beeinträchtigen können, ist es besser, aber nicht stets ausführbar, den Cystenbalg mit der Pincette zu erfassen und ihn auszulösen. Wird die degenerirte Drüse zugleich zerstört, so ist der Verlust gering, da, wie *v. Gräfe jun.* zuerst, auch durch Experimente, nachgewiesen hat, der Thränenmangel nur wenig Beschwerden mit sich führt: schnellere Trockenheit des Auges im Winde, die durch häufigeren Lidschlag beseitigt wird, und geringeren Widerstand gegen Reiz durch fremde Körper. Die Zerrung des *n. optic.* bei vorgetriebenem Bulbus kann *Anaesthesia* desselben verursachen, die sich aber wieder zu verlieren pflegt, wenn die Cyste zerstört und der Bulbus wieder in die Orbita zurückgekehrt ist. Bei dem versteckten Sitze der Cyste ist sie oft nicht zu diagnosticiren; sie entwickelt sich auf Kosten des Bulbus, der exophthalmisch zu Grunde geht und kann durch Druck auf die *dura meninx* wohl auch *Meningitis* und Tod veranlassen.

Dacryocystitis, *Thränensackentzündung*,

vorwiegend die häufigste aller Erkrankungen des Thränenapparates, stellt sich in der Regel gelinde und schleichend ein, um auf Erkältung durch angehäuftes Secret und andere Reize aus chronischer Blenorrhoe des Thränensackes plötzlich acuten Verlauf zu nehmen und als jene bekannte bohnengrosse Geschwulst an der inneren Nasenseite ärztliche Hülfe erforderlich zu machen. Bei torpiden Individuen tritt diese Geschwulst auch ohne Entzündungssymptome auf, erregt wenig Schmerz und entleert beim Fingerdruck Schleim und Thränen durch die Thränenpunkte und durch den Nasencanal. Häufiger aber wird sie schmerzhaft,

livideroth, circumscript und von höherer Wärme, Prallheit und Empfindlichkeit und ist bald von entsprechender Schwellung der Lider, Injection der Bindehäute und rosenartigem Zustande der Wange begleitet. Bei weiterem Fortgange mehrt sich die Spannung und es tritt grosse Schmerzhaftigkeit mit Fieber hinzu. Die nicht mehr aufgesogenen und in Folge des Reizes reichlicheren Thränen fliessen unausgesetzt über die Wange ab. Das Secret ist nie nach Unten, selten nach Oben zu entleeren; wenn die Entzündung acut auftritt. Von den mitentzündeten *tunica propia* und *cutis* wird es in Thränenschläuchen zurückgehalten.

Während des chronischen Verlaufes, der Jahre hindurch zu währen pflegt, ist die Entzündung auf die Schleimhaut des Thränensackes beschränkt, in der sie sich bis in den Nasencanal und die Thränenpunkte, selbst bis auf die Bindehaut fortsetzen kann, ohne dass die Zellgewebshülle, Knochen und Haut complicirt werden. Periodisch füllt sich der Sack mit mehr Secret, das aus Thränen, Schleim und wenig Eiterzusatz besteht. Wird dasselbe nicht entfernt, so erschlaffen die Sackwände, verharren in der Ausdehnung (Atonie, Ectasie, Blennorrhoe, Hernie [*Beer*] des Thränensackes) und können durch gleichzeitige Hyperästhesie der Empfindungsnerven in einen neuralgischen Zustand gerathen (*Dacryocystalgia, Schmidt*). Die Thränen gelangen nicht in die Nase, sondern fliessen über die Wange; die dabei eintretende Trockenheit der Nase rührt indess mehr von gleichzeitigem Catarrh etc. derselben her (*Hasner*). Geringer Grad dieses Zustandes ist oft nur aus dem verringerten oder aufgehobenen Abflusss des Secrets zu erkennen, die höheren Grade, besonders intercurrent auftretender acuter Verlauf bewirken Schmerz, Röthe, Geschwulst und Mitentzündung von Haut, Zellgewebe, Knochen, ebenso Mitvereiterung derselben und Fistelbildung. (s. d.) In seltenen Fällen verläuft diese Entzündung unter gleichzeitiger *Caries oss. lacrymal.*

Bei sofort angewandter energischer Antiphlogose bildet sich die reine acute Form in der Mehrzahl der Fälle günstig zurück; Blutegel, kalte Aufschläge, nach Umständen warme mit aq. sat. oder Goulardi, Laxanzen, ruhiges Verhalten genügen.

In den sehr heftig verlaufenden Fällen wird die Geschwulst bald fluctuirend und bricht unmittelbar auf der Geschwulsthöhe durch. Perforiren chronische Formen endlich, so ist die äussere Oeffnung bisweilen weit entfernt von der inneren und die nachbleibende Fistel zeigt dann längere und wohl communicirende Gänge.

Gesellte sich acuter Verlauf zu der chronischen Form, so muss nach Bekämpfung der Entzündungssymptome der atonische und blennorrhoische Zustand der Schleimhaut auf die Norm zurückgebracht werden, zu welchem Behuf die Entleerung täglich mehrere Male vorzunehmen und nach jeder Entleerung eine Solution von Arg. nitr., Lap. divin., Zinc. oder Cuprum sulph. (bei grosser Empfindlichkeit mit Zusatz von Laudanum) dergestalt und bei Rückenlage des Kranken zu instilliren ist, dass die Thränenpunkte die Solution auch wirklich aufsaugen. Gleichzeitig lege man ein zertheilendes Pflaster (Cicuta, Diachyl. comp. etc.) fest über die Geschwulst, sorge für Ruhe, Diät, Behandlung der complicativen und causalen Anomalien, besonders auch für Vermeidung jedes örtlichen Reizes.

Saugen die Thränenpunkte die Solution nicht ein, so wird dieselbe auf operative Weise eingespritzt, mittelst der *Anel-Jüngken*'schen Spritze von den Thränenpunkten oder des *Gensoul*'schen Katheters vom Nasencanale aus. (S. im operativen Theile.)

Bleibt diese Behandlung ohne Erfolg, weil mechanische oder mechanisch wirkende organische Hindernisse vorhanden sind, so wird operativ eine Thränensackfistel zu Wege gebracht, die Behandlung derselben eingeschlagen und passend zur Verhütung totaler Obliteration einige Zeit hindurch der *Scarpa*'sche *Stift* getragen.

Continuirlicher Druckverband, auch die Anwendung von Compressorien führen nie zum Ziele, da die Knochentheile die Wirkung des Druckes auf der unteren Partie nicht zulassen.

v. Gräfe beobachtete (A. III. 2. pag. 357) in einer Thränensackgeschwulst prachtvolle Cholestearintafeln, conglomerirte Zellen mit Fettkörnchen und metamorphosirtem Blutfarbstoff; ein anderes Mal hatte Bluterguss in die Thränensackcectasie stattgefunden und ein Coagulum die innere Apertur der Thränenröhrchen verlegt, Spannung und dunkle Röthe über der Geschwulst; nach Einbringung der Anel'schen Sonde entleerte der Thränenpunkt das ergossene Blut.

Blennorrhoea sacc. lacrymalis, *Schleimfluss des Thränensacks*,

ist der Uebergang aus der Entzündung in die Fistel des Thränensackes und tritt meist schleichend und mit häufigen Recidiven auf. Bei fleissiger Entleerung durch Ausdrücken, Anwendung von Collodium, Ung. Kalii jodat., Tinct. Jodi, Einträufelung einer Lösung von Zinksulphat in den Bindehautsack gelingt nicht selten vollständige Heilung.

Fistula sacci lacr., *Thränensackfistel*,

eine bleibende, widernatürliche Oeffnung des Thränensacks mit Entleerung der Secrete in die Nasenhöhle, in das antr. Highm. etc. *(F. interna)* oder nach Aussen auf die Wange *(F. externa)*, kommt besonders als Ausgang derjenigen chronischen Dacryocystiden vor, welche auf organischer Entartung des Sackes oder seiner Umgebung beruhen, und ist dann stets schwer heilbar oder unheilbar, wenn Complication mit Caries des Thränenbeins oder eines anderen benachbarten Knochens vorhanden ist. Nach einfachen Wunden der vorderen Sackwand entstehen, wie es scheint, dauernde Thränenfisteln nicht.

Abscesse nach acuter Entzündung des Schlauches oder des ihn umgebenden Zellgewebes (s. g. *Ankylops*) können bei Vernachlässigung zur Perforation des Schlauches führen, die anfänglich unschwer wieder zur Verheilung der Oeffnung gebracht werden kann, aber bei längerem Bestehen deshalb eine ungünstige Prognose gibt, weil das Secret corrodirend auf das Periosteum wirkt und zu Caries Anlass wird. Der Verlauf des Fistelganges ist entweder einfach, direct vom Schlauche auf die äussere Haut führend, oder es verläuft der Gang gewunden, z. B. um den Schlauch herum, weit am Knochen abwärts etc. Auch können mehrere Fisteln gleichzeitig bestehen und ein Fistelsystem bilden, die verschiedentlich communiciren und tiefgehende Knochenzerstörung bewirken. Behufs genauer Prüfung des Verlaufs träufelt man Cochenillentinctur in den inneren Winkel und beobachtet, durch welche Oeffnungen das Secret gefärbt hervortritt. Eigentliche Verwachsung des Uebergangs des Schlauches in den Nasengang ist seltener, als man lange angenommen hat; in der Regel ist Verdickung, Falten- und Divertikelbildung in der Schleimhaut, besonders in der unteren Schlauchpartie Ursache der Verengerung oder absoluter Undurchgängigkeit. Andere Male wird letztere durch Nodi, Tophi, Tumoren, Excrescenzen u. d. m. bewirkt.

Es steht fest, dass Weiber von 20—40 Jahren prädisponirt sind, ebenso, dass der linke Thränenschlauch häufiger befallen wird, als der

rechte. Jener soll im Allgemeinen enger sein; *Hasner* leitet die grössere Prädisposition der linken Seite von einer nicht seltenen Anomalie im Bau der linken Schädelhälfte her.

Liegt nachweisbar dem örtlichen Uebel eine Allgemeinkrankheit zu Grunde (*Syphil., Tubercul.*), so muss dieselbe energisch in Behandlung genommen werden. Die Fistel selbst suche man bis in den Schlauch und durch alle Nebengänge rein zu erhalten sowohl durch Einspritzung reizender Flüssigkeiten, als durch Einlegung von Pressschwamm, durch Extraction von necrotischen Knochenfragmenten u. s. w. — Zugleich stelle man den natürlichen Abzugscanal durch eingelegte Darmseiten wieder her. Im Falle des Missiingens, der sehr oft vorkommt, quäle man den Kranken nicht lange durch Versuche, einen neuen Weg zu bahnen, sondern zerstöre und veröde den verdorbenen Schlauch vollständig. Das Ablaufen der Thränen über die Wange hört meist bald von selbst auf, weil bei Defect der thränenabführenden Canäle nur noch so viel Thränen gebildet zu werden pflegen, als zur Feuchterhaltung der Conj. erforderlich sind und als von ihr vesdunsten können. Bei stärker wirkendem Trigeminalreiz durch fremde Körper, Drang zum Weinen etc. werden die Thränen so reichlich producirt, dass sie doch von den Thränenpunkten überhaupt nur zum geringsten Theile aufgenommen werden. Ist ein solcher Reiz krankhaft perpetuirlich oder periodisch vorhanden, so kann Herstellung der normalen Abzugsgänge begreiflicher Weise das Thränenträufeln nicht beseitigen.

Ist Schleimhautschwellung und Schleimfluss das veranlassende Moment, so genügt es, mehrere Male täglich das Secret zu entleeren und ein *collyr. adstring.* in den inneren Winkel so zu träufeln, dass die Punkte es aufnehmen können. Dabei Einreibung von *Ung. cin.* oder *Ung. Kal. jodat.* oder auch Aufpinselung von *Tinct. Jodi* auf den Thränensack (*Arlt*).

Atonia und **Atresia punct.** und **canaliculorum lacrym.**,

abnorme Weite und Enge oder gänzliche Verschliessung, Obliteration der Thränenpunkte und Röhrchen bleibt nach Entzündung, Lähmung des muscul. orbicul., Blennorrhoea sacci lacrymal., Verletzung der Thränenröhrchen mechanischer oder chemischer Natur, Infiltration der Conj., die zur Abdrängung des Lides führen etc., häufiger zurück, als bisher beachtet zu werden pflegte. Oft tritt eine Art Ueberhäutung ein, Folge der s. g. Kleienflechte, einer leichten Art Blepharoadenitis; diese Art der Atresie lässt sich meist schnell durch Aufschlitzen, Einführen und Liegenlassen einer Schweinsborste beseitigen. Die Atonie kann eine bis viermalige Erweiterung des Lumens bewirken und ist als Folge zu häufiger und ungeschickter Sondirung beobachtet worden.

An der Verengerung ist meist Schleimhauthypertrophie Schuld, doch kann auch callöse Entartung und Pseudomembranbildung Anlass sein. (Man hat vollständiges angeborenes Fehlen der Thränenpunkte und ebenso überzählige beobachtet.) — Beseitigung der Atonie durch reizende und adstringirende Collyrien und Salben gelingt nicht leicht, zumal wenn, wie *Hasner* beobachtet hat, Schrumpfung nach Blepharadenitis und excentrische Zerrung an den Wänden der Röhrchen zu der Erweiterung derselben Hauptursache waren.

Um die Verengerung zu beseitigen legt man zuerst konische Sonden (nach *v. Gräfe's* Vorgange) 10—15 Minuten ein, um durch mechanische Erweiterung die Anwendung von Luftdouchen vorzubereiten. Bei angeborener Verschliessung der Punkte muss der Einlegung von Sonden, Borsten, Darmsaiten eine blutige Operation vorhergehen. — Liegt nur ein

Häutchen über den Punkten, so gelingt die Herstellung wohl durch Beseitigung desselben allein.

Findet bei mangelhafter Aufnahme der Thränen in den Punkten lästige Epiphora statt, so ist wohl in allen Fällen ein anhaltender gleichzeitiger Reizungszustand der Thränendrüse hierzu mehr Anlass, als Enge der Punkte.

Polypi ductuum lacrymalium,

polypöse Excrescenzen werden besonders im Thränensehlauche nicht selten angetroffen. Doch ist die Erkennung vor der Eröffnung der Canäle schwierig, weil durch keine besonderen Merkmale die entstehende Geschwulst von der gewöhnlichen Schlauchgeschwulst ausgezeichnet ist. Ihrer Structur nach verhalten sich diese Polypen wie andere Schleimhautexcrescenzen; besonders mit den in der Nase häufig begegnenden haben sie grosse Aehnlichkeit. Gestielte werden einfach mit der Cooperschen Scheere entfernt, bei breitaufsitzenden ist es erforderlich, die Basis wiederholt zu cauterisiren, worauf die Wunde geschlossen wird.

Auch aus den Thränencanälchen hat *Desmarres* kleine Polypen hervordringen sehen und zu evulsiren versucht. Da sie abrissen, musste aufgeschlitzt, excidirt und cauterisirt werden, worauf wahrscheinlich Verwachsung erfolgte. — *v. Gräfe jun.* hat Pilzbildung im unteren Thränencanälchen beobachtet und mit Glück entfernt. Die Masse war concrementartig, bestand aber einzig aus eng verfilzten Fadenpilzen, deren Phallusfäden, Sporen und Sporidien den Favuspilzen ähnlich erschienen. Weniger selten sind sogenannte Dacryolithen (Thränensteine); ausser organischer Substanz bestehen sie hauptsächlich aus kohlen- und phosphorsaurem Kalk und etwas Chlornatron. Sie haben unregelmässige Form, oft eine gekörnte Oberfläche, finden sich entweder in den Gängen, wo sie gebildet zu werden scheinen, oder in den Bindehautfalten. Bei der Untersuchung eines solchen Dacryolithen, den ich zwischen den entzündeten Lidern des rechten Auges einer alten Bäuerin hervorzog, fand ich, dass sich das Concrement über einem groben Sandkorn, das vermuthlich in ein Thränenpünktchen gedrängt und daselbst längere Zeit festgehalten worden war, abgesetzt hatte. Die Frau gab an, dass seit einem Jahre entzündliche Reizung mit Thränenträufeln auf diesem Auge trotz verschiedenerlei Mittel nie ganz hätten weichen wollen. Nach der Entfernung des Steines, der in der unteren Uebergangsfalte sowohl durch Schleim als durch Schwellung ziemlich fest sass, genass das Auge sehr bald.

Encanthis, *Carunkelgeschwulst,*

erstreckt sich nach der Natur der Geschwulst weiter über die Nachbargebilde, die *membr. semilunaris*, Bindehaut etc. oder bleibt beschränkt. Fremde Körper, z. B. Aehrengrannen, Splitter, Cilien erregen nicht so sehr selten Encanthis, die nach Entfernung der Ursache sofort zurückgeht. Bei rein chronischer Entstehung kann die Carunkel selbst hypertrophiren oder die Geschwulst ist eigentliches, aus Bindegewebe, einem gleichmässigen Lager von länglichen Kernen und Spindelzellen bestehendes Neoplasma. Bei scrophulöser, gichtischer u. a. Allgemeinerkrankung steigert sich die Entzündung, zumal vernachlässigt oder misshandelt, wohl zu höheren Graden, geht in Eiterung über, entleert sich, kehrt aber wieder und endigt nach chronischem Verlaufe endlich mit Schwund der Carunkel (*Rhyas*), mit fungöser Entartung derselben (*Enc. fungosa, carcinomatosa*), mit der Ausbildung von Hydatiden (*Enc. hydatidea*), poly-

pösen Excrescensen (*Enc. polyposa*) oder kalkigen Concretionen (*Enc. calculosa*).

Schmerz, Thränenfluss etc., besonders aber Inspection sichert die Diagnose. Die Prognose ist bei recenten Fällen günstig, die Therapie beseitigt fremde Körper, Eitermassen, Excrescenzen durch Antiphlogose, Punction, Exstirpation. Die entartete Carunkel wird meist leicht und mit gutem Erfolge ganz weggenommen, wobei nur vorsichtig die Thränenpunkte, die *musc. Horneri* und *orbicular.* zu schonen sind. Zur Ligatur ist nicht leicht Indication vorhanden, wohl aber zur Anwendung des Lapis nach der Operation.

XIV.

DER AUGAPFEL. (Bulbus.)

Das Auge als optischer Apparat ist dasjenige Organ, durch welches die sinnliche Beziehung des Individuums bis zu den weitesten Fernpunkten vermittelt wird. Es ist am Körper gewissermassen als Fernrohr eingefügt, mit dem es auch physikalisch viel Analogie hat, und zwiefach vorhanden um die Schobjecte von zwei Seiten dem *sensorium commune* zu zeigen, d. h. um sie räumlich erscheinen zu lassen. Seine Form ähnelt einer Kugel, doch nicht mathematisch genau, da der horizontale Durchmesser ($10^1/_2 - 11'''$) überhaupt grösser ist, als der verticale ($10 - 10^1/_2'''$) und auch die Art des Gebrauchs des Auges bestimmend auf seine Form einwirkt. 120—130 Gran schwer, ist der Bulbus nicht vollständig von Flüssigkeit angefüllt, also durch dieselbe nicht straff und prall gespannt. Die Spannung, welche er darbietet, rührt von dem Druck der musculären Hülse her, und kann deshalb auch wechseln, sowohl absolut als in der Richtung, in der sie sich geltend macht. In dieser verschiedenen Spannung ist das Accommodationsvermögen begründet; der Glanz des Auges hängt theils von dem Spannungsgrade ab, theils von der Quantität der Augenflüssigkeiten, die durch Innervations- und Circulationswechsel, also auch durch Affecte veränderlich ist.

Den mimischen Ausdruck erhält das Auge sowohl durch seinen stärkeren oder schwächeren Glanz, durch den Grad der Pupillendilatation, durch die Richtung der Sehachsen, als auch besonders durch seine Bewegungen und die der Schutzorgane. — Durch die Muskeln wird das Auge in der Orbita schwebend erhalten und zwar soweit vorn, dass zwischen dem Austritt des n. opt. und seinem Eintritt in die Sclera ca. 1'' Abstand bleibt. Ein Fadenkreuz durch den Orbitalrand liegend gedacht, würde mit dem Verticalfaden das gesenkte Oberlid tangiren, während der horizontale durch die tellerförmige Grube verliefe. Denn die Orbitae sind nicht bloss nach Aussen gerichtet, die Schläfenseite ihrer Ränder tritt auch ca. 2''' zurück, wodurch das Gesichtsfeld jedes Auges seitlich beträchtlich erweitert wird.

Ist der Säftezudrang zum Auge derart gesteigert, dass er dasselbe straff und prall ausspannt, und die Muskelenergie beeinträchtigt, so leidet sofort das Accommodationsvermögen oder wird doch in hohem Grade erschwert. Dies ist eine Ursache der s. g. *hebetudo visus* (ausgeschnittene Augen, im Wasser gelegt, imbibiren sich so, dass sie prall werden.) Das gesunde Auge ist nicht ganz gefüllt, nicht prall und deshalb dem äusseren und inneren Muskeldrucke

nachgiebig, sein Verticaldurchmesser kann verkürzt, sein Horizontaldurchmesser verlängert werden, es ist mithin accommodationsfähig. Bei Perforation der sehnigen Hülse wirkt die musculäre so ein, dass die Augenmedien ausgetrieben werden. Bei Ernährungsanomalien bewirken die Muskeln Compression und Atrophie des Bulbus. Bei energischer Accommodation auf Nähe wird der intraoculäre Druck so stark, dass man bei Spiegeluntersuchung den Puls auch auf die Centralvenen fortgesetzt wahrnimmt.

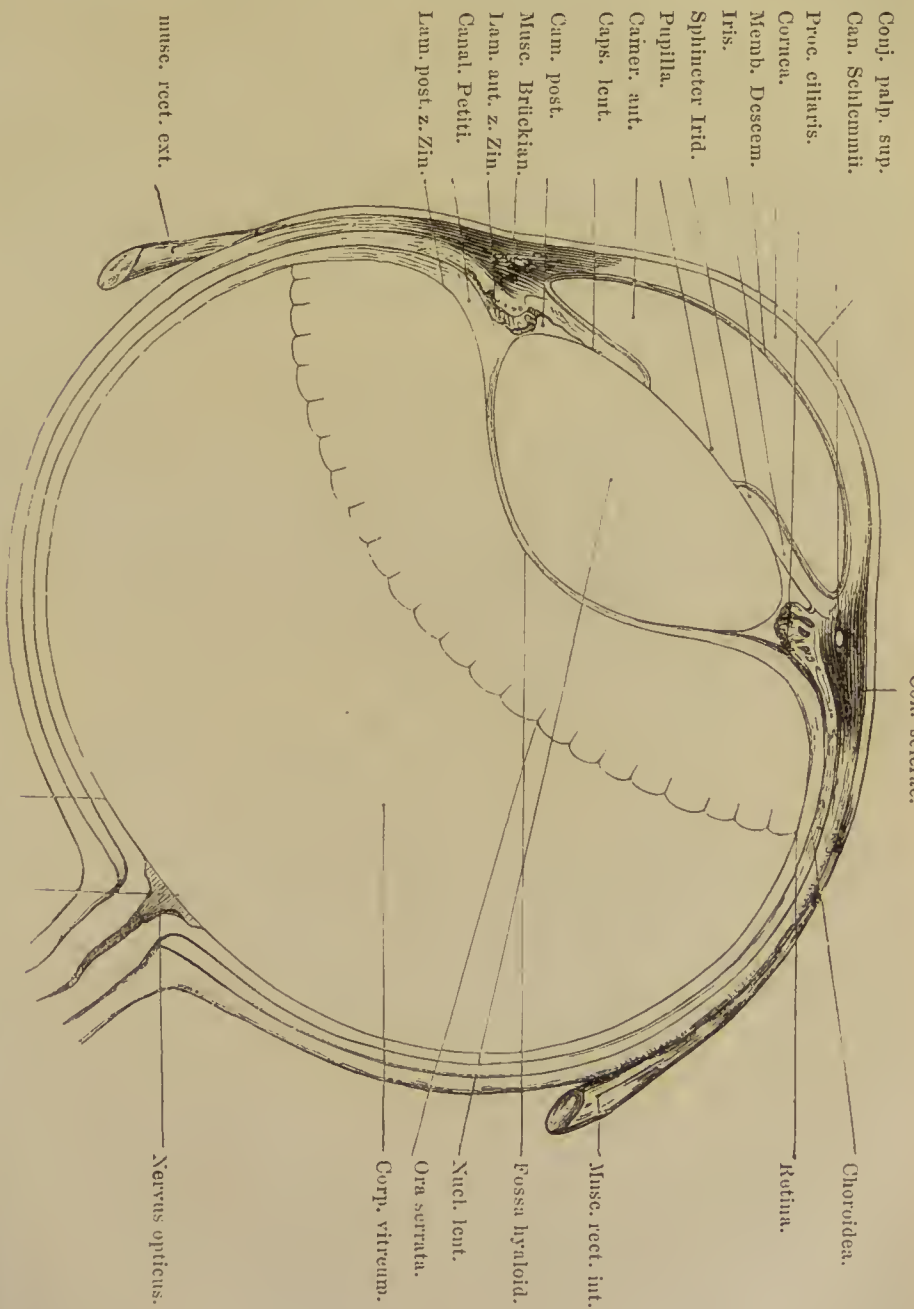

Fig. 6.
Schematischer Horizontaldurchschnitt des rechten Auges.

Um das Accommodationsvermögen kurz zu erörtern, stelle man sich das Auge wie eine Camera obscura mit Fernrohrverschiebung vor. Dann repräsentiren cornea, cam. ant. und lens die Sammellinse, corp. vitr. das Medium, retina und chor. den Schirm; ferne Objecte vereinigen ihre Strahlen früher, nahe

Objecte später in einem Punkte; wird bei Objecten von verschiedenen Abständen die Linse nicht vor-, oder der Schirm nicht zurückgestellt, so entstehen mithin statt scharf contourirter Bilder verwischte, d. h. die Coincidenzpunkte der Strahlen befinden sich vor oder hinter dem Schirm. Auf dem Schirme entstehen dann Zerstreuungskreise, indem entweder die Strahlen sich noch nicht vereinigt haben oder gekreuzt wieder auseinandergehen.

Bei physikalischen Apparaten kann diesen Störungen durch Einsetzen anderer Linsen von mehr Wölbung und grösserer Dichtigkeit begegnet werden. Am Auge findet dies Alles ähnlich statt, nur dass der Dichtigkeitsgrad der menschlichen Linse ein unveränderlicher ist. Unser Auge wird bei der Einstellung auf *mittlere* Entfernung als in der Norm befindlich angenommen und zwar vermöge der Refraction seines dioptrischen Apparates; sein Linsensystem hat eine Brennweite, die gleich der Glaskörperachse ist, mithin 7‴, selten weniger, nie mehr beträgt. Bei der Einstellung auf *sehr weite* Entfernung können nur geringe Bulbusänderungen ausgeführt werden, durch Iris und Lider wird das Gesichtsfeld beschränkt, das entfernte Sehobject isolirt, aber der Coincidenzpunkt bleibt doch vor der Retina. Es entstehen an sich undeutliche Bilder und es hängt hierbei von einer angeborenen oder erworbenen grösseren Netzhautenergie ab, um von den entstehenden Zerstreuungskreisen zu abstrahiren und doch ein deutliches Bild zu sehen. Personen, welche z. B. unter 10′ Abstand eine gute Sehschärfe und Sehweite haben, besitzen deshalb diese Energie für Fernsehen keineswegs. Anders ist es bei der Einstellung auf *geringere* Entfernung als die mittlere war. Hierbei accommodirt sich das Auge in seinem physikalischen Bau und zwar dadurch, dass a) die *Netzhaut,* resp. dio macula lutea *zurückweicht,* dass b) das Linsensystem *vorrückt* und dass c) die *Krümmung der Linsenvorderfläche eine stärkere* wird. — Vorgänge, zu deren Ausführung der gesammte Muskelapparat des Auges in Anspruch genommen werden kann, vollständig und bis zur wahrnehmbaren Empfindlichkeit bei hohem Grade von Accommodationsanstrengung, weniger bei z. B. 10″ Entfernung, theilweise je nach Gewöhnung und zufälligen Umständen, vicarirend der innere Muskelapparat, wenn der äussere paralysirt ist, und umgekehrt der äussere, wenn Iris, Musc. cil. oder lens defect oder anderweitig alienirt sind. Die Accommodationsvornahme kann durch die verschiedenartigsten Krankheitszustände beschränkt sein und ist immer eine Muskelthätigkeit, wofür u. A. die Wahrnehmung bei Schlafmüden erzeugt, welche sich wohl überwinden können, 8″ entfernte Schrift zu fixiren, bald aber wieder in Folge der dem Schlafe eigenthümlichen Muskelabspannung ihr Auge auf die normale mittlere Entfernung eingestellt erkennen und nur undeutlich sehen, bis auch der Levator erschlafft und das Auge zufällt.

Ueber Grund und Ursache des Accommodationsvermögens ist unter einigen Neueren viel unerspriesslicher Streit entstanden, dessen man überhoben gewesen wäre, wenn man zugeben wollte, dass selbst zu einfachen Verrichtungen dem Organismus mehrere Kräfte zur Disposition zu stehen pflegen, und dass bei Abnahme oder Verlust einer Kraft zur Ausführung ihrer Thätigkeit andere oft bis zur vollkommenen Genüge eintreten. Den Accommodationsact (für Nähe) fassen wir für die Norm so auf, dass durch gleichmässig gesteigerte Innervation des ganzen Muskelgebietes des Bulbus den drei genannten, die Einstellungen bewirkenden Anforderungen entsprochen wird, indem die Macula lutea zurücktritt, die Linse vorrückt und ihr vorderer Krümmungsradius sich verkürzt. Was wir bei diesem Acte sehen können, ist, dass a) die Pupille sich mehr weniger verengert und jedenfalls fixirt, dass b) der Centralrand der Iris vorrückt, und dass c) der peripherische Rand derselben zurücktritt. Durch Beachtung der Reflexbilder (s. *Purkinje-Sanson*'sches Experiment) erkennt man ferner, dass die Linsenvorderfläche convex prominirt und dass die Hinterfläche der Linse sich abflacht (?). Um den Vorgang selbst ganz zu verfolgen, müssen wir von dem Sehnenringe zwischen M. cil. und Irisradialen als dem statiouären Organo ausgehen. Bei Eintritt höherer Innervation comprimiren a) die M. rect. den Bulbus, indem sie sich über seinen Aequator nach Hinten spannen, und ebenso b) die M. Obliq., indem sie sich in derselben Weise nach Vorn spannen, dadurch wird der Bulbus im Aequator, wo die Sclera am dünnsten ist, comprimirt, der Aequatordurchmesser verkürzt, dio horizontalo Linsenachse verlängert sich, der elastische Glaskörper tritt hierbei wesentlich in Function, auf *ihn* wird der Scleradruck

übertragen und *er* muss um ebenso viel nach Vorn und Hinten ausweichen, als er in seinem Aequator verliert. Nach Hinten wirkend reprimirt er die Retina sammt den hinter ihr liegenden Membranen, wobei es gänzlich ausser Frage bleibt, dass die Sclera dort dicker wird, worauf *Pilz*, um das Nichtzurückweichen zu beweisen, Gewicht legen will. Dieser Druck nach Hinten ist so stark, dass er den Venenpuls hervorruft. Der Druck nach Vorn kann die Hornhaut nicht abflachen, was auch ophthalmometrisch nicht nachweisbar ist, weil der Sehnenring hinter dem Can. Schlemmii der Cornea ihren stationären Krümmungsradius sichert. Wohl aber könnte der Druck nach Vorn das Linsensystem bis in die Höhlung der Hornhautinnenfläche drängen, wenn sich nicht durch gleichzeitige Innervation der Circular- und Radialfasern der Iris und des M. ciliar. das von ihnen gebildete *Diaphragma* derartig ausspannte, dass nur ein *sehr* geringes Vorrücken derselben möglich wäre.

Hierbei bewirkt die Spannung der Iris, dass, indem ihr etwas vorgedrängter Centralrand und ihr etwas an den Sehnenring angezogener peripherischer Rand als *puncta fixa* wirken, zwischen denen sich die Iriswölbung abflacht (der Bogen zu seiner Sehne wird, *Stellwag*), die Linsenvorderfläche Druck erleidet, in Folge dessen der von der Iris gedrückte Randtheil flacher, der *Pupillartheil aber convexer* wird. Letzteres, durch das Cramer'sche Ophthalmoskop wahrnehmbar, dient dazu, die Strahlen sich der Netzhaut näher vereinigen zu lassen, *ein Moment* zur Accommodation für Nähe, aber doch nur eine unerhebliche Hülfe, da der Brechungsindex der cort. lent. sehr wenig bedeutender ist, als der des hum. aq. und des corp. vitr. — Weiter kommt in Betracht, dass durch Druck des gleichzeitig angespannten m. cil., durch stärkere Blutanfüllung der proc. ciliar. und Vordrängen derselben, mithin durch Andrängen der im can. Petiti enthaltenen Flüssigkeit auf den Randtheil der Linse diese ihre Aequatorialebene verkleinert, — ein ähnlicher Vorgang, wie wir ihn beim corp. vitr. geschildert haben. Der Horizontaldurchmesser der Linse strebt nun auch nach Vorn und Hinten sich zu verlängern. Nach Hinten ist es unmöglich, weil in der tellerförmigen Grube der Glaskörperdruck Widerstand leistet. Nach Vorn ist es in geringem Grade, vorzüglich in centro pupillae, gestattet. Die Linsenhinterfläche wird durch den Glaskörperdruck sogar flacher, nur die Linsenvorderfläche rückt ein wenig vor, — *ein zweites Moment* zur Accommodation für die Nähe, doch auch kein für die Norm ausreichendes. Das *dritte wesentlichste Moment* ist das durch den Glaskörperdruck nach Hinten bewirkte Zurückweichen der Gesammtnetzhaut im Augengrunde, nicht etwa blos der macula lutea in eine Excavation.

Bei dieser Annahme des Accommodationsvorgangs erklären sich die optischen Augenkrankheiten ohne grosse Schwierigkeit. Atropininstallation wirkt nicht nur dilatirend auf die Pupille, resp. paretisch auf die Iriscircularen, sondern bei reichlicher Application auf das Gesammtaugenmuskelsystem, so dass von keinem Theile desselben das Erforderliche zur Accommodation für die Nähe ausgeführt werden kann. Es tritt Weitsichtigkeit ein und besteht so lange, als die Localintoxication andauert. Bei Lähmung sämmtlicher äusserer Augenmuskeln kann der innere Apparat die Accommodation allein ausführen, wofür *Gräfe* einen schlagenden Fall zu beobachten Gelegenheit hatte. Bekannt ist, dass wenn z. B. durch Linsendefect der innere Accommodationsapparat in hohem Grade unvollständig geworden ist, durch Wirkung der äusseren Muskeln doch ein nennenswerthes Einstellungsvermögen wieder hergestellt werden kann. Muskelschwäche des Auges wird Ursache der s. g. lassitudo oculi, wo dieselbe dann ähnlich dem eben erwähnten Zustande des Auges bei sehr starkem Schlafbedürfniss ist. — Wird in der Jugend, wo die Muskelkraft durch viel Uebung schnell sehr zunimmt, das Auge allzuviel zum Nahesehen gebraucht, so werden die Muskeln im Verhältniss zu den elastischen Gebilden des Auges zu stark, letztere büssen einen grossen Theil ihrer Elasticität ein und die Achsenverlängerung des Auges wird stationär, es tritt stationäres Nahesehen, Unfähigkeit, das Auge in die Norm zurückzustellen, d. h. Myopie ein. Die Sclera mit der Retina etc. bleibt in stationärer Ausbauchung nach Hinten, ectasia sclerae postica, vielleicht *Scarpa's* Staphyloma posticum. Bei dieser hinteren Ectasia und darin begründeter Kurzsichtigkeit kann die optische Sensibilität vollkommen erhalten bleiben, wofür der Umstand beweisend ist, dass durch ein fein perforirtes Kartenblatt schärfer

auf Abstand gesehen wird. Bleibt bei diesem Experimente Schwachsehen, so ist Abnahme der optischen Sensibilität (s. g. Amblyopie) vorhanden. — Mit dieser ectasia postica kann sich Muskelschwäche und Accommodationsinsufficienz verbinden, myopia mit lassitudo. Ich beobachtete einen jungen Gelehrten, der auf $5^1/_2$—6″ scharf und stundenlang accommodiren konnte; er arbeitete oft bis tief in die Nacht. Wich er von dieser Entfernung ab, z. B. beim Eintritt eines Besuchenden oder beim Suchen eines Gegenstandes, so wurde sein Blick verwirrt und blieb es längere Zeit, dass er deshalb oft die Arbeit nicht wieder aufnehmen konnte. Leiden dieser Art, in grosser Mannichfaltigkeit vorhanden, sind bisher keineswegs vollständig gesammelt und classificirt.

Anophthalmus, *angeborener Augenmangel*,

ist keine der häufigeren Hemmungsbildungen und kommt nur mit anderen hoehgradigen Verkümmerungen gleichzeitig vor, weshalb diese Früchte höehstens Monate alt werden. Die Orbitae fehlen dabei meist gänzlich, von den Wimpern und Lidern sind nur Spuren vorhanden.

Monophthalmus, *s.* **Cyclopie**, *angeborene Einäugigkeit*,

besteht in der Regel in mehr weniger vollständigem Zusammenfliessen zweier Augen in eines, das sich in der Mittellinie des übrigens sehr verbildeten Schädels findet und zum Sehen untauglich ist, wie denn aueh diese Früchte wohl lebend geboren werden, aber nie lebensfähig bleiben.

Mikrophthalmus, *angeborene Atrophie der Augen*,

ist nicht so sehr selten und fast stets bilateral, wenn auch in versehiedenem Grade. Die oft nur erbsengrossen Augen sind zum Sehen untauglich; ist geringe Liehtperception möglich, so verliert sich dieselbe in der Regel sehr bald.

Megalophthalmus, *s.* **Buphthalmus**, *Ochsenauge*,

angeborene abnorme Grösse der Augen, kommt ebenfalls mit anderen Missbildungen gemeinschaftlieh vor, z. B. als cyclopisches Auge, ist aber meist bilateral und Folge einer vor der Geburt entstandenen Wassersucht des ganzen Auges, also *Hydrophthalmus*.

Exophthalmus, *Glotzauge*,

Vorlagerung des Bulbus, erst in neuester Zeit Object statistiseher Beobachtung geworden (Cfr. *Gräfe*'s Arch. III. 2. p. 199 etc.), kommt besonders oft bei einer Pulserregung von 100–140 und mehr Schlägen und in Verbindung mit strumatöser Entartung der gl. thyreoidea vor. Da das Herz und seine Klappen meisthin normal sind, so sueht man die Ursache in Erkrankung des Nervensystems, — des Trigeminus oder Sympathicus? Gastrische und ähnliche Complieationen sind mehr zufällig. Der Exophthalmus wie das Struma scheinen einfach auf Blutstockung im orbitalen Fettpolster und in der gl. thyr. zu beruhen, wofür der Beweis auch ex juvantibus geführt werden zu können seheint. Die Prognose ist nicht günstig, da bei mangelnder Lidbedeckung Malacie oder Mumificatio corneae eintritt, auch Tod aus neuroparalytischer Ursache folgen kann, wie beobachtet ist.

Oertlich erweist sich beim Entstehen Druckverband dienlich: *Gräfe* räth zur Tarsorraphie, um den Bulbus zu schützen. Innerlich vorsichtiger Eisengebrauch, dann — Digitalis, Jod, Jodkali?

Es ist lohnend, alle einschlagenden Fälle genau zu beobachten, um die Lehre vom Exophthalmus sicherer zu machen. Frauen sind vom 15—30, Männer mehr in späteren Lebensjahren ausgesetzt.

Myopia, *Kurzsichtigkeit,*

bezeichnet denjenigen abnormen Zustand des Bulbus, bei dem der Fernpunkt des deutlichen Sehens statt 12 und mehr nur bis c. 6 Zoll beträgt. Meist ist *Myopie* beiderseits vorhanden, wenn auch in verschiedenem Grade, und beruht in der Mehrzahl der Fälle auf dem Gewohnheitsfehler, nur für die Nähe zu accommodiren, woraus die Unfähigkeit entsteht, auch für die Ferne accommodiren zu können. Die Strahlen von entfernten Objecten, welche weniger convergent, fast parallel das Auge treffen, werden bei constanter Accommodation für die Nähe der Art gebrochen, dass sie ein deutliches Bild v o r, nicht a u f der Netzhaut formen, so dass auf der Netzhaut von den wieder divergirenden Strahlen Zerstreungskreise entstehen, d. h. mehr weniger undeutliche Bilder der entfernten Objecte, oder überhaupt nichts scharf Contourirtes. Nahe Objecte werden dagegen mit einer, oft sogar abnormen Schärfe wahrgenommen, weil die Objecte, was besonders bei schwacher Beleuchtung, in der Dämmerung auffällig ist, aus der Nähe mehr Srahlen ins Auge senden und unter grösserem Gesichtswinkel erscheinen. Durch diesen Umstand unterscheidet sich Myopie wesentlich von Stumpfsichtigkeit, die auf Functionsverringerung der Retina beruht. Um ausserhalb der myopischen Sehweite liegende Punkte deutlich zu sehen, müssen die störend wirkenden Strahlen benachbarter Objecte, ebenso die durch secundär eingetretene Abflachungen in den Krümmungsoberflächen entstehenden Doppelbilder abgeschnitten werden, zu welchem Behufe Kurzsichtige beim Scharfsehen die Lidspalte durch Kneifen zu verengern pflegen, wodurch annähernd dasselbe erreicht wird, wie durch den Gebrauch myotischer Brillen. Das Schutzorgan kommt dem fehlerhaften Accommodationsvermögen zu Hülfe.

In *ätiologischer* Beziehung hat *Ruete* ausser der grösseren Dichtigkeit und stärkeren Wölbung einiger oder mehrerer Theile des pure optischen Augenapparates vorzüglich auch noch Krampf im Bereiche des Ciliarnervensystems zur Geltung bringen wollen, durch den die Linse ihrer Lage und Krümmungsoberfläche nach Veränderungen erfahre. „Diese meist intermittirende Myopie hängt wahrscheinlich von einer Affection des sympathischen Nerven ab, deren Ursache entweder im Auge selbst oder in den vom Auge entfernt liegenden Theilen dieser Nerven ihren Sitz hat und reagirt dann von da durch Irradiation auf die Ciliarnerven etc.“ (?)

Ausser der genannten häufigsten Ursaehe der Myopie, dass nämlich die Accommodationsorgane durch Missbrauch nur für die Nähe in Kraft bleiben, kommt es vor, dass das Refractionsvermögen a priori zu stark ist und zwar entweder wegen zu bedeutender Wölbung der Hornhaut und Linse oder wegen höheren Diehtigkeitsgrades dieser optisehen Theile. Kehrt diese zu starke Refraction im mittleren Alter auf die Norm zurück, gelangt sie im höheren unter dieselbe, so verliert sich die Myopie für einen Zeitraum von höchstens einem Jahre; worauf dann allmählich Presbyopie eintritt. Vollsaftigkeit an und für sich bedingt Myopie nicht, an der dann ziemlich alle Kinder leiden müssten. (*Ruete* behauptet, alle Kinder bis zu einem Jahre seien — presbyopisch.) Wohl aber können entzündlicher *Hydrops anterior, Keratoconus* und ähnliche Anomalien, welche die Augenachse über die Norm verlängern, Ursache einer Myopie

sein, die mit dem Ende dieser Zustände wieder aufhört. Ist *Strabismus converg.* Ursache, so hilft die Operation des Strabismus in der Regel auch der Myopie ab. Nervöse Leiden werden in seltenen Fällen von Myopie begleitet, die sich mit der Wiederkehr der Gesundheit wieder verliert.

In Folge anhaltenden Nahesehens im Dämmerlicht entsteht ausser der Myopie zugleich Hyperaesthesie mit Skotomenerscheinung, bei Betrachtung ferner Objecte Doppelsehen, endlich auch Torpor der Retina, worauf hinsichtlich der Behandlung, die hauptsächlich in angemessenerem Gebrauch bestehen muss, Rücksicht zu nehmen ist. Der Grad der Myopie auf beiden Augen ist selten ganz derselbe, es kann das eine Auge myopisch, das andere normalsichtig oder auch presbyopisch sein. Myopie, einzig aus Missbrauch von Hohlgläsern oder ausschliesslicher Accommodation für die Nähe entstanden, wird durch Naturheilung nie oder selten beseitigt, selbst nicht bei zunehmenden Jahren. Werden behufs deutlicheren Sehens immer stärkere Concavbrillen nöthig und wirklich gebraucht, so steigert sich die Myopie nicht bloss, es können sogar Congestion, Hyperaesthesie oder Torpor der Retina, Glaskörperopacitäten u. d. folgen. Grosse Schonung der Augen, besonders in der Landluft, und consequentes Zurückgehen zu schwächeren Nummern kann allein hülfreich sein. Besonders wichtig für solche Myopische ist, den Blick auf Abstand zu üben, nicht bloss in der Nähe, sondern auch durch Lesen grober Schrift ohne Brillen und in allmählig grösserer Ferne, zu dessen Erleichterung *Berthold* ein lästiges Instrument mit einem lästigen Namen, *Myopodiortholicon*, erfand, welches diese Entfernung regulirt.

In die Nothwendigkeit versetzt, Concavbrillen gegen Myopie gebrauchen zu müssen, sei man zuerst bedacht sehr gute Gläser von der Schärfe zu wählen, dass deutliches Sehen möglich ist, sie nur zu gebrauchen, wenn es nothwendig ist, und nicht zu schärferen, sondern, sobald es thunlich ist, zu schwächeren überzugehen. (Siehe Brillen.)

Presbyopia, *Weitsichtigkeit*,

bezeichnet den der Myopie entgegengesetzten Zustand, bei der der Punkt des deutlichsten Sehens über 12, also 20, sogar 30 und mehr Zoll vom Auge entfernt ist. Meist beiderseits in ziemlich gleichem Grade vorhanden, beruht die Presbyopie darauf, dass die Strahlen naher Objecte nicht hinreichend convergiren, um schon auf der Netzhaut ein deutliches Bild zu formen, das erst hinter ihr zu Stande kommen würde. Auf ihr entsteht ein ähnlich undeutliches Bild, wie durch den Zerstreuungskreis, den Myopische bei der Betrachtung ferner Objecte erhalten. Die Ursachen sind denen der Myopie entgegengesetzte: a) zu geringes Refractionsvermögen des dioptrischen Apparates, b) aus einseitigem Gebrauch der Augen für die Ferne entstandene Unfähigkeit, für die Nähe zu accommodiren (deshalb bei Hirten, Jägern, Schiffern etc. häufig), c) abnorme Kürze der Augenachse, wie sie bei Abflachung der Cornea, nach Entfernung der Linse, bei mangelhafter Turgescenz des Bulbusinhaltes vorkommt. Diese verringerte Turgescenz wird besonders im höheren Alter, aber auch nach Consumtionskrankheiten, Verletzungen und in seltenen Fällen plötzlich, über Nacht eintretend, beobachtet. In der Regel tritt die Presbyopie aber allmählig auf und zwar wird sie von den Patienten zuerst in der Dämmerung wahrgenommen, weil die fernen Objecte stärker beleuch-

tet sein müssen, um deutlich gesehen zu werden, und um so weniger intensive Strahlen in das Auge senden, je ferner sie sind. Verminderte Convexität der Linse, die *Catar. incip.* oft begleitet, führt zur Presbyopie, weil durch sie die Refractionskraft verringert wird. Alles, was lähmend auf den Muskelapparat wirkt, also auch die mydriatischen Mittel, machen weitsichtig, weil bei verringertem Muskeldruck die Pole einander näher rücken, die Achse mithin sich verkürzt. Am häufigsten scheint Verfettung und durch sie bedingte Functionsstörung in dem Accommodationsapparate, als Attribut des Alters, Ursache zu sein. Als Palliativhülfe müssen Convexgläser benutzt werden, um mehr Licht in das Auge zu sammeln und den einfallenden Strahlen eine grössere Convergenz zu geben, doch gebrauche man sie nur beim Sehen in der Nähe. Uebrigens sind spirituöse Einreibungen, Schonung und vorsichtige Uebungen im Nahesehen zu empfehlen.

Ruete gibt an, dass er in einem Falle von Presbyopie in Folge von zu constantem Parallelismus der Sehachsen, durch anomales Uebergewicht der *musc. rect. ext.* bedingt, letzteren mit Erfolg durchschnitten habe.

Hyperpresbyopie *(Hyperopia, Hypermetropia)*

ist nach *Donders* der Zustand, bei welchem das Auge mit parallelen Sehlinien für mehr oder weniger convergirende Strahlen accommodirt ist oder wenigstens accommodiren kann. Bei absoluter H. ist weder ein Nah- noch ein Fernpunkt vorhanden oder besser, beide sind negativ. Ein solcher Kranker besitzt also keinen Punkt, in welchem er deutlich sieht. Bei relativer H. ist ebensowenig ein Punkt vorhanden, welcher mit beiden Augen zugleich deutlich gesehen werden kann. Nur bei Convergenz der Sehlinien können sie für einen Punkt accommodiren, der aber viel weiter, als der Kreuzungspunkt der Sehlinien vom Auge entfernt ist; einige Patienten machen davon durch freiwilliges Schielen Gebrauch. Aber man kann behaupten, dass absolute Hyperpresbyopen, die sich keiner optischen Hülfsmittel bedienten, niemals irgend einen Gegenstand scharf gesehen haben. Es scheint, dass die meist mit H. gepaarte Amblyopie darin zum Theil ihren Grund hat, schon weil sich beim Gebrauch positiver Gläser das Sehvermögen bessert.

Astigmatismus

bezeichnet eine Differenz des Krümmungsradius verschiedener Meridiane desselben Auges, in Folge deren der Unterschied der Sehweite horizontaler und verticaler Linien ein abnorm grosser ist. Im Allgemeinen stellt diese Erscheinung die sphärische Aberration des Auges dar, wie an jeder sphärischen Linse, nur dass sie am normalen Auge so verschwindend klein ist, dass dem deutlichen Sehen kein Eintrag geschieht. Die Ursache des Leidens kann seinen Sitz sowohl in der Hornhaut, als in der Linse haben; in ausgezeichneter Weise findet man Astigmatismus bei Keratoconus, wo der Krümmungsradius in der Mitte der Hornhaut kleiner ist als am Rande, daher das Auge für diese Strahlen myopisch; ferner bei Trübungen in der Cornea, bei unvollkommener Luxation der Linse und bei abnormer Verschiedenheit der Meridiankrümmung des Krystallkörpers. — Das Uebel ist in der Regel angeboren und bewirkt in Folge des Mangels von deutlichen Netzhautbildern fast immer Amblyopie. Ausser mit dem Opto-

meter erkennt man die Krankheit leicht durch den Augenspiegel, wo sich die Papille nach irgend einer Richtung hin verlängert findet.

Die Therapie besteht in der Anwendung von cylindrischen Brillen, in welchem die Brennweite des Cylinders dem gemessenen Grade der Assymmetrie gleich ist. Für Myopen und Presbyopen nimmt man Gläser, wo die eine Fläche concav- oder convexsphärisch ist, welche die Ametropie corrigiren, und die andere Fläche cylinderisch ist, um den Astigmatismus zu corrigiren.

Airy machte schon 1827 den ersten Fall bekannt, Dr. *Whewell* gab der Krankheit den Namen; aber erst in ganz neuer Zeit wurde sie ausführlich und wissenschaftlich von *Donders* und *Knapp* in *Gräfe's* Archiv und von ersterem in einem eigenen Werke behandelt.

Diplopia, *Doppelsehen*,

kommt aus sehr verschiedenen Ursachen zu Stande, sowohl beim Sehen mit beiden Augen, *Dipl. biocularis*, als auch beim Sehen mit einem Auge, *Dipl. monocularis*.

a. Diplopia biocularis ist die häufigere Form und beruht darauf, dass die Objectivbilder nicht auf identischen Netzhautstellen entstehen, weil die Sehachsen sich nicht auf dem Objectivpunkte kreuzen. Demnach müsste Doppelsehen stets bei *Strabismus* vorkommen, was aber nicht geschieht, da zum Doppelsehen erforderlich ist: 1) dass beide Augen ziemlich dieselbe Sehkraft haben; 2) dass Patient gewohnt sei, die Bilder beider Netzhäute zu percipiren und 3) dass die Abweichung der Achsenrichtung von der Norm nur eine sehr geringe sei, indem das in einem starkschielenden Auge entstehende Bild auf einer Netzhautstelle von zu geringer Empfänglichkeit entsteht, als dass es deutlich und wahrnehmbar sein könnte. Günstig ausgefallene Schieloperationen erzeugen deshalb oft ein vorübergehendes Doppelsehen.

In anderen Fällen erscheint die Richtung der Achsen auf das Object normal und es wird doch doppelt gesehen. Der Grund liegt dann darin, dass wegen überwiegender Thätigkeit eines der schiefen Muskeln, gewöhnlich des *m. obliq. sup.*, der eine Bulbus um die bei den verschiedenen Stellungen des Auges variable Achse, um welche die muse. obliqui den Bulbus rollen, die indess nie mit der Sehachse zusammenfällt, rotirt ist, die Meridiane beider Bulbi also nicht mehr einander parallel liegen. Auch hierdurch müssen Bilder auf Stellen entstehen, die für gewöhnlich nicht identische sind. Das Identitätsverhältniss in verschiedenen Stellen beider Netzhäute muss aber der durch Gewohnheit ausgebildeten Urtheilskraft als ihrer fortwirkenden Ursache zugeschrieben werden.

Je nach der Dauer dieser Anomalien der Achsen ist das Doppelsehen mit beiden Augen ein dauerndes oder vorübergehendes, oft nur momentanes. Bei rheumatischer Augenmuskelaffection pflegt es als erstes und lästigstes Symptom von den Patienten bezeichnet zu werden. Da selten beide Augen gleiche Schärfe haben, erscheint das zweite Bild meistens undeutlicher. Das rechts erscheinende Bild gehört dem linken Auge an, das links erscheinende dem rechten, sobald Lähmung oder Insufficienz des rect. int. stattfindet oder mit anderen Worten, in dem Falle, dass durch irgend ein mechanisches Hinderniss die Sehachsen divergent oder relativ nicht genug conver-

gent sind, so dass sie sich hinter dem fixirten Objecte kreuzen. *(Businelli.)*

b. Diplopia monocularis, doppeltes und mehrfaches Sehen mit einem Auge, wird durch Facettirung oder difforme Bildung der Krümmungsoberflächen der Cornea und Linse bewirkt, so bei Geschwürfacetten, bei *Keratoconus* etc. Ebenso sollen solche Opacitäten in den dioptrischen Organen, welche den Lichtkegel spalten und zur Entstehung von zwei oder mehreren Lichtkegeln, deren bildformende Spitze auf die Retina fällt, zur *Diplopia monocularis* Veranlassung geben können. Luxation der gesunden Linse, Cataracta incipiens, Cornealneoplasien (auch die doppelte Pupille, und zwar analog dem Schreiner'schen Experimente) werden in dieser Hinsicht genannt.

Beseitigung der Ursache des Doppelsehens beseitigt stets sofort das Uebel selbst. War es durch Verkrümmung einer Linsenfläche nach zu angestrengtem Sehen entstanden, so verschwindet es bei absoluter Schonung der Augen in Monaten. Bei gleichzeitig vorhandener Myopie kann man die Heilung durch fortgehend schwächere Concavgläser unterstützen *(Szokalski)*.

Fick in Zürich hat neuerdings die Erscheinung des einäugigen Doppelsehens aus Discontinuität der Zerstreuungsbilder zu erklären gesucht, deren hauptsächlichen Grund er in der ungleichmässigen Vertheilung der Thränenflüssigkeit auf der vorderen Hornhautfläche findet, ohne indess auch anderweite kleine Unregelmässigkeiten (Höckerchen oder Vertiefungen) von stabilerer Natur in der Hornhaut oder anderen brechenden Flächen als Ursachen zur Hervorbringung dieser Erscheinung in Abrede zu stellen.

In einem Falle, wo durch Jahre lang fortgesetzte Helligkeitsbestimmungen auf dem zu diesen beschwerlichen Untersuchungen benutzten Auge Doppelsehen eintrat, schien sie einer Beeinträchtigung der übrigens normalen vorderen Krümmungsoberfläche der Linse zugeschrieben werden zu müssen. Die Erscheinung verschwand nach mehrmonatlicher Schonung des Gesichts bei der Befolgung allgemeiner Gesundheitsvorschriften.

Stellwag von Carion will diese Diplopie aus doppeltbrechenden Eigenschaften herleiten, die er dem durch die Adaptionsanstrengung einseitig gedrückten Glaskörper zuschreibt.

Hydrophthalmus bulbi s. universalis,

Wassersucht des ganzen Bulbus, ist die Vereinigung des *Hydr. ant.* und *post.* Die Volumenzunahme des Bulbus drängt denselben aus der Orbita hervor, worauf er, weil die Thränendrüse nicht mehr absondert, der Lidschlag die Feuchtigkeiten auch nicht mehr vertheilt, bald unter fortschreitender Degeneration der Bindehaut sich entzündet, vereitert und gänzlich zerstört wird, wenn man nicht durch theilweise Entleerung und Antiphlogose diesem Ausgange zuvorkommt.

Cancer bulbi, *Krebs des Auges*,

in der Mehrzahl der Fälle Markschwamm und häufig melanotisch, beginnt entweder in den inneren oder in den äusseren Theilen und äussert sich demgemäss verschieden. Geht er von der Orbita aus, so fehlen die charakteristischen lancinirenden Stiche nicht; zu ihnen gesellt sich Schwere, Spannung in der Tiefe, bis endlich der Bulbus hervor-

getrieben wird und exophthalmisch entartet. Die intraoculäre Form entsteht meist im Retinal- und Choroidealgewebe primär (seltner in der Iris, dem n. opticus oder dem corp. ciliare), wo sie intumescirt und von Gefässen durchzogen entweder in das corp. vitreum vordrängt, Linse und Iris dislocirt und zur Berstung des Bulbus führt oder mehr nach der Orbita hin sich entwickelt, dieselbe durchbohrt und durch Zerstörung des Gehirns lethalen Ausgang bewirkt, wenn derselbe nicht durch Localisation des Krebses in einem anderen edlen Organe früher erfolgte. Ueber zwei Jahre nach Beginn der Krankheit bleiben die Patienten selten am Leben.

Vorwiegend werden Kinder ergriffen, nach *Lebert* in $^1/_3$ der von ihm constatirten Fälle; nach dem 35. Lebensjahre localisirt sich der Krebs nur in $^4/_9$ der Fälle im Auge und zwar kommt bei Kindern nur Marksehwamm vor, nur bei älteren Individuen pigmentirter Krebs. Höchst selten wird die medullare Masse in die Knochensubstanz eingelagert beobachtet (bösartiges Ostoid).

Temporäre Hülfe ist bei Pigmentkrebs von der Exstirpation zu erwarten, die nur ausnahmsweise partiell sein darf. Recidive zu verhüten, ist es gerathener, den ganzen Bulbus sofort zu entfernen, oft zugleich auch Lider, Thränendrüse etc., was von der Ausbreitung des Krebses abhängt. Kehrt das Uebel nicht wieder, so ist mit ziemlicher Bestimmtheit anzunehmen, dass eine gutartige melanotische Geschwulst und nicht Krebs vorhanden war. — Den intraoculären Marksehwamm betrachtet man mit Recht als ein *Noli me tangere*.

Laesiones bulbi, *Bulbusverletzungen*,

erfordern stets die grösste Achtsamkeit, da selbst scheinbar geringe Insulte Erblindung und Atrophie nach sich ziehen können, besonders wenn ein fremdes Körperchen zurückbleibt. Gesunde Augen überstehen eine einmalige bedeutende Verletzung im Allgemeinen besser, als wiederholte geringfügigere, welchen Umstand *v. Gräfe jun.* mit Recht bei operativen Unternehmungen verwerthet wissen will.

Ist Blut in den Glaskörper ergossen, so beobachtet man in der Periode der Rückbildung nicht selten Netzhautablösung. Dasselbe geschieht, wenn nach Scleralwunden die Narbenretraction direct auf die Netzhaut wirkt. War das Sehevermögen kurz nach der Verwundung noch günstig, so löst die Narbenbildung demnächst die Retina von der Choroidea ab, und meist macht dann mit der Abnahme und dem Verlust der Sehkraft auch die Bulbusphthisis ihre Fortschritte. (Vergl. *Gräfe* A. III, 2, pag. 393). So lange die Ablösung stationär bleibt, pflegt auch die Gesichtsfeldbeschränkung nicht zu wachsen. Von Heilung kann überhaupt keine Rede sein, zumal nicht, wenn *Sclerotico-Choroiditis posterior* der Ablösung voranging und als Ursache der Ablösung angesehen werden muss.

Eindringende feste Körper, auch heftige Erschütterungen können Fracturen und Fissuren der Orbita bewirken, deren Erkenntniss um so schwerer ist, als die Theile der Untersuchung unzugänglich sind und selten Crepitation vorhanden ist. Später eintretende Ecchymosen leiten oft zuerst auf die richtige Diagnose.

Ist Reposition der Fragmente möglich, so muss dieselbe sofort vorgenommen, Ruhe und ernstliche Antiphlogose verordnet und Eiter baldigst entleert werden. Ebenso wenig dürfen Splitter und fremde Körper liegen bleiben. Wird der Opticus zerstört, so hört seine Leitungs-

fähigkeit auf und Blindkeit erfolgt. In *Larrey's* vielfach citirtem Falle war eine Rappirspitze tief durch die rechte Orbita bis über die verletzte äussere Wurzel des rechten Opticus in die linke Hemisphäre eingedrungen und hatte Hemiopie zur Folge, die bis zu dem nach drei Monaten erfolgenden Tode andauerte. Verlust einer Partie des Glaskörpers bewirkt erfahrungsmäss nicht immer Störungen des Sehvermögens. Commotion der Retina hat meistens, doch nicht immer, bleibende Anaesthesie zur Folge.

Therapeutisch ist strengste Antiphlogose, stets Reinhalten und absolute Ruhe des Bulbus erforderlich. Klaffende Wunden, sowohl in den Lidern als in der Bulbushülse müssen sofort geschlossen werden. — Wird das verletzte Auge atrophisch, so muss auf die Erhaltung des anderen um so grössere Vorsicht gewandt werden, als dasselbe spontanen Erkrankungen in höherem Grade aus noch nicht hinreichend erforschten Ursachen ausgesetzt bleibt.

Panophthalmitis, *Gesammtentzündung des Auges (Phlegmone oculi)*, erstreckt sich auch über die Schutzorgane, welche stark schwellen und die Inspectio bulbi erschweren. Verletzungen sind seltner Ursache, als eine Specialentzündung *(Conjunctivitis, Iritis, Choroiditis)*, die durch entzündliche, starkprominente *Chemosis*, hochgradigen Schmerz, Pupillenenge, Verfärbung der Iris, Verdunkelung der Cornea und Eiter- oder Lymphergüsse in den Kammerraum den begonnenen Uebergang zur *Panophthalmitis* bezeichnet. Unter Thränenschiessen, Photopsie, heftigem Kopfschmerz, Fieber, Convulsionen und Delirien vergrössert sich der Bulbus, so dass er die Orbita, deren Zellgewebpolster selbst entzündlich intumescirt ist, verlassen muss und vortritt *(Exophthalmia)*. Unter Zutritt weitverbreiteten Oedems platzt gewöhnlich die Cornea *(Rhexis bulbi)*, der Eiter ergiesst sich nach Aussen, worauf die Erscheinungen nachlassen und Atrophie erfolgt. Verloren ist das Auge indess auch ohne *Rhexis*, indem der Bulbus mit der Resorption des Eiters collabirt. Bei acutem Verlaufe ist sehr energische Antiphlogose, wiederholtes Aderlassen, Blutegel, Eis, Laxanz, am besten Calomel (gr. 2 mit $^1/_3$ gr. Opium) erforderlich. Sehr günstig wirkt schon im Beginn Paracentesis, um die Entzündung zu mässigen, später baut man durch sie nur den spontanen Perforationen vor. Vollständige Zertheilung gelingt selten, häufiger hat man *Rhexis* oder *Gangraena oculi*, sogar Tod durch *Meningitis* folgen sehen. Noch vor Ablauf des Processes kann man bedacht sein, durch Excision und theilweise Entleerung einen für ein künstliches Auge günstigen Stumpf zu erzielen. — Diese Indication entsteht z. B. wenn durch die noch ungetrübte Linse in den Glaskörper ergossener Eiter grünlich hervorschimmert.

Die metastatische Pan- oder Endophthalmitis ist in den letzten Jahren vorzüglich durch des unermüdlichen *Virchow's* Forschungen in ein anderes Stadium gerückt. Während früher die meist sehr plötzlichen Erblindungen bei Metrophlebitis, Endometritis und anderen vorzüglich puerperalen Fiebern zu den reinen Metastasen gezählt wurden, hat man die Ansicht zu begründen gewusst, dass es mehr eingewanderte Pfröpfe seien, die in den feinsten Gefässen Verstopfung, punktförmige Hämorrhagien, Obliteration und schliesslich Functionsverlust oder auch Entzündung und Bulbusvereiterung herbeiführen. Erfolgt Tod, so finden sich dieselben punktförmigen Blut- und Eiterheerde an den Nieren, der Milz, am Endocardium, im Gehirn und an anderen

Organen. Von den Augen wird bei monolateralem Auftreten häufiger das linke befallen *(Meckel)*, doch ist die Entzündung fast stets bilateral. Wird das Auge nicht zerstört, so bleibt Erblindung und nach Jahren ergibt dann die Section Fett- und andere Körnchenhaufen den degenerirten Blutheerden eingelagert, dabei die Netzhautschichte mehr weniger trüb, die Stäbchenschicht meist atrophirt. Die Blutheerde selbst gehören theils den Choroideal-, theils den Retinalcapillaren an, die Anomalien in Glaskörper, Linse, Horn- und Lederhaut sind variabel und abhängig von den Folgeerscheinungen der Embolie.

Von directer Therapie kann nicht füglich gesprochen werden, örtliche Antiphlogose, Abhaltung aller Reize, Ruhe sind die einzige Zuflucht ausser den antiphlebitischen Mitteln, welche das Grundleiden erheischt.

Atrophia s. Phthisis bulbi, *Augapfelschwund*,

als Endpunkt vieler zerstörender Krankheitsprocesse am Auge, besonders der Panophthalmitis, ist der Zustand des Bulbus, in welchem er, der Sehkraft beraubt, verschrumpft, verkleinert, fester oder weicher als normal, nur noch als unbrauchbares, entstellendes Rudiment vom Organismus ernährt wird, als dessen schönste Zierde er früher dem edelsten Sinne vorstand.

Ed. Richter wünscht zwischen Phthisis und Atrophie den Unterschied festgehalten zu sehen, dass bei der ersteren Vereiterung, bei Atrophie aber Schrumpfung des plastischen, in den Bulbusraum gesetzten Exsudates zur Verkleinerung hinführe.

Die Scleroticalhülse, dessen dioptrische und katoptrische Theile das Individuum als Angehörigen der Aussenwelt sich erkennen liessen, ist des aus den zartesten Gebilden geformten optischen Apparates beraubt, sie hat ihre Kugelgestalt verloren und liegt tief in der Augenhöhle, von Augenmuskeln, wie von roher Elementarkraft, zu einer unförmlichen Masse eingedrückt. Meist sind an dem seines kunstreichen Inhalts beraubten Stumpfe die Furchen, in welche sich nun die Muskeln einsenken konnten, deutlich wahrnehmbar. Die einzelnen Organe haben Eiter- und Blutresten, Körnchenzellen und Narbengewebe Platz gemacht oder sie sind verschiedentlich entartet, der *nerv. opt.* dünn, schlaff, missfarbig, die Choroidea der Gefässe und des Pigments beraubt, oft mit Knochenplättchen (mit wirklichen Knochenkörperchen) belegt, die Retina erweicht oder verdickt, Glaskörper und Linse defect und trübe, im Glaskörper wohl cavernöse Concremente, die Cornea faltig, grau; nur die Linsenkapsel findet sich oft noch durchsichtig, und vor dem zerstörten Augapfel, über dessen Wölbung sie früher sich hoben und senkten, bleiben auch die Lider unthätig; oft hängt das obere über das untere schlaff nieder, häufiger zeigt es die Zerstörung, indem es verschrumpft, sich nach Innen einzieht und die Entstellung noch vermehrt. Sank der Bulbus schon in der Kindheit zusammen, also bevor die Schädelknochen ausgewachsen waren, so wird, wie überhaupt die Weichtheile gestaltend auf die harten Theile wirken, die Augenhöhle nicht zu der Ausdehnung erweitert, durch welche sich der schöne von dem unschönen Schädel unterscheidet.

Aber nicht, weil nun für die Entwicklung der vorderen Hirnlappen mehr Raum bleibt, steigern sich die übrigen Sinne früh Erblindeter zu

höherer Fähigkeit, wie *Ruete* meint, sondern weil das materielle Substrat, welches bei gesundem Gesicht von dem Gesichtsorgane verbraucht wird, bei Defect des Gesichtes und des Gesichtsorganes nun den übrigen Sinnesorganen und dem Gehirn, als dem geistig mit den Sinneswahrnehmungen vermittelnden Organe, zu Gute kommt.

Die Aufgabe des Arztes ist eine zwiefache, eine wissenschaftliche, er hat antiphlogistisch gegen Congestion, Entzündung, Eiterung, Gangrän u.s.f. zu wirken, um Fortgang der Zerstörung zu verhüten und um den Schwund dahin zu beschränken, dass das frühere schöne Auge wenigstens ein günstiger Stumpf, ein passendes Polster werde zur Ermöglichung der zweiten, der künstlerischen Aufgabe, nämlich eine Boissonneau'sche Augenscheibe vorzusetzen und, nachdem das Wesen verloren ist, den — Schein zu retten.

OPERATIONSLEHRE.

Zu der Lehre von den Augenoperationen gehören sowohl diejenigen Eingriffe, deren Zweck Heilung ist, als auch diejenigen Manipulationen und Thätigkeiten, welche zum Behufe genauer Diagnostik vorgenommen werden. Das auf die Untersuchung kranker Augen Bezügliche ist im Allgemeinen bereits in der Einleitung gesagt, so dass hier nur übrig ist, von den einzelnen physikalischen Experimenten und den Apparaten zu reden, die für bestimmte diagnostische, theilweise auch therapeutische Zwecke in Anwendung kommen.

PHYSIKALISCHER THEIL.

Die Loupe.

Die Loupe ist für den Augenarzt eines der unentbehrlichsten Instrumente, da selbst für scharfsehende und wohlgeübte Augen die genaue Wahrnehmung kleiner fremder Körper und einer grossen Zahl von Alienationen an den vorderen Augentheilen mit Schwierigkeiten verbunden ist, die nur durch Benutzung der Loupe vermieden werden. In einem einfenstrigen Zimmer wird der Patient so gestellt, dass das Licht über

die Nase in das zu untersuchende Auge fällt, der Arzt tritt von der Seite dieses Auges halb vor den Patienten und bringt mit dem Daumen und Zeigefinger der gleichnamigen Hand die Loupe in die entsprechende Nähe des Auges, indem er die übrigen Finger auf die Wange legt und nöthigenfalls das Unterlid mit dem Mittelfinger abzieht. Die andere Hand, die auf die Stirn des Kranken gelegt wird, dient hauptsächlich dazu, den Kopf zu fixiren; der kleine Finger liegt dabei zuhöchst, der Daumen auf dem Oberlide, das er vorsichtig fixirt oder auch, wenn es erforderlich ist, nach Oben verschiebt. Währt die Untersuchung länger als der Zeitraum zwischen zwei Lidschlägen, so versäume man nicht, das Lid von Zeit zu Zeit über den Bulbus zu führen, um ihn feucht zu erhalten. Das Trockenwerden des Auges würde einen die Untersuchung störenden Reiz herbeiführen, der auch durch zu kräftiges Aufsetzen des Daumens hervorgerufen werden kann. Der zeitweilige Verschluss des Auges ist auch besonders bei Irisuntersuchungen erforderlich, um die Contractilität derselben beurtheilen zu können.

Behufs Auflösung kleiner, festsitzender Splitter, Auspinselung von Staub und ähnlicher Verrichtungen, zu deren Ausführung man eine Hand frei haben muss, habe ich mir eine Augenloupe in eine Art Brillengestell fassen lassen und kann so bequem mit den Fingern der einen Hand die Lider fixiren, während die andere Hand das Instrument scharf auf den Punkt führt, den das bewaffnete Auge sicher als den geeignetsten Angriffspunkt erkennt.

Vor den gewöhnlichen Loupen hat die Brücke'sche Augenloupe den Vorzug, dass der Kopf des Beobachters von dem kranken Auge soweit entfernt bleiben kann, dass Beschattung desselben unmöglich ist. Sie ist nach der Theorie des Galilei'schen Fernrohrs construirt und vergrössert um so mehr, je weiter das Ocular vorgezogen ist, doch wird das Sehfeld und der Objectivabstand bei dem Vorziehen des Oculars kleiner.

Von dem Bryson'schen Polariskop, das zur Untersuchung der Hornhaut angegeben ist, sagt *Ruete:* in einem Rohre hinter einer Linse von grosser Brennweite ist ein Nicol'sches Prisma angebracht, welches um seine Achse drehbar ist, um der veränderlichen Ebene des von der Hornhaut polarisirten Lichtstrahles folgen zu können. Der Umstand, dass der Glanz der Oberfläche gänzlich beseitigt ist, setzt den Augenarzt in den Stand, das kleinste fremdartige Körperchen auf der Hornhaut mit Leichtigkeit wahrzunehmen.

Das Purkinje-Sanson'sche Experiment.

Das Purkinje-Sanson'sche Experiment besteht in der Beobachtung des von einem vor das Auge gehaltenen Lichte entstehenden Reflexes in diesem Auge. Derselbe ist ein dreifacher. Das erste oberflächliche und sehr deutliche Reflexbild entsteht auf der als Convexspiegel wirkende Hornhaut, das zweite, dessen Wahrnehmung die meiste Schwierigkeit macht, auf der ebenfalls als Convexspiegel wirkenden vorderen Kapselwand. Beide Reflexe sind aufrecht stehende Spiegelbilder der vor das Auge gehaltenen Kerzenflamme. Das zweite ist bei gesundem Linsensystem schwer zu sehen, weil es von der Spiegelfläche in grössere Tiefe projicirt und nicht als leuchtendes, sondern nur als schwach gelb gefärbtes Bild mit sehr undeutlichen Contouren erscheint. Der dritte Reflex, welcher heller und scharf contourirt ist,

entsteht auf der hinteren Kapselwand, die als Concavspiegel wirkt und deshalb das Bild verkleinert und verkehrt stehend zeigt. Um die drei Reflexe bald zu finden, ist es zweckmässig, die Kerzenflamme hin- und her- und auf- und abzubewegen. Dabei folgen die beiden ersten Reflexe der Kerze, während der dritte im Concavspiegel entstehende Reflex die entgegengesetzte Bewegung macht.

Der Werth des Experimentes für die Diagnostik ist vielfältig ebenso übersehätzt, als unterschätzt worden, und wenn es gegenwärtig seltener in Anwendung gebracht wird, so liegt der Grund weniger darin, dass es durch weitere Cultivirung nicht noch nutzbar gemacht werden könnte, als darin, dass der Augenspiegel auf leichtere Weise zu zuverlässigeren Resultaten führt.

Von unläugbarem Werthe ist das Experiment, wenn Verdacht auf Linsendefect vorhanden ist, indem in diesem Falle die beiden hinteren Reflexe nicht entstehen. Dasselbe ist der Fall, wenn Exsudate vor der vorderen Kapsel abgelagert sind, die, im Fall sie pigmentirt sind, mit blossem Auge oft schwer erkannt werden. *Cataracta nigra* lässt nur das Entstehen der Bilder aus den beiden Convexspiegeln zu. Das dritte Bild wird auch dann nicht entstehen, wenn die hinteren Linsenschichten getrübt sind. Bei Opacitäten, die ausschliesslich dem Glaskörper angehören, werden dagegen alle drei Reflexe sichtbar. *Catar. incip.* wird weit sicherer durch entoptische Untersuchung und den Augenspiegel diagnosticirt. — Der Fall, dass vollkommen schwarze Iris auf Irideremia fälschlich schliessen lassen könnte und dass hier das in Rede stehende Experiment Aufschluss geben würde, wie *Ruete* meint, dürfte nur sehr selten vorkommen. Bei Pigmentflecken, die schon häufig das Vorhandensein mehrerer Pupillen fürchten liessen, entscheidet der Augenspiegel sofort.

Was den *Cramer*'schen Beweis betrifft, dass bei der Accommodation die vordere Linsenfläche ihre Form verändere, so erfordert die Gerechtigkeit zu erklären, dass *Langenbeck* schon im Jahre 1849 diese Thatsache seinen Beobachtungen gemäss behauptet hatte und dass *Donders* derselben Ansicht war und von einer weiteren Untersuchung dieses Gegenstandes erhebliche Resultate erwartete. *Cramer's* Methode, um den fraglichen Gegenstand mit zweifelloser Richtigkeit zu beweisen, ist folgende.

Erstens lässt er das Licht von der einen Seite einfallen und beobachtet die von der Hornhaut, der Vorder- und Hinterfläche der Linse zurückgeworfenen Bilder auf die gewöhnliche Weise von der anderen Seite. Am Rande der Pupillarfläche sieht man nun das von der Cornea zurückgeworfene Bild (Fig. 7, a); meistens ungefähr in der Mitte derselben Fläche das tiefliegende von der Vorderfläche der Linse zurückgestrahlte (7, b); an der a gegenüberliegenden Seite das auf der Hinterfläche der Linse oder auf der Vorderfläche des Glaskörpers entstandene umgekehrte kleine Bildchen c. Zum Wahrnehmen der Veränderungen im Stande dieser Bildchen bei der Accommodation ist es erforderlich, dass die Richtung der Gesichtsachse dieselbe bleibt und dass das Licht in dem beobachteten Auge unverändert denselben Platz behält, während es dagegen wünschenswerth ist, dass das beobachtende Auge die Bilder vergrössert sieht. Um diese Bedingungen zu erfüllen, construirte *Cramer* ein Instrument, dem er den Namen Ophthalmoskop gab. Die wesentlichen Bestandtheile desselben sind:

1) eine kurze kegelförmige Büchse mit zwei Seitenöffnungen, an dessen breites Ende das zu beobachtende Auge gebracht wird;

2) eine Flamme mit einem Diaphragma, die ihr eine bestimmte Form gibt und durch eine der genannten Seitenöffnungen Licht in das zu beobachtende Auge wirft;

3) ein bewegliches Mikroskop, welches auf die zweite Seitenöffnung gerichtet ist und durch welches das beobachtende Auge die Reflexbilder wahrnimmt.

Man lässt nun das zu beobachtende Auge sich für den Kreuzungspunkt zweier ganz in der Nähe ausgespannter Fäden accommodiren und sieht die Bilder b′ und a (projicirt auf eine Fläche, die lothrecht auf der

Fig. 7.

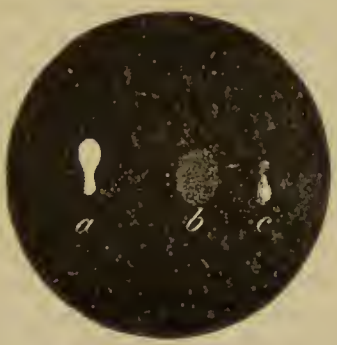

Fig. 8.

Gesichtsachse des beobachtenden Auges steht) fast unmittelbar bei einander (cfr. Fig. 8). Lässt man nun aber in derselben Richtung über die Fäden hinaus[1]) in die Ferne sehen, dann entfernt sich das Bild b von a und stellt sich fast mitten zwischen a und c (cfr. Fig. 7), während a und c unverändert ihren Platz behalten. Bei dieser Platzveränderung wird das Bild b zugleich grösser und matter. Die Accommodation für die Nähe bringt es sofort wieder nahe bei a und macht es zugleich wieder kleiner und heller.

Cramer stellte diese Beobachtungen bei 20maliger und selbst bei 10maliger Vergrösserung an.

Donders, der Gelegenheit hatte, ein vom Mechanicus *Epkens* in Amsterdam verfertigtes *Cramer*'sches Ophthalmoskop zu untersuchen, fand es in mehrfacher Hinsicht unpraktisch. Er liess mit seinem von *Epkens* ausgeführten Augenspiegel ein Ophthalmoskop in Verbindung bringen, vermittelst dessen nicht allein die Wahrnehmung der von *Cramer* angeführten Erscheinungen keine Schwierigkeiten hat, sondern auch solche Messungen bewerkstelligt werden können, als nöthig sind, um zu be-

[1]) Man ist auf diese Weise niemals sicher, vollkommen dieselbe Richtung zu erhalten, weil bei dem Sehen auf grösseren Abstand das Fadenkreuz sich mehrfach darstellt (polyopia monocularis). Für scharfe Messungen wird es deshalb nöthig sein, erst durch eine kleine, mitten vor die Pupille gehaltene Oeffnung zu sehen, um das Fadenkreuz und einen entfernteren Punkt in entsprechende Lage zu bringen und nun abwechselnd das Kreuz und den Punkt zu fixiren.

rechnen, um wieviel die Vorderfläche der Linse nach Vorn getreten ist. Wer im Besitz des genannten Augenspiegels ist, kann dieses zweite Instrument für einen sehr geringen Preis an demselbsn anbringen lassen, während das *Cramer*'sche 56 Gulden kostet und ohne Zweifel viel unvollkommener ist.

Es ist bekannt, dass ein hohlerer Spiegel ein kleineres Bild gibt und dass deshalb die Veränderung in der Form und Helligkeit bei der Accommodation für ein nahes Object auf eine stärkere Wölbung der vorderen Linsenfläche hinweist. Die Beobachtungen liessen bezüglich der Verkleinerung des Bildes keinen Zweifel übrig und *Donders* legt darauf deshalb grossen Werth, weil daraus eine verstärkte Wölbung offenbar bewiesen ist. Die Lageveränderung des Bildes ist bei dieser Beobachtung aber noch mehr für die Messung zugänglich, als die Veränderung hinsichtlich der Grösse des Bildes. Die Lageveränderung an und für sich selbst gibt uns wohl nicht das Recht, auf eine veränderte Wölbung der vordern Linsenfläche zu schliessen, aber sie weist doch unwiderleglich nach, dass die vordere Linsenfläche nach Vorn getreten ist, sei es nun durch stärkere Wölbung oder durch Verschiebung der ganzen Linse.

In Bezug auf diesen Punkt kommt es ganz besonders auf deutliche und strenge Beweisführung an. Man sieht bald ein, dass die Lageveränderung des Reflexbildes in einer veränderten Form oder Lage der reflectirenden Fläche begründet ist, aber es bedarf der Erklärung, dass und weshalb die bei der Accommodation für die Nähe wahrgenommene Lageveränderung des Bildes b nach a hin eine Vorwärtsbewegung der reflectirenden Oberfläche anzeigt. Diese nähere Entwicklung soll hier folgen.

Fig. 9.

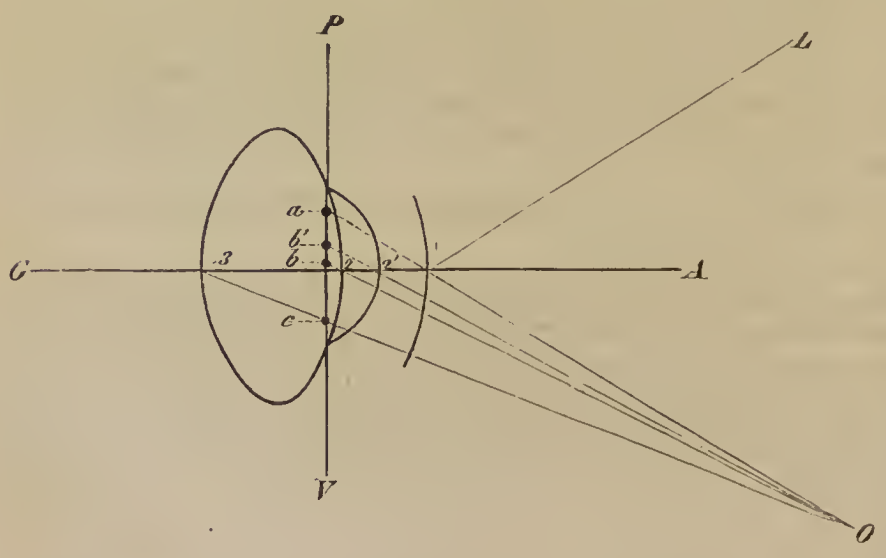

Wenn sich in L (Fig. 9) ein leuchtender Punkt befindet, dann müssen die bei 1 auf der Cornea in derselben Fläche, unter gleichem Winkel mit der Gesichtsachse GA reflectirten Strahlen das in O befindliche Auge erreichen, das Reflexbild muss also in der Richtung O1, auf die Pupillarfläche PV projicirt, als a gesehen werden. Von demselben leuchtenden Punkte L müssen auch die bei 2 von der vorderen Linsenfläche zurück-

geworfenen Strahlen das Auge O erreichen und sich in der Richtung O 2 als b darstellen. Endlich müssen die von L kommenden und von der hinteren Linsenfläche bei 3 zurückgeworfenen Strahlen in der Richtung O 3 das Auge erreichen und in c wahrgenommen werden. Auf diese Weise sieht man die Bilder als a b c in der Pupillarfläche (cfr. Fig. 7). Tritt nun die Vorderfläche der Linse bei der Accommodation für die Nähe bis nach 2′ vorwärts, dann werden auch die bei 2′ zurückgeworfenen Strahlen O erreichen und das Reflexbild wird nicht mehr in b, sondern in der Richtung O2′ in b′ wahrgenommen, — also bei der Vorwärtsbewegung der vorderen Linsenoberfläche näher bei a. Wir haben hierbei vorausgesetzt, dass das Licht in demselben Winkel mit der Gesichtsachse einfällt, in welchem das Auge das reflectirte Licht wahrnimmt, — eine Voraussetzung, die *Cramer* in seiner Untersuchung versäumt hat. *Donders* behauptet, dass sein mit dem Augenspiegel verbundenes Werkzeug Gelegenheit gebe, beide Winkel genau zu bestimmen und also gleich zu stellen. In dieser Art also kann man die Lageveränderung wahrnehmen, ebenwohl ganz so, wie *Cramer* [1]) es will. Seine Annahme, dass die vordere Linsenfläche bei der Accommodation für die Nähe nach Vorn trete, war also wohl begründet. Wir dürfen aber nicht versäumen, daran zu erinnern, dass bei unserer Beweisführung der Einfluss der Cornea unberücksichtigt geblieben ist, da die Strahlen nicht in dem Krümmungsradius durch diese Membran treten, eine für die einfallenden und ausfallenden Strahlen gleiche Abweichung zur Folge hat, und wohl eine grössere, wenn die Vorderfläche der Linse der Cornea näher gerückt ist. Daraus geht aber nur hervor, dass die Lageveränderung grösser erscheint (bei Vergl. von Fig. 7 und 8), als sie wirklich ist (Fig. 9 von b zu b′), aber nicht, dass sie in anderer Weise statthat. Die Thatsache bleibt also mit derselben Sicherheit bewiesen.

Die Oekonomie dieses Werkes erlaubt nicht, auf die weiteren Details dieser äusserst wichtigen Untersuchungen einzugehen, weshalb einfach auf meine Bearbeitung der beiden holländischen Schriften verwiesen wird. (Das Accommodationsvermögen der Augen etc. Lahr, J. H. Geiger [M. Schauenburg] 1854. p. 14 etc.)

Entoptik.

Die Platten zu entoptischen Untersuchungen können durch Kartenblätter mit nadelstichfeinen Oeffnungen ersetzt werden, bestehen aber passender aus in der Mitte dünngeschlagenem, geschwärztem und entsprechend perforirtem Messingblech und dienen dazu, um das Vor-

---

[1]) Der Stand der Bilder ist bei der Beobachtung unter gleichen Winkeln (c. 35°) und bei verschiedenen Objecten nicht ganz derselbe. Zuweilen ist er, wie in Fig. 7 und 8, wo er der in Fig. 9 entspricht. Nicht selten ist er, wie bei *Cramer* (Fig. 7 und 8), der Art, dass b im Zustande der Ruhe nahe bei c steht und bei der Accommodation für die Nähe ungefähr in die Mitte zwischen a und c rückt. Bei diesem Stande liegt die vordere Linsenfläche sicher weiter von der Cornea, als in Fig. 7 und 8, — ein Abstand, der sich nach *Donders* Beobachtungsmethode ohne Schwierigkeit berechnen lässt. Soviel scheint klar, dass die Lageveränderung von b keineswegs der Verschiedenheit der Accommodation und der Grösseveränderung des Bildes entspricht, so dass es höchst wahrscheinlich ist, dass die Linse unter gewissen Umständen nach hinten ausweicht. Der Untersuchung bietet sich hier noch ein weites Feld.

handensein und die Vertheilung etwaiger Binnenkörperchen des Auges darzuthun. Man hält die Platte zu dem Zwecke möglichst nahe vor das Auge, welches auf eine helle Fläche, am besten auf den weissbewölkten Himmel gerichtet ist, und erblickt ein fast kreisrundes Gesichtsfeld, in welchem sich die Binnenkörperchen durch dunkle Stellen von entsprechender Form und Intensität markiren. Der optische Vorgang ist folgender. Durch die Oeffnung treten von allen Seiten her Lichtstrahlen und gelangen so zum Auge, als ob sie von der Oeffnung in derselben ihren Ursprung nähmen, d. h. so, als ob die Oeffnung ein leuchtender Punkt wäre. Die Lage der Oeffnung kann eine dreifache sein, entweder befindet sie sich im vorderen Brennpunkte des Auges oder vor oder hinter demselben. Im ersten Falle gehen die Strahlen nach dem Durchgang durch die Linse parallel unter sich zur Netzhaut fort und erhellen daher dort einen Kreis von der Grösse der Pupille. Nur die Binnenkörperchen halten die Strahlen auf und lassen Schattenpartien auf der Netzhaut entstehen, die daselbst, wie Bilder in dem s. g. Schattenspiel als Schatten empfunden und wahrgenommen werden. Der helle Kreis auf der Netzhaut erscheint in der Wahrnehmung als das erwähnte Gesichtsfeld, die dunklen Stellen in derselben repräsentiren die Projectionen der Binnenkörperchen und lassen also durch ihre Lage und Entfernung von der Mitte deren Richtung und Entfernung von der Augenachse erkennen. Nur hat man zu beachten, dass bei der subjectiven Projection des Netzhauteindrucks nach Aussen die rechts und die oben im Netzhautfelde liegenden Stellen im objectiven Sehfelde resp. links und unten und umgekehrt erscheinen, dass also eine dunkle Stelle über der Mitte des Sehfeldes auf ein Binnenkörperchen ebensoweit unter der Augenachse deutet etc.

Befindet sich die Oeffnung vor dem Brennpunkte, so convergiren die Strahlen nach dem Durchgaug durch die Linse gegen einen Punkt hinter der Netzhaut und erhellen somit einen Kreis auf der letzteren, dessen Grösse von der Gestalt der Pupille abhängig, aber um so kleiner als die Pupille wird, je stärker die Convergenz ist, also je weiter die Oeffnung der Platte vor dem Augenbrennpunkte liegt. Die Schatten der Binnenkörperchen treten dann natürlich auch in demselben Verhältniss der Mitte der Scheibe näher und lassen demnach, als dunkle Stellen im Gesichtsfelde gesehen, wiederum ihre Lage gegen die Augenachse erkennen.

Befindet sich endlich die Oeffnung hinter dem Brennpunkte des Auges, so divergiren die Strahlen nach dem Durchgange durch die Linse gegen die Netzhaut: der erhellte Kreis ist grösser als die Pupille, und die Schatten der Binnenkörperchen erscheinen in eben dem Maasse von der Mitte weiter entfernt. Jedenfalls erblickt man also ein naturgrosses, resp. ein verkleinertes oder vergrössertes Bild der Pupillaröffnung und die orthogenalen Projectionen der Binnenkörperchen auf der Pupillarebene. Der Grad der Dunkelheit der dunklen Stellen gibt den Grad der Undurchsichtigkeit der Binnenkörperchen zu erkennen.

Es wurde hierbei vorausgesetzt, die Oeffnung der Platte werde mitten vor die Pupille gehalten, so dass die Mitte des Gesichtsfeldes der Augenachse entspricht. Die Entfernung der dunklen Stellen von der Mitte lässt dann auf die Entfernung der Körperchen von jener Achse schliessen. Wie tief dieselben aber im Auge liegen, wird dadurch nicht erkannt.

Man erhält indess auch über diesen Punkt Aufschluss, wenn man die Platte etwas seitwärts verschiebt, insofern dann der auf der Netzhaut sich bildende helle Kreis seitlich auf dieselbe fällt und eine schiefe

Projection der Pupille mit den ebenso schief projicirten Binnenkörperchen darstellt. Die Schiefe der Projection wird bestimmt durch die von der Oeffnung der Platte nach dem Kreuzungspunkte gehenden Graden. Damit ist das Mitel gegeben, die Tiefe der Körperchen zu bestimmen, indem man die neue Vertheilung der dunklen Stellen mit der bei der ersten Plattenstellung vergleicht. Am bequemsten aber kommt man zum Ziele, wenn man sich nach der modificirten *Brewster*'schen Methode einer Platte mit $1^1/_2$ *mm.* von einander befindlichen Oeffnungen von $^1/_{10}$ *mm.* Durchmesser bedient.

Man erhält dann zwei schiefe Projectionen der Pupille und der opaken Körperchen.

Es ist zunächst klar, dass ein Körperchen, welches in der Mitte der Pupille liegt, in beiden Sehfeldern in der Mitte zu liegen kommen wird. Ist das nicht der Fall, so verschafft man sich Kenntniss davon, ob ein solches nah oder fern, vor oder hinter der Pupillarebene liegt, wenn man die Platte so in ihrer Ebene dreht, dass beide Schatten desselben Körperchens mit den Centren der beiden Sehfelder in einerlei Geraden zu liegen kommen, und darnach folgende Construction macht; sind A und B die Sehfelder, a und b deren Centrum, abc ein beliebiges über ab beschriebenes gleichschenkliges Dreieck; ist ferner de eine durch c gezogene mit ab parallele Gerade, mn ein Perpendikel auf de und sind f und g die beiden Schatten des Binnenkörperchens, so ziehe man $gh \| bc$, $fh \| ac$. — Je nachdem nun der Durchschnittspunkt h unter, in oder über de zu liegen kommt, befindet sich das Körperchen vor, in oder hinter der Pupillarebene, je nachdem er in oder ausserhalb mn fällt, befindet es sich in oder ausserhalb der Augenachse. Je grösser die Entfernung des Punktes h von de, resp. mn ist, desto grösser ist die Entfernung von der Pupillarebene, resp. der Augenachse. Es wird folglich das Körperchen vor der Pupille in der Augenachse liegen, wenn f und g in gleichen Entfernungen von den Centren nach Aussen liegen; hinter der Pupille in der Augenachse, wenn sie in gleichen Entfernungen von den Centren beide nach Innen liegen; in der Pupillarebene, wenn sie in gleichen Entfernungen von den Centren, der eine nach Innen, der andere nach Aussen liegt. Haben sie gleiche Entfernung von den Centren und liegen beide Schatten nach Innen, oder der eine nach Innen, der andere nach Aussen, dabei aber der äussere dem Centrum seines Sehfeldes näher, so liegt der Körper hinter der Pupillarebene ausserhalb der Achse; — in den entgegengesetzten Fällen vor der Pupillarebene.

Fig. 10.

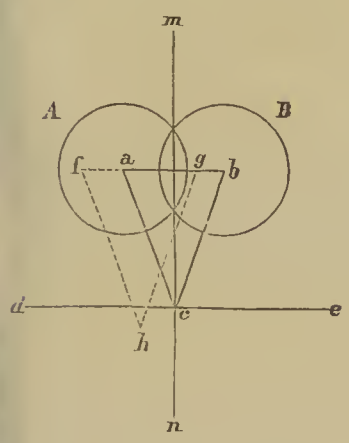

Richtet man die Platte statt auf den weissbewölkten Himmel auf ein stark reflectirendes weisses Papier, so kann man bei gehöriger Fixirung des Kopfes, der Platte und beider von dem Papiere auf letzterem alle gesehenen Schatten mit einem hohen Grade von Sicherheit zeichnen. Solche (Bleifeder-)Zeichnungen, von Monat zu Monat angefertigt, geben lehrreiche Auskunft über die Entwicklung der entoptischen Körper, z. B. bei *Cataracta incipiens*.

Diese Körper nun sind entweder wenig veränderlich und gehören dann meist dem Linsensysteme an (Perlflecken, dunkle Punkte, Streifen

oder Figuren, bei *Catar. incip.* oft nach den Seetoren geordnet, weisse Streifen etc.) oder sie sind von veränderlicher Beschaffenheit und weisen auf Unreinlichkeit der Cornea hin, die mit Drüsensecreten (*spectrum mucolacrymale*) oder Staub bedeckt sein kann oder in Runzelung derselben auf Druckwirkung beruht. Am häufigsten aber zeigen sich auf- und absteigende, zellenartige und verschieden figurirte Gebilde, die für gewöhnlich dem Glaskörper angehören, wenn sie sich langsam, dem Kammerwasser, wenn sie schneller sich bewegen. Meist sind die im Kammerwasser schwebenden specifisch leichter als dasselbe, und heben sich nach den Bulbusrotationen, während sie als niedersinkend wahrgenommen werden. Diese letzteren geben besonders zu den s. g. *Mouches volantes* Anlass.

Die Brillen.

Die Brillen kommen von Jahr zu Jahr mehr und in grösserer Vollkommenheit in Anwendung. *Roger Baco* hat sich ihrer schon zu Ende des 13. Saec. bedient, vielleicht war der Gebrauch biconvexer Gläser schon länger bekannt. Je nach der Art der optischen oder organischen Anomalie, der durch den Brillengebrauch abgeholfen werden soll, werden die Brillen verschiedenartig construirt.

1) Gegen *Myopie* sind Gläser erforderlich, welche die bei myopischem Augenbau zu starke Convergenz der Strahlen verringern. Dieser Zweck wird durch Concavgläser erreicht, die, indem sie an und für sich die eingefallenen Strahlen zerstreuen, weshalb sie Dispersionsgläser heissen, gemeinschaftlich mit dem myopischen Auge den Strahlen diejenige Convergenz geben, die geeignet ist, den Coincidenzpunkt der Strahlen in die Retinalfläche zu verlegen. So verschieden die Grade der Kurzsichtigkeit, d. h. die Fernpunkte des deutlichsten Sehens sind, so verschieden müssen auch die zur Correction der Strahlenbrechung dienenden Gläser sein. Principiell würde es richtig sein, myopischen Augen durch Concavgläser die normale Entfernung des deutlichsten Sehens zu geben, doch leiden bei Durchführung dieses Princips die Augen, indem die *Myopie* zunimmt. Man begnügt sich deshalb bei starker *Myopie*, die Sehweite um wenige Zoll zu verlängern. Dabei wird durch tagelangen Gebrauch erprobt, ob das für jedes Auge besonders zu wählende Glas wirklich geeignet ist, d. h. die Objecte weder grösser noch kleiner erscheinen lässt und keine Empfindlichkeit erzeugt. Durch Optometer (s. d.) gelangt man sicherer zum Ziele, als durch Probiren vieler Gläser nacheinander, wodurch der Accommodationsapparat zu einer erhöhten und irreführenden Thätigkeit veranlasst wird. Noch weniger darf man einfach nach den Gläsernummern die Bestellung machen, da die Glasschleifer bald nach der Focaldistanz, bald nach dem Radius der Kugel, aus dem das Concavglas einen Abschnitt darstellt, die Nummern geben. Die Focaldistanz kann aber nicht immer aequal der Länge des Radius sein, da die Refractionskraft der Brille wesentlich von der Dichtigkeit des Materials, aus dem sie gearbeitet ist, abhängt. Im Allgemeinen gebraucht man für das dem Planglase nächste Concavglas 100 als Einheit, geht dann aber wegen der anfänglich zu geringen, schliesslich zu bedeutenden Differenz nicht in der gewöhnlichen Zahlenfolge zu den stärksten Nummern vor, sondern springt zuerst über und gibt zuletzt den Concavitätsgrad in gebrochenen Zahlen an, also (nach *Plössl* in Wien) ungefähr folgendermassen: 100, 80, 60, 48, 40, 36, 33, 30, 27, 24, 22, 20, 18, 17, 16,

15, 14, 13, 12, 11, 10, 9, 8, $7^1/_2$, 7, $6^1/_2$, 6, $5^1/_2$, 5, $4^3/_4$, $4^1/_2$, $4^1/_4$, 4, $3^3/_4$, $3^1/_2$, $3^1/_4$, 3, $2^3/_4$, $2^1/_2$, $2^1/_4$, 2. *Prokesch* hat 33, 22, 17 nicht, statt 40 und 48 hat er 45 und 90 als Einheit.

Kurzsichtige, die Brillen gebrauchen wollen, beginnen mit Mittelnummern; zu schwächeren als 36 gelangt man meist nur, wenn man zur Heilung der *Myopie* dieselben nöthig hat. Zu stärkeren als 12 und 10 rathe man nur in Nothfällen. — Ein bekanntes Calcül zur Bestimmung des erforderlichen Grades gibt *Ruete* so an: „Man multiplicire die wirkliche Entfernung des deutlichen Sehens mit der gewünschten, dividire in das Product mit der Differenz beider Entfernungen und versuche zuerst den Quotienten als die Brennweite der erforderlichen Brille, um demnächst zu niedrigeren Nummern überzugehen.“

Gewöhnlich werden die Gläser biconcav, und zwar auf beiden Seiten gleich stark concav, geschliffen. Ein Uebelstand ist, dass sie nur beim Geradeaussehen für das Auge centrirt sind, d. h., dass die Krümmungscentren der Gläser nur bei dieser Augenstellung mit den Krümmungscentren der Augenmedien in einer Geraden liegen. Bei einer Wendung des Auges behufs der Erkennung seitlicher Gegenstände trifft der Vereinigungspunkt der Strahlen daher nicht mehr ohne nachhelfende Accommodation die Netzhaut, und andererseits erscheinen die Objecte dann etwas transplacirt. Dieser Nachtheil trifft sehr stark die Biconcavlinsen. Sehr gemindert ist er bei den seit 50 Jahren in Aufnahme gekommenen Wollaston'schen periskopischen Brillen, deren Gläser bei prävalirender Concavkrümmung biconcav sind, die concave Seite dem Auge zugewendet. Die Augenachse trifft nämlich bei solchen, auch bei geringen Wendungen des Augapfels, noch ziemlich nahe senkrecht auf die beiden Glasflächen. Um die Wirkung zu vervollkommnen, hat man überdies verschiedene Stellen des Glases aus verschiedenen Centren geschliffen, so dass die Augenachse die Glasflächen an mehr als einer Stelle genau senkrecht trifft. Störend bei den periskopischen Brillen sind die von der äusseren Fläche herkommenden stärkeren Reflexbilder, vortheilhaft aber wieder, wie *Ruete* bemerkt, dass sich die Augen nicht so sehr an steres Geradeausschen gewöhnen, was beim Nichtgebrauch der Brille den Gesichtsausdruck entstellt.

Um nicht zum Sehen in der Nähe und auf Abstand verschiedene Brillen nöthig zu haben, hat *Franklin* vorgeschlagen, vor jedes Auge zwei Halbgläser von verschiedener Stärke und jedes mit einem oder mehreren optischen Centren versehen, zu setzen, das stärkere für die Ferne oben, das schwächere für die Nähe unten im Brillenringe. — Pantoskopische Brillen nennt man in England schräg eingesetzte, so dass das Auge beim Sehen in die Ferne, ähnlich wie bei den s. g. Nasenkneifern, über die Brille wegsieht. Das geeignetste Material ist Crownglas, das aber von möglichster Reinheit sein muss. Gläser aus Bergkrystall haben den Vorzug, ihrer grösseren Härte wegen nicht so leicht kritzig zu werden, wie Crown- und besonders Flintglas: da sie aber der doppelten Lichtbrechung wegen aus senkrecht zur Achse geschnittenen Scheiben geschliffen sein müssen, so haben sie einen enormen Preis (2 Ld'or.). — Hinsichtlich des Gestells ist es in optischer Hinsicht nur wichtig, dass die Gläser genau vor beiden Pupillen liegen, was keineswegs alle Brillenträger beachten. Individuen mit hohen Nasenrücken müssen demgemäss das Brillengestell construiren lassen.

2) Gegen *Presbyopie* gebraucht man Gläser von der entgegengesetzten Wirkung, biconvexe oder Sammelgläser, besser Concentrations-

menisken[1]), um den Coincidenspunkt der Strahlen, der bei presbyopischem Augenbau hinter die Netzhaut fiele, vorzurücken und genau in die Retinalfläche zu verlegen. Erlischt bei reiferem Alter die Accommodationskraft des Auges, so ermüdet es beim Nahesehen und kann erheblich organisch erkranken, wenn man nicht durch geeignete Gläser abhilft. Dieselben dürfen indess ebenfalls nur mässig hilfreich wirken, um nicht auf die Dauer zu schaden. (Conservationsbrillen.)

3) Gegen die Uebersichtigkeit (Hyperpresbyopie, Hyperopie, Hypermetropie) können ebenfalls nur Convexgläser helfen. Diese Refractionsanomalie bringt mit sich, dass das unbewaffnete Auge weder in der Nähe noch in der Ferne deutlich sieht. Ein Beispiel ist das Auge, an dem die Linse extrahirt ist. Diese Zustände werden sehr oft mit Amblyopie verwechselt. Eine Convexbrille von 6—12 Zoll Brennweite ist gewöhnlich das Mittel, dem Kranken ein gutes Gesicht wieder zu schaffen.

4) Ueber den Astigmatismus und den Gebrauch cylindrischer Augengläser s. oben „Hornhaut".

Bei optischer und Ciliaranaesthesie dürfen convexe Brillen nicht oder nur mit äusserster Vorsicht in Gebrauch gezogen werden, und um so weniger, als die augenblickliche Hülfe in der Regel für späterhin schadet.

Was die s. g. Schutzbrillen betrifft, so können sie nur dann das Auge schützen, wenn dasselbe entweder ungewöhnlichen Schädlichkeiten ausgesetzt werden muss oder wenn es nicht normal, schutzbedürftig ist. Die Schädlichkeiten sind besonders Staub, Splitter, Funken, Wind, grelles Reflexlicht von weiten Schneeflächen und weissglühende, stark leuchtende und stark ausdünstende Arbeitsobjecte, vor deren nachtheiliger Einwirkung auf die Augen dieselben sicher gestellt werden sollen. Dies geschieht durch Plangläser in ledernen Halbmasken durch Krepp, Drahtnetze, bei grellem Lichte durch farbige Brillengläser, die das Licht temperiren.

Wegen Schutzbedürftigkeit der Augen hat man letztere bei jeder Empfindlichkeit gegen helles Licht angewendet und zwar nach *Scoresby* zuerst grüne, später auf *Adam's* Rath blaue Gläser genommen und zwar deshalb, weil nach Gebrauch grüner Gläser die Sehobjecte subjectiv roth erscheinen. Dieser Nachtheil beruht indess mehr auf starker Farbenintensität, denn blaue Gläser erzeugen subjectives Orange, weshalb man gut thut, für Einzelfälle zwischen verschieden nüancirten blauen Brillen angemessen zu wählen. In England gibt man gegenwärtig Gläsern den Vorzug, deren Farbe aus Grau und schwachem Blau gemischt ist, da sie nur die Lichtintensität abschwächen, nicht aber die Farbe der Sehobjecte ändern und zur Seite oder nach Wegnahme der Gläser geschene Gegenstände in keiner Complementärfarbe erscheinen lassen. — Für myopische oder presbyopische werden Concav- oder Convexbrillen aus farbigem Glas geschliffen.

Isochromatische nennt man diese Gläser dann, wenn sie so gefärbt sind, dass auch die dünneren Schichten, ebenso tief gefärbt sind, als die stärkeren. Ueber andere Brillen, als: prismatische, stenopäische, myotische Brillen s. Strabismus, Obscurationes corneae, und Pag. 217. 218.

---

[1]) Mit den Namen Dispersions- und Concentrationsmenisken bezeichnet man Linsen, die auf den beiden Seiten eine verschiedene Krümmung haben, auf der einen eine concave, auf der andern eine convexe, aber von verschiedenartigem Radius, so, dass bei den Dispersionsmenisken die Concavität, bei den Concentrationsmenisken die Convexität prävalirt.

Das Optometer.

Mit dem Namen Optometer bezeichnet man verschiedenartig construirte Apparate, die bestimmt sind, die Sehweite eines Auges, d. h. den nächsten und den fernsten Punkt des deutlichsten Sehens desselben zu erforschen. Die mittlere Sehweite nimmt man zu 8—10 Zoll an, myopische Augen haben eine darunter bleibende, presbyopische eine darüber hinausgehende Sehweite, recht gute Augen können sich zum deutlich Sehen für grosse Nähe und auf erheblichen Abstand accommodiren. — Als Optometer, der für die gewöhnliche Praxis ausreicht, kann jeder Zollstab dienen, den man horizontal unter das zu prüfende Auge bei Verschluss des anderen legt, während man eine feine Nadel an dem Stabe so weit dem Auge nähert, bis die Nadel nicht mehr scharf contourirt gesehen wird, und darauf so weit von dem Stabe am Auge zurück bewegt, bis der Kranke ebenfalls erklärt, die Conturen der Nadel nicht mehr ganz deutlich zu sehen. Beide Grenzpunkte, am Zollstabe, abgelesen, fassen die Weite des deutlichen Sehens in sich. — *Holke* spannte über den Zollstab einen freischwebenden Faden, der in verschiedenen Distanzen fixirt wird, wobei der Faden wie zwei im fixirten Punkte ihre Spitzen sich zukehrende Kegel erscheint. Das *Young*'sche Optometer, zur Erleichterung der Auswahl passender Brillengläser bestimmt, beruht auf demselben Principe und enthält in den verschiedenen Distanzen Zahlen, welche die erforderliche Brillennummern angeben sollen.

Das Stampfer'sche Optometer, auf dem *Scheiner*'schen Versuche beruhend, galt längere Zeit für durchaus zuverlässig, kann es aber ebenfalls nicht sein, da das Accommodationsvermögen allzuleicht zu Täuschungen über die mittlere Sehweite hinführt. Es besteht aus 2 zehnzölligen Messingröhren, die sich in einander schieben lassen und von denen die äussere mit einem bis auf 2 schmale Einschnitte verdeckten positiven Glase von 5″ Focaldistanz versehen, die innere aber an demselben Ende bis auf eine den beiden Einschnitten parallele Spalte geschlossen ist und an dem entgegengesetzten Ende ein Neutralglas hat. Die nach Art des Scheiner'schen Versuches gefundene Sehweite wird am Instrumente abgelesen und die abgelesene Zahl entspricht der angeblich geeignetsten Brillennummer.

Instrumente dieser Art können begreiflicher Weise ebensowenig wie Brillengläser in den Fällen nützen, wo Kurz- oder Weitsichtigkeit simulirt wird. Simulanten mit guten Augen accommodiren sich beim Sehen durch stark concave Gläser sehr schnell für dieselben und täuschen den Arzt sicher. Um den Simulanten zu täuschen hat *Ruete* eine sehr zweckmässige Vorrichtung angegeben, vermittelst dessen dem Simulanten das Urtheil über die Entfernung der Lettern, die er abzulesen hat, unmöglich gemacht wird und das deshalb zu der Prüfung *Nyopie* simulirender Rekruten sehr zu empfehlen ist.

Auch kann man aus der Nummer des Concavglases, mit dem man durch den Augenspiegel die Netzhaut am schärfsten erkennt, einen richtigen Schluss auf das Accommodationsvermögen des beobachteten Auges machen.

Der Augenspiegel.

Die für die Lehre von den inneren Augenkrankheiten reformatorische Bedeutung der *Helmholtz*'schen Untersuchungsmethode vermittelst des Augenspiegels ist allgemein anerkannt und ergibt sich aus der wissenschaftlichen ophthalmologischen Praxis und Literatur so un-

zweifelhaft, dass es überflüssig sein würde, über dieselbe viel zu reden. *Helmholtz* stellte in der ersten Schrift [1]) seinem optischen Instrumente die doppelte Aufgabe, einmal, für die absolute Dunkelheit, in der wegen der Beschaffenheit und Wirkungsweise der lichtbrechenden Augenmedien der Hintergrund jedes unverletzten Auges erscheint, eine ausreichende Beleuchtungsart zu finden, sodann — denn *Helmholtz* wollte ursprünglich nur die Netzhaut im lebenden Auge untersuchen — die beiden Netzhautbilder, das des zu beobachtenden und des beobachtenden Auges, weil das erstere für das letztere im Allgemeinen nicht innerhalb der Grenzen des deutlichen Sehens liegt, durch optische Vorrichtungen in solche Beziehung zu einander zu bringen, dass für das letztere, das Auge des Beobachters, auch die der deutlichen Wahrnehmung des Objectauges entsprechende Accommodation zu Stande gebracht werden könne. Er wies nach, dass die genannte absolute Dunkelheit nicht von der Choroidealpigmentschicht herrühre, denn in dem Falle müssten wenigstens die Retinalgefässe und die Opticuspapille, die kein Pigment hat, sichtbar sein, sondern dass sie auf dem Umstande beruhe, dass das ganze bei gewöhnlicher Beleuchtung einfallende Lichtquantum zum grössten Theile von dem Pigmente absorbirt werde, zum kleineren Theile das Bild auf der Retina forme, von der Bildstelle aber sodann, ohne sich irgendwie im Auge zu zerstreuen, auf demselben Wege, auf dem es eingedrungen, also durch die Papille, wieder nach Aussen hin gelange und zu dem ursprünglich leuchtenden Punkte zurückkehre.

Steht das gesunde Auge *A* bei gewöhnlicher Beleuchtung dem gesunden Auge *B* gegenüber, so gehen von dem Auge *A* hinreichende Strahlen auf die Netzhäute des Auges *B* über, um das Bild des Auges *A* daselbst zu erzeugen. Diese Strahlen werden aber zu einem Theile absorbirt, zum andern Theile kehren sie zurück. Sie erleuchten das Innere des Auges *B* nicht, das absolut dunkel bleibt. Dasselbe ist umgekehrt ebenso auf dem anderen Auge der Fall. Durch beide Pupillen hindurch wird gegenseitig nur absolutes Dunkel, d. h. eine purpurschwarze Pupille, wahrgenommen, indem auf jeder Netzhaut ein Bild der gegenüberbefindlichen Pupille entsteht, d. h. gesehen wird.

Dieser Zustand ändert sich sofort, wenn mit den direct zurückkehrenden oder absorbirten und deshalb nicht erhellenden Strahlen des Auges *B* auch nicht zurückkehrende, nicht der Absorption ausgesetzte und deshalb erhellende Strahlen gleichzeitig und in derselben Richtung in das Auge *B* fallen. Dies geschieht durch Anwendung des Spiegels, dessen Reflexlicht mit den nicht erhellenden Strahlen von dem beobachtenden Auge einen erhellenden Strahlenkegel in das zu beobachtende Auge schickt.

Die Pupille erscheint nicht mehr purpurschwarz, sondern gelbröthlich erleuchtet, und in diesem Zustande des Auges *B* kann durch entsprechende optische Hülfsmittel jeder Punkt innerhalb des dioptrischen und katoptrischen Theiles desselben, bis zum Pigmentstroma der Choroidea hin, zum Gegenstande der Inspection gemacht werden.

Helmholtz gebrauchte gut geschliffene ebene Gläser als Spiegel, auf welche im verdunkelten Raume nur eine Lichtquelle wirkt, um ein schar-

---

[1]) Beschreibung eines Augenspiegels zur Untersuchung der Netzhaut im lebenden Auge von *H. Helmholtz*, Professor der Physiologie an der Universität zu Königsberg. Mit einer Kupfertafel. Berlin, Förster (*P. Jeanrenaud*) 1851.

fes Reflexlicht für das Objectauge zu erhalten. Durch diese Gläser hin sieht das beobachtende in das zu beobachtende Auge. Da indess selbst bei längerer Uebung und grosser Geschiekliehkeit in der Handhabung mit diesem Apparate nicht immer genügend zuverlässige Resultate erzielt werden können, so wurden von *Ruete*, *Coccius* und vielen Anderen Modifieationen angegeben, durch welche sowohl die Anwendung überhaupt erleichtert, als auch für weitergehende und genauere Untersuchungen möglich gemaeht wurde.

Der *Helmholtz*'sche Planspiegel hatte den zwiefachen Nachtheil, einmal, dass er, weil er auf der Hinterfläehe keinen Beleg hat, nur einen Theil des auffallenden Lichtes durehlässt und nur um so geringeres Lichtquantum refleetirt. Die Beleuehtung ist deshalb auch nur in einer sehr bestimmten Entfernung eine brauehbare und wird unzureichend, wenn man dieselbe vermehrt oder vermindert. Sodann ist man gezwungvn, durch die Glasplatten selbst hindurch zu sehen, wodureh die Deutlichkeit der wahrgenommenen Bilder eine nennenswerthe Einbusse erleidet, ohne dass die dem Apparate gegebene Polarisationsvorriehtung den störenden Cornealreflex wirklieh sonderlieh abzuschwächen im Stande wäre.

Um diese Uebelstände zu vermeiden, ersetzte *Ruete* die Planspiegel dureh einen durchbohrten gläsernen Coneavspiegel von beträehtlicher Brennweite. Ein neuer Uebelstand war, dass mit so construirten Apparaten das Auge nur in grösseren Entfernungen günstig beleuchtet wird. *Ruete* wählte Spiegel von 10 Par. Zoll Brennweite; solehe von geringerer, z. B. 6 Par. Zoll Brennweite sind durchaus unbrauehbar. Dabei erhält man aber nicht das reelle, umgekehrte Bild der Netzhaut, sondern nur das virtuelle aufrechtstehende, dessen genaue Untersuehuug wegen des unvermeidliehen, schwankenden Verhältnisses der Flamme, der Sammellinse, des Reflectors und der beiden Augen zu einander mit neuen Sehwierigkeiten verbunden ist.

Coccius construirte ein für die meisten Untersuchungen sehr zweckmässiges Instrument, indem er zu einem gläsernen Planspiegel von eirea 10 Par. Linien Durehmesser zurückkehrte, der belegt und in centro durchbohrt ist. Nur wenn beide Augen kurzsichtig sind, wird zugleich eine negative Linse nöthig, die vor dem zu beobachtenden Auge angebracht wird, damit der Cornealreflex weniger störend wirke. Das Instrument ist für die Untersuchung in der Nähe ganz vorzüglich geeignet, um das virtuelle Bild genau zu sehen, doch lässt sich auch, wenn man einen Gesammtüberblick über die Retina erhalten will, das reelle dadurch sichtbar machen, dass an der Stelle des Hohlglases eine Convexlinse von c. 2 Zoll Brennweite gewählt und je nach dem Brechungsverhältniss des beobachtenden Auges näher oder ferner gestellt wird.

In den letzen Jahren sind noch unausgesetzt Modificationen des Augenspiegels, die zum Theil Verbesserungen sind, an- und eingeführt, doch würde den Lesern eine detaillirte Schilderung und Kritik derselben kaum willkommen sein. Die Spiegel von *Ed. Jaeger* und *Liebreich* empfehlen sich unter denselben am meisten, doch soll keineswegs in Abrede gestellt werden, dass nieht auch die von *Ruete*, *Stellwag*, *Burow*, *Epkens*, *Ulrich*, *Meyerstein*, *v. Hasner*, *Klaunig*, *Saemann* u. v. A. gewisse und zum Theil grosse Verdienste haben. Die Netzhaut im aufreehten Bilde sieht man besser durch *Zehender*'s, im verkehrten Bilde durch *Hasner*'s Spiegel und überhaupt durch foliirte Glaslinsen. Einzig dureh fortgesetzten Gebrauch, anfänglich desselben Instrumentes, kann man es zu einer gewissen Sicherheit im Gebrauche überhaupt bringen.

Eine wesentliche Verbesserung hat der *Coccius*'sche Augenspiegel durch *Zehender* erhalten, der den gläsernen Planspiegel mit einem convexen Metallspiegel vertauschte, der am Rande des centralen Schlooches sehr dünn gearbeitet ist, so dass ausser dem wesentlichen Vortheile, dass nun das Spiegelbild der zur Beleuchtung gewählten Lampe in der Ebene des vorderen Netzhautbildes liegt, auch der störende Einfluss vermieden wird, der bei einem kleinen Schloche durch die Dicke der durchbohrten Glasplatte nothwendig entsteht, zumal man niemals in der Richtung der Achse, sondern stets in einem mehr weniger grossen Winkel mit der Achse schräg durch das Schloch hinzieht. — Ich verziehte darauf, über diesen zweckmässigsten der von mir selbst geprüften Spiegel, der im *v. Gräfe*'schen Archiv (Bd. I, Abth. I. p. 121—167) ausführlich besprochen worden ist, mehr zu sagen, und empfehle ihn auch deshalb zum Gebrauch, da er sich ausser durch seine Vortrefflichkeit auch durch Wohlfeilheit vor vielen anderen Spiegeln auszeichnet. *W. Prokesch*, Optiker und Mechaniker in Wien, Vorstadt Windmühl, verkauft diesen zierlich und sehr gut gearbeiteten Augenspiegel mit Etui zu 13 fl. C. M.

Für die genauere Lehre verweise ich auf die II. Auflage meiner mit Zusätzen bearbeiteten Uebertragung des *van Trigt*'schen Werkes: Der Augenspiegel, seine Anwendung und Modificationen nebst Beiträgen zur Diagnostik innerer Augenkrankheiten. II. Aufl. Lahr, M. Schauenburg & C., 1859; auf das vortreffliche Werk von Dr. *E. Jaeger*: Ergebnisse der Untersuchung des menschlichen Auges mit dem Augenspiegel. Wien, W. Braumüller, 1855. (6 Rthlr. 20 Sgr.); auf die Anleitungen von *Zander* u. *Schweigger*; den Atlas von *Ruete* u. *Liebreich*; auf *Heymann*'s, *v. Hasner*'s, *Stellwag*'s und ähnliche Specialwerke. Ueber die Vorzüge des binoeularen Augenspiegels s. *Knapp*, Heidelberger Jahrbücher 1863. Nr. 22.

Die schräge Beleuchtung.

Dieses vortreffliche diagnostische Hülfsmittel ist schon vor längerer Zeit von *Himly* und *Ollivier d'Angers* zur Anwendung gebracht worden. In neuerer Zeit hat es besonders *Helmholtz* zur Anwendung gebracht und *Küchler* seine Verwerthung mit besondrer Klarheit gezeichnet (Deutsche Klinik 1858, No. 48. 1859, No. 17. 1860, No. 24). Wenn man das Licht des Tags auf einer Linse mit einer Focalweite von ca. 2 Zoll sammelt und so schräg von der Seite her auf das Auge concentrirt, dass die Spitze des Lichtkegels das Auge berührt, so kann man die vordere Hemisphäre des Auges, die Hornhaut sammt Dependenzen, die Iris, die Pupille, das Linsensystem (nach Umständen selbst den Petit'schen Kanal und die Ciliarfortsätze) eines nach dem andern so beleuchten, dass eine Menge von Erscheinungen sichtbar werden, welche sonst dem Auge des Beobachters vollständig entgehen. In entsprechend höherem Grad tritt diese Erscheinung auf, wenn man als Lichtquelle eine kräftige Lampe statt des Taglichts benutzt.

Um das entstehende von der Seite beleuchtete Bild schärfer zu sehen, hat man die Loupe zur Hülfe zu nehmen; *Liebreich* hat selbst ein Mikroskop mit 20facher Vergrösserung statt derselben benutzt. — Um alle Blendung mit Sicherheit aufzuheben, hat *Küchler* die Beleuchtung in der dunklen Kammer oder die Beleuchtung mit Hutschirm empfohlen. (L. c. 1860).

Es ist nicht genug zu rühmen, welche ausgezeichneten Vortheile diese Beleuchtungsweise dem Beobachter bietet.

Die Augenprismen.

Von *Krecke* in Utrecht sind zuerst prismatisch geschliffene Brillengläser empfohlen worden, um bei *Strabismus* zur Beseitigung der Entstellung während des Gebrauchs und möglicher Weise zur Heilung zu dienen. Mit dem ihm eigenthümlichen virtuosen Eifer cultivirte *Donders* den Gegenstand, nach ihm *Wutzer*, *v. Gräfe*, *Ruete* u. A. — Um beim Gebrauche nicht durch farbige Umsäumung der Sehobjecte gestört zu werden, müssen die Prismen möglichst achromatisch sein; behufs orthopädischen Gebrauches lässt man sie in Brillengestelle fassen. Da der das Prisma durchdringende Strahl nach der Basis hin abgelenkt wird, so muss man das Prisma mit der Basis nach der Nasenseite hin einsetzen lassen, wenn man, wie z. B. bei dem häufigen *Strab. divergens* geringen Grades, bewirken will, dass der von einem leuchtenden Punkte kommende Strahl, der in dem gesunden Auge die *Macula lutea* trifft, in dem schielenden Auge nicht ausserhalb der *Macula lutea* sein Bild formt, sondern ihr näher — oder in ihr selbst, je nach dem Brechungsgrade des Prismas. Unter begünstigenden Umständen folgt durch angeregte Thätigkeit des *musc. rect. int.* der divergente Bulbus dem Impulse und stellt sich vor und nach in die normale Achsenrichtung; doch sind die bisher erzielten Resultate noch keineswegs befriedigender Art. Es ist jedenfalls zu empfehlen bei geringgradigem Schielen in Folge von Parese eines Muskels versuchsweise ein prismatisches Glas gebrauchen zu lassen, welches dann so eingesetzt werden muss, dass die Basis des Prismas auf der Seite des paretischen Muskels liegt, und nur so stark ist, um im schielenden Auge das Bild der *Macula lutea* zu nähern. Es entsteht dann natürlich noch ein Doppelbild von dem schielenden Auge auf der entgegengesetzten Seite. Dasselbe liegt aber dem guten Bilde so nahe, dass es der Muskelkraft nicht mehr so schwer, wie vordem ist, beide Bilder zu vereinigen. Und eben diese Erleichterung der Vereinigung beider Bilder und die durch das Prisma bewirkte Anregung zur grösseren oder combinirten Muskelthätigkeit ist es, was durch das Prisma bewerkstelligt werden soll.

Bei der Auswahl eines passenden Prismas verfährt man in der Praxis füglich nach der *Ruete*'schen Methode also: man lässt den Kranken ein Licht, welches vor einer grossen, durch weisse Striche, die mit Zahlen bezeichnet sind, getheilten Tafel steht, in einer Entfernung von 6 bis 8 Fuss anschauen und lässt sich, wenn der Kranke doppelt sieht, die Entfernung der Doppelbilder bezeichnen. Darauf schiebt man ein Prisma vor das schielende Auge und zwar beim divergirenden Schielen mit der Basis nach der Nase, beim convergirenden Schielen mit der Basis nach der Schläfe, beim Schielen nach Oben mit der Basis nach Unten etc. Wird nun das Doppelbild des schielenden Auges durch das Prisma dem Doppelbilde des gesunden Auges beträchtlich genähert, so kann man das Prisma als ein passendes betrachten. Ist die Annäherung nicht bedeutend genug, so wählt man ein starkes Prisma. Wird aber das Doppelbild des schielenden Auges auf die entgegengesetzte Seite des Bildes des gesunden Auges geworfen oder wird das Doppelsehen gleich durch das Prisma ausgeglichen, so ist dasselbe zu scharf. Gleicht sich bei richtiger Wahl des Prismas das Doppelsehen in einiger Zeit aus, so vertauscht man dieses Prisma mit einem schwächeren, um dadurch aufs Neue ein geringes Doppelsehen hervorzubringen. Leidet der Schielende nicht an Doppelsehen, so muss man ein Prisma wählen, welches Doppelsehen mit geringem Abstande der Doppelbilder hervorruft. —

Die myotische Brille.

Mit dem Namen myotische (resp. stenopäische) Brillen sind in neuester Zeit die altbekannten Vorrichtungen benannt worden, deren man sich früher nach irrigen Voraussetzungen bediente, um schielende Augen wieder zur Annahme der normalen Achsenrichtung zu vermögen. Sie bestehen aus entsprechend perforirten Kapseln, die unmittelbar der Orbita anliegen, der Art, dass die Perforationsstelle sich möglichst nahe vor der Hornhaut befindet. Es ergab sich, dass die Oeffnung von dem schielenden Auge nicht aufgesucht wird, dass dasselbe vielmehr in der Ablenkung verharrt, weshalb die Vorrichtung zur Heilung von *Strabismus* bald wieder ausser Gebrauch kam. Geeignet erschien sie dagegen in neuester Zeit, um durchscheinende Hornhautflecken, welche die Retinalbilder mit weisslich diffusem Lichte überdecken und somit nur ein mehr weniger undeutliches Sehen gestatten, abzublenden. Die Sehestörung kommt in solchen Fällen dadurch zu Stande, dass die aus unzähligen, nicht vollständig durchsichtigen Körperchen bestehende Trübung das einfallende Licht durch theilweise Reflexion und theilweise Refraction in einen Büschel weisslicher Strahlen verwandelt, der das aus den durchsichtigen Augenmedien auf die Netzhaut geworfene Bild gewissermassen verwischt. Es lag nahe, dass eine Abblendung des Hornhautfleckes und damit des weisslichen Lichtbüschels förderlich sein würde, um das Sehevermögen zu verbessern. Indess sind nur seltene Fälle, wo die Trübung in geeigneter Weise mehr weniger central gelagert ist, für diese Art der Correction des Gesichtes geeignet. Bei einem intelligenten Holländer, der nach einer in Indien überstandenen *Keratitis* mit Flecken zurückkam, die ihn sehr im Sehen hinderten und gegen welche Scarification ohne Erfolg ausgeübt wurde, gelang es, durch eine Platte, die vor die Trübung gehalten wurde und also den aus ihr stammenden Büschel diffussen Lichtes vor der Netzhaut abblendete, das Sehen merklich zu verbessern. Von mir auf jene Diaphragmen hingewiesen, die ich auch schon bei manchen anderen Sehstörungen zur Abhülfe angewandt hatte, liess *Donders* jene Brillen gebrauchen und zwar, wie er mir anzeigte, mit überraschend günstigem Erfolge. Der Versuch wurde vielfältig bei Patienten mit demselben Hornhautfehler wiederholt, doch ist mir kein Fall bekannt geworden, bei welchem ebenso glänzende Resultate erzielt worden wären, wie die waren, welche bei dem holländischen Patienten erzielt wurden und von denen *Donders* berichtet: „Patient vermöge mit Hülfe der myotischen Brillen so scharf zu sehen, als je vorher, Nr. I und II der Schriften auf der *Jäger*'schen Scala, die Mancher mit gesunden Augen kaum erkennnt, könne er leicht entziffern, ohne kurzsichtig zu sein, denn auch entfernte Objekte erkenne er sehr scharf. Ebenso könne er mehrere Stunden hintereinander ohne die geringste Anstrengung lesen und schreiben, wozu er seit einem Jahre nicht einen Augenblick im Stande gewesen sei."

Das Nähere über diese Versuche findet man in meiner Schrift: Die künstliche Pupille vor und in dem Auge. Lahr, Geiger. 1854 und in einer Dissertation de perspicillis stenopaeis von H. van Wijngarden, von der in der 1. Lief. des 1. Bds. des *v. Gräfe*schen Archivs eine Uebersetzung erschienen ist. — Es ist jedenfalls anzurathen, in allen einschlagenden Fällen unheilbarer Hornhauttrübung vor der Ausführung der *Koremorphose* diese Brillenvorrichtung zu versuchen.

Die Benutzung bunter Gläser zu diagnostischen Zwecken ist da am Platze, wo es sich darum handelt, aus der Stellung der Bilder, resp. Doppelbilder, Störungen in der Aehsenrichtung, Muskellähmungen u. d. zu erforschen.

Die als Spielwerk bekannten stereoskopischen Experimente lassen sich benutzen, um den Grad der Sehschwäche, etwa vorhandenes Unvermögen, Farben zu unterscheiden u. dgl. für das einzelne Auge zu bestimmen. Auch der binoculäre stereoskopische Augenspiegel wird bereits zur Anwendung gebracht, um die Lagerungsverhältnisse im innern Auge zur directen Anschauung zu bringen.

Die Jäger'schen Tafeln enthalten Druckschriften von sehr verschiedener Grösse und dienen dazu, um die Sehkraft auf verschiedene Abstände zu ermitteln. (Siehe das Werk von Dr. *E. Jäger* über Staar und Staaroperationen. Wien, 1855.) Die älteste Schriftprobe und die Idee der Schriftproben verdanken wir *Küchler*. (Schriftnummerproben für Gesichtsleidende Darmstadt 1843. — Heidelberger Klin. Annalen 1844.) Seitdem sind die kostspieligen und genaueren Tafeln von *E. Jäger* 1855 und *H. Snellen* 1862 in allgemeinen Gebrauch gekommen, um die noch vorhandne Sehkraft zu messen.

CHIRURGISCHER THEIL.

Operationen an den Lidern werden nach den allgemeinen chirurgischen Grundsätzen und mit Berücksichtigung des leicht verletzlichen Bulbus und der für denselben besonders gefährlichen Narbencontraction verrichtet. Die Stellung des Operateurs zum Patienten ist im Allgemeinen überall dieselbe, wie bei Augenuntersuchungen. Als allgemeine Regel gilt, die Operation, die überhaupt indicirt ist, ohne sehr wichtige speeielle Contraindication nicht zu verschieben, um durch Zögern nicht möglicher Weise den Bulbus in Gefahr zu setzen.

Von den Augeninstrumenten, die in keinem augenärztlichen Etui fehlen sollten, habe ich es für am Lehrreichsten gehalten, ganz genaue und correct ausgeführte Holzschnittbilder im Texte und zwar in möglichst übersichtlicher Anordnung folgen zu lassen. Dieselben sind sämmtlich nach Originalinstrumenten in normaler Grösse auf Holz gezeichnet, so dass sie zugleich Instrumentenmachern als Vorbilder bei ihrer Arbeit dienen können. Es bedarf kaum der Erwähnung, dass ausser diesen meist sehr einfachen Instrumenten noch sehr zahlreiche und vorzüglich auch sehr complicirte angegeben und im Gebrauch sind, einige von sinnreicher Erfindung, doch liegt eine genaue Darstellung derselben ausser dem Zwecke dieses Werkes. Einzelne derselben werden bei den einzelnen Operationen noch geschildert werden.

Fig. 11.

Die mit a und b bezeichneten Pincetten, einander im Wesentlichen ähnlich, haben beide, bei a' und b' vergrössert dargestellte, gezähnte Branchenspitzen zum festeren Fassen. Die Schlussvorrichtung an der Pincette a macht sie vorzüglich geschickt bei Operationen zum Fixiren des Bulbus zu dienen und zwar indem eine Conjunctivafalte mit ihr erfasst wird. Sie führt den Namen Fixirpincette.

Die Pincette b kommt zu mannichfachster Anwendung. Nur an den vorderen Branchenpartien modificirt, zeigen e und d die verschiedenartig gebogenen Branchen der s. g. Pupillenpincette, mit der nach Eröffnung der Hornhaut in die Oeffnung eingegangen wird, um eine Irisfalte zu erheben etc.

e zeigt die Branchen der s. g. Ciliarpincetten, die Spitzen haben zwei fest an einander sich legende Flächen, zwischen denen auszuziehende Härchen bequem fest erfasst werden.

f ist eine Ptosispincette, (s. Ptosis).

g die am meisten in Gebrauch kommende Augenscheere, deren Flächenkrümmung in h angegeben ist.

i der *Desmarres*'sche Augenlidhalter in verschiedener Grösse aus einer Metallplatte geformt.

Fig. 12.

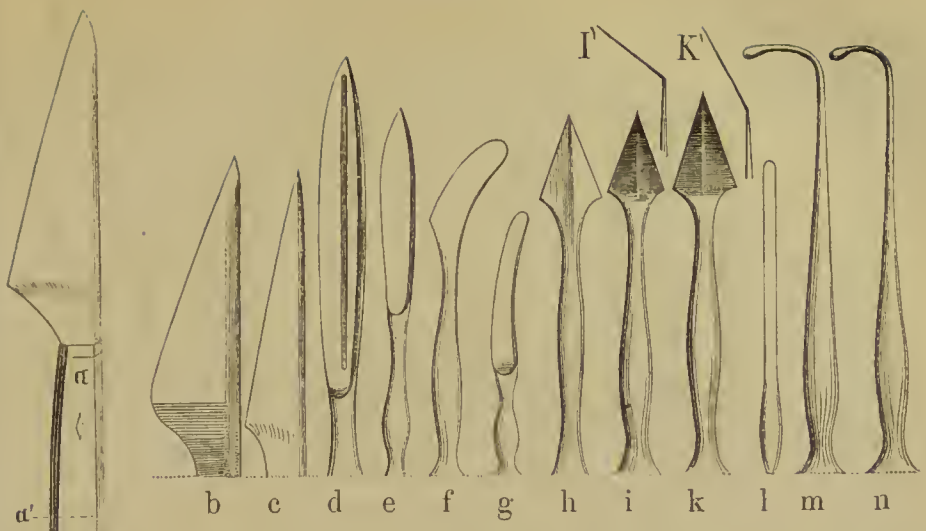

Die Instrumente auf dieser Tafel haben sämmtlich dieselbe plattgedrückte Stielart, die in a'' im Durchschnitt von a' abgebildet ist. Figur

a zeigt das alte Staphylommesser,

b das Staarmesser nach *Fr. Jäger*, insofern modificirt, als das Jäger'sche Messer geradspitzig war,

c Staarmesser von *Beer*,

d Messer zur Eröffnung des Thränensackes bei Dacryocystitis,

e Messer zur Exstirpation von Balggeschwülsten der Lider,

f Scarificateur,

g *Couteau mousse* nach *Desmarres*,

h, i und k Lanzen oder Lanzenmesser nach *F. Jäger*, gerade und verschieden gebogene. I' und K' zeigt den Krümmungsgrad an.

l *Sichel's* biegsamer Silberspatel,

m und n Schielhaken.

Fig. 13



Aueh die Instrumente auf dieser Tafel haben sämmtlich dieselbe Stielart und zwar die rundlich aehtkantige, die in a''' im Durchschnitt von a'' abgebildet ist. Hieraus erwächst der Vortheil, dass sie leicht zwischen den Fingern rotirt werden können.

a Nadel zur Extraetion fremder Körper, a' zeigt die Fläehenkrümmung.

b Cystotom von *Sichel* b' von *v. Hasner*, b'' von *Ritterich*, b''' von *Rosas* und k von *A. v. Gräfe*.

e gerade Staarnadel zum Hornhautstich.

d Reelinationsnadel.

e Discisionsnadel.(*Bowman.*)

f Siehelnadel mit einem Sicherheitsknopf.

g Syneehienmesser.

h Paraeentesennadel.

i *Daviel's* Löffel.

l *Pamards* Ophthalmostat.

m Häkehen zur Ergreifung und Vorziehung der Iris.

n und o ähnliehe Häkehen für Linsen- und Kapselreste.

p *Anel'*sehe Sonde.

Fig. 14. 15. 16.

Die Cylinderpincette (Serretêle) von Sichel zur Entfernung von Kapsel-Staaren, Pseudomembranenetc.istein vielfach beliebtes Instrument u. obenstehend (15. 16.) auch vergrössert in geöffnetem und geschlossenem Zustande dargestellt.

Chloroformgebrauch.

Was die Anwendung des Chloroforms bei der Ausführung von Augenoperationen betrifft, so gelten hinsichtlich der Blepharoplastik und anderer Operationen an den Lidern die allgemeinen Gesetze. Bezüglich der Exstirpation, zumal bei Kindern, die in der Regel schnell anästhesirt sind, empfiehlt auch *Küchler* sie ganz besonders und mit Recht. Bei *Strabismus* fürchtet er, dass durch die Narkose der Bulbus so zur halt- und richtungslosen Kugel werde, zumal nach dem Schnitte, dass dadurch jeder Massstab zur Beurtheilung der Sufficienz oder Insufficienz verloren gehe. Er hält es deshalb für räthlich, bei Operation des Schielens die künstliche Anästhesie möglichst zu beschränken. Mit gutem Grunde hält er die Betäubung bei der blossen Horizontal-Incision staphylomatöser Augen für überflüssig, doch wird sie nicht füglich umgangen werden dürfen, so lange die *Beer*'sche und ähnliche Abtragungsmethoden noch geübt werden. Bei Operationen im Bereiche der Iris, zumal bei künstlicher Pupillenbildung, ist Chloroform ein unschätzbares Hülfsmittel, um auch den kleinsten Fehler zu verhüten. Ebenso ist bei Staarextractionen durch Aufhebung der drückenden Wirkung der Augenmuskeln durch die Chloroformirung ein namhafter Gewinn, da Vorfälle des Glaskörpers und der Iris leichter verhütet werden können. Nadeloperationen erfordern das Chloroform nur bei den im Ganzen seltenen Ausnahmefällen, wo die Patienten sehr ungebehrdig sind, also vorzugsweise im kindlichen und jugendlichen Alter. Dagegen erfordert die Circumcision es in allen gewöhnlichen Fällen besonders bei Kindern. (Deutsche Klinik 1857.) — Um bei der Ausführung der Chloroformirung möglichst sicher zu gehen, ist die Beschaffung eines möglichst reinen Chloroforms der wichtigste Punkt. Währt die Betäubung unerwartet lange, so ist rasch eingeführte Zugluft und Bespritzen mit kaltem Wasser das erste und beste Mittel. — Chloroform *und* Aether sind jedenfalls das ungefährlichste Anästhetieum.

Ablepharon.

Die Operation ist bald vorzunehmen, um dem durch Entzündung drohenden Verluste des Bulbus vorzubeugen. Bei *Abl. cong.* wird selten die Operation indicirt sein, aber stets bei *Abl. acq.*, zu dem auch die wegen Entartung des Lides operativ bewerkstelligte Wegnahme desselben gerechnet werden muss. — Da es sich um künstlichen Ersatz handelt, also um eine plastische Operation, *Blepharoplastik*, so hat der Operateur zunächst festzustellen, aus welchem benachbarten Hauttheile er den Ersatzlappen nehmen und nach welcher Methode er bei der Operation verfahren will. Die Art des Defectes und die Beschaffenheit der Wangen-, Stirn- und Schläfenhaut entscheidet.

Die Methode von Dieffenbach ist besonders geeignet, wo ein grosser Substanzverlust zu ersetzen ist. Man präparirt an der Stelle des Defectes den Grund vollkommen rein und zwar in Gestalt eines Dreiecks, dessen Basis dem Auge zugekehrt ist und dessen Spitze beim Oberlide in der Stirn, beim Unterlide in der Wange liegt. Die Spitze kann mehrere Centim. von der Basis entfernt sein. Darauf wird der Lappen gebildet, indem man vom Augenwinkel nach Aussen zu etwas weiter incidirt, als der Defect gross ist und vom Ende dieser Incision parallel mit der äussern Dreieckseite einen Schnitt führt, bei Bildung des Ober-

lides nach Oben, bei der des Unterlides nach Unten, so dass nach Aussen von der dreieckigen Wundfläche ein Viereck entsteht. Dasselbe wird nun lospräparirt, um einen Lappen zu geben, der durch Verschiebung nach Innen das Dreieck vollkommen deckt und in dieser Lage durch eine genaue Naht befestigt wird. Nach der Befestigung sucht man nun auch die äusserlich enstandene, dreieckige Wundfläche durch einige Hefte zu verkleinern und legt darauf den Verband an. Bei grosser Dehnbarkeit der Haut ist es oft möglich, diese Wundfläche sofort durch angelegte Nähte gänzlich zu schliessen (*Chelius*).

Vermittelst der Fricke'schen Methode ist es möglich, bei Erkrankung der zunächst liegenden Haut den Lappen aus weiterer Entfernung herbeizuholen. Nachdem die Stelle wund gemacht, wird die Form dieser Wundstelle in der Stirn- und Schläfengegend mit Tinte vorgezeichnet, in allen Durchmessern um 1‴ grösser ausgelöst, darauf die mehrere Linien breite Brücke zwischen dem Defecte und dem Anfange des Lappens ausgeschlossen, der Lappen nun an seinen Bestimmungsort gebracht und daselbst befestigt.

Das sehr rationelle Hasner'sche Verfahren besteht darin, dass Lappen von annähernder Sichelform ausgelöst und in den Defect implantirt werden. Oder es wird je nach Gestalt des Defectes der Lappen gebildet und eingelegt.

Coloboma palp.

wird beseitigt durch ein der Hasenschartoperation analoges Verfahren. Ist die Spalte vernarbt, so werden beide Lippen zuvörderst durch Scheerenschnitte wund gemacht und darauf eine vorsichtige Knotennaht angelegt, die am Besten vom Lidrande her beginnt, damit dort die Coaptation möglichst genau sei. — War das *Coloboma* sehr gross, so wird das erste Heft nach genauer Abmessung in der Mitte angelegt, weil es später schwierig und gefahrvoll ist, über der Bulbuswölbung Hefte anzubringen. Bei gleichzeitigem Substanzverlust, wie er bei traumatischer Ursache nicht selten ist, muss ohne Säumen ein geeignetes, benachbartes Hautstück abgemessen, ausgelöst und in den Defect hinein befestigt werden. — Um nicht bei Unruhe des Patienten den Bulbus zu gefährden, legen einige Operateure solche Nähte über eine Hornplatte an, die unter das gespaltene Lid geschoben wird.

Ankyloblepharon

ist durch Messer- oder Scheerenschnitt leicht zu heben, doch droht stets durch Wiederverwachsung Rückkehr des Uebels. Deshalb hat man bei partiellem, durch ein Ligament bewirkten *Ankylobl.* der Durchbindung mittelst eines Seidenfadens den Vorzug gegeben. Bei totalem oder doch weitgehendem *Ankylobl.* gebietet die Vorsicht, die Richtung, welche der Schnitt zwischen den beiden Lidknorpeln zu nehmen hat, vorher mit schwarzer Farbe zu bezeichnen, darauf die Haut in eine Falte heben zu lassen, mit Hülfe der Pincette eine Oeffnung zu bilden, eine Hohlsonde einzuschieben und auf dieser den Schnitt mit Messer und Scheere aus- und zu Ende zu führen. Der drohenden Wiederverwachsung begegnet man in der Regel hinreichend dadurch, dass man in dem künstlich hergestellten Augenwinkel eine Bindehautfalte einnäht und die Wundränder fettig erhält. Schlägt dies Verfahren fehl, so versuche man, weil die Wiederverwachsung stets vom Augenwinkel be-

ginnt, an der Stelle desselben zuerst eine Oeffnung zu etabliren und durch Einlage eines Bleiringes, den man durch Faden und Pflaster vom Bulbus abgezogen erhält, zur Vernarbung zu bringen und vollende erst darnach die weitere Eröffnung. Darnach beachte man *Jüngkens* Rath durch Fadenschlingen oder Pflaster die getrennten Lider auseinander zu halten und cauterisire von Zeit zu Zeit das eine Lid, während man das andere mit einem adstringirenden Collyrium bepinseln lässt *(Desmarres)*.

Phimosis palp.

wird nach *Ammon*, der die Operation *Canthoplastik* nannte, folgendermassen operirt: „mit einem schmalen Bistouri, welches man unter den stark abgezogenen äusseren Lidwinkel schiebt und nach Aussen durch die Haut hervorsticht, vergrössert man die Lidspalte bis zum äussern Orbitalrande, führt nun durch die Augapfelconjunctiva eine Fadenschlinge und zieht damit jene in die gebildete Wunde hinein und befestigt sie durch eine Knopfnaht im äussersten Wundwinkel, worauf man durch noch einige Hefte den übrigen Theil der Wundränder mit der Bindehautfalte umsäumt. *Seitz* bemerkt zu dieser Angabe richtig, dass man in leichteren Fällen einfacher mit einer blossen Hakenpineette die Bindehaut in der tiefen Grube zwischen äusseren Lidwinkel und Bulbus in einer Falte hervorziehe und bloss in dem Wundwinkel durch eine Knopfnaht befestigen möge, ohne gerade die Wundränder selbst zu umsäumen, da ohnedem die Schleimhaut gern einreisse.

Rau ändert dies Verfahren dahin ab, dass er den zu überpflanzenden Lappen nicht vom Augapfel, sondern dicht an demselben aus der Bindehautfalte ablöst, welche hinlängliche Dehnbarkeit darbietet, um ohne starke Zerrung in den Wundwinkel geheftet zu werden. Am leichtesten geht dies, wenn man die Bindehaut dem Winkel möglichst nahe mit einer Zahnpincette fasst, mit einem spitzigen Bistouri winkelförmig ablöst, und ohne die Pincette loszulassen, sogleich eine eingefädelte Nadel neben dieser durch die Spitze des Lappens und durch die Hautbedeckungen am frisch gebildeten äusseren Augenwinkel führt. Ausserdem genügen meist zwei weitere Hefte, die bis zum dritten Tage liegen bleiben.

Symblepharon

ist in den Fällen, wo der ganze Bindehautsack zwischen Lid und Bulbus nicht mehr existirt, also die Bindehaut direct vom Lide auf den Bulbus übergeht (bei S. posterius, *v. Ammon*), unheilbar, da es unmöglich ist eine neue Bindehaut herzustellen. Wäre auf operativem Wege die Trennung des Lides vom Bulbus noch so glücklich bewerkstelligt, so würde doch trotz einer zwischengeschobenen Bleiplatte *(Bartisch)*, eines Stückchen Blase *(Callisen)*, eines Pergamentstreifchens *(Solinger)* oder eines Wachsstückes, einer in Salzsäure erweichten Elfenbeinscheibe *(Carron)* oder eines *Boisonneau*'schen künstlichen Auges die Verwachsung und zwar unter grossen Beschwerden wieder eintreten. Nur bei partiellem *Symblepharon*, selbst wenn es sich bis in die Uebergangsfalte erstreckt, darf man sich von der Operation Erfolg versprechen.

Ist nur ein Ligament zwischen Lidrand und Bulbus vorhanden, so genügt es, denselben scharf am Bulbus abzutrennen, um dieselbe Abtrennung auch dann am Lidrande vorzunehmen, wenn die Wundfläche am Bulbus vernarbt ist.

Erstreekt sich die Adhärenz bis zu der Uebergangsfalte, so verfährt man am besten nach der genialen Ammon'sehen Methode. Man trennt die verwaehsene Lidpartie durch zwei V förmige Ineisionen ab, so dass sie am Bulbus zurüekbleibt, während im Lide ein künstliches *Coloboma* erzeugt ist, das wie *Coloboma* über der zurückgebliebenen Partie vereinigt wird. Naeh gesehehener Heilung, die in 2—3 Wochen erfolgt ist, präparirt man sodann die Adhärenz einfach vom Bulbus ab, ohne fürehten zu müssen, dass Wiederverwaehsung eintreten könne.

Bei nicht gar zu breiter Verwaehsung verhütet *Arlt* naeh vollendeter Trennung die Wiederverwaehsung leieht dadureh, dass er die Wunde am Bulbus heftet, indem er mittelst einer krummen Nadel einen Faden dureh die Bindehaut und die subeonjunetivale Faseie von dem einen Wundrande zu dem andern durehführt. Gegen die *Cornea* hin darf die Wunde ungedeckt bleiben, wenn die Vereinigung nur in der Tiefe vollständig ist.

Weniger zuverlässig und für den Patienten jedenfalls weit lästiger ist die Dieffenbach'sehe Methode, der die Adhärenz entfernt und dann dureh Umschlagen des Lides naeh Innen und einige befestigende Hefte ein künstliches *Entropium* herstellt, das so lange bestehen muss, bis die Wundfläehe am Bulbus vollständig vernarbt ist. Naeh gesehehener Vernarbung wird das Lid wieder in seine natürliche Lage zurüekgebraeht. — Wenn aueh die Cilien vorher vorsiehtig abgesehnitten waren, so setzt die gewaltsame Einwärtskehrung des Lides das Auge doeh der Gefahr einer hoehgradigen Entzündung aus.

Desmarres Rath, naeh *Amussath's* Methode der permanenten Narbenausdehnung die Ablösung einfaeh auszuführen und jeden Tag von dem Grunde aus die hervorkeimenden Granulationen mit der Spitze einer Nadel oder eines kleinen Messers zu zerstören, erseheint noeh weniger empfehlenswerth und ist höehstens am Platze, wo es sich darum handelt, bei Atrophie des Bulbus die Lider für die Einlage eines künstlichen Auges vorzubereiten.

Seitz citirt die Methode des Amerikaners *Hays*, dem die Heilung eines in Folge eines Pterygiums entstandenen und die Bewegungen des Bulbus nach der Aussenseite verhindernden *Symblepharon* auf folgende Weise gelang: nach vorläufiger Spannung des Unterlides und Trennung der Verwaehsung bis zur Uebergangsfalte zog derselbe mit einer feinen gebogenen Nadel durch die Bindehauträuder des Lidtheiles der Wunde drei dünne Seidenfäden, zog diese Ränder über die Wunde heran und knüpfte die Fäden. Der am Bulbus zurückgebliebene Theil der Adhärenz verschrumpfte allmählich.

Naeh der gelungenen Ablösung der Adhärenz mittelst eines Seiden- oder Bleifadens, der als Ring um dieselbe zusammengedreht wird, ist stets zu fürchten, dass sieh die Verwaehsung von hinten her, wenigstens theilweise, wieder erneuere, selbst wenn man nach *Pétrequin's* Methode zwei Ligaturen, eine festere am Bulbus, und eine loekere am Lide durch die Adhärenz legt.

Lagophthalmus organicus

erfordert je naeh der Ursaehe der aufgehobenen Senkung des Oberlides ein versehiedenes Verfahren. Liegt die Ursaehe in einer unregelmässigen, flachen Hautnarbe, so genügt es oft, dieselbe zu exeidiren und durch feine Hefte die Wunde zu sehliessen. Ist der *m. levat. palp.* entartet, so räth *Dieffenbach*, denselben naeh Unterschiebung einer Hornplatte subcutan

zu durchschneiden. Findet narbige Verwachsung mit dem Orbitalrande statt, so schält man die Haut subcutan vom Knochen los und verzieht das Oberlid durch Pflasterstreifen oder eingelegte Fadenschlingen nach Unten. Um straffe Quernarben auf dem Lide als Ursache der mangelhaften Beweglichkeit unschädlich zu machen, soll man nach *Dieffenbach* das ganze Oberlid sammt dem Knorpel mehrere Male subcutan durchschneiden und dann das Lid bis zum vollständigen Lidschluss herabziehen und so mit Heftpflastern fest verkleben. Sicherer ist es, die Narbe, wenn sie bis auf die *fascia tarso-orbit.* reicht, stumpfwinklig abzulösen und den dreieckigen Hautlappen herunterzuschieben und mit Knopfnaht die Wunde so wieder zu vereinigen, dass aus Λ ein χ wird. Das zuverlässigste Mittel bei hochgradiger Verkürzung des Oberlides bleibt jedenfalls die blepharoplastische Operation, durch welche ein benachbartes Hautstück in das Lid implantirt wird. Das Hautstück muss aber hinreichend gross sein, um bei der nicht ausbleibenden Schrumpfung nicht dasselbe Uebel in veränderter Gestalt wiederkehren zu lassen.

Blepharoptosis mechanica

erfordert die operative Entfernung der überflüssigen Haut, die aber erst nach genauer Abmessung vorgenommen werden darf, indem wenn zu viel Haut entfernt würde, *Ectropium* oder *Lagophthalmus* sich einstellen könnte, die Entfernung von zu wenig Haut die Wiederholung der Operation nöthig machte. Man handelt deshalb vorsichtig, wenn man eine Zeitlang vor der Operation Drahtklammern einlegt, um das zu entfernende Stück deutlich zu markiren. Dann erfasst man es mit einer Balkenzange oder einer Entropiumpincette und schneidet es mit einem scharfen Scheerenschnitte ab, um die Wundränder sofort zu heften. Die Heftung wird durch eine Pincette erleichtert, deren Branchen nach Vorn gabelförmig auseinander gehen, so dass man die Nadeln durch die Gabel der Pincette führen kann. — Jedenfalls sei man bedacht, dass auch die nachfolgende Narbencontraction zu einer weiteren Verkürzung des Lides beiträgt. — Bestreichen mit concentrirter Schwefelsäure ist stets sehr schmerzhaft und verursacht keineswegs immer eine Narbe, die hinreicht, um die *Ptosis* aufzuheben.

Gegen **Epicanthus**

hat *v. Ammon* der von ihm so genannten *Rhinorrhaphie* Eingang zu verschaffen gesucht. Es soll eine dem *Epicanthus* entsprechende senkrechte Hautfalte auf dem Nasenrücken erhoben und entfernt werden. Umschlungene Naht durch die Wundränder schliesst die entstandene Wunde linear und beseitigt den *Epicanthus.*

Entropium.

Die geringeren Grade werden nach den bei *Ptosis* angegebenen Verfahrungsweisen beseitigt. Oft genügt es, den ernstlichen Willen des Patienten, selbst das Uebel durch die eigenen Finger zu beseitigen, angeregt zu haben. *Benedict* und *Desmarres* sahen glänzende Erfolge davon, dass der Kranke häufig möglich lange Zeit diese Augengymnastik übte. Zugleich sorge man, die Lider durch spirituöse und adstringirende Einreibungen zu stärken. Die mechanisch wirkenden Mittel Collodium, Heftpflasterstreifen, Klammern und Fadenschlingen, ebenso Cauterisation mit Ferrum candens, Acid. sulph. concentratum, die Reizung der Haut durch Blasenpflaster u. dgl. nützen nur in leichteren Fällen. Von Collodium hat *Cunier* wiederholt äusserst günstige Resultate beobachtet.

Bei erheblichem Entropium ist die schon von *Celsus* empfohlene Methode der Excision eines entsprechend grossen Hautstückes vorzuziehen. Parallel mit dem Lidrande wird eine Falte erhoben mit einer Balkenzange oder der *Himly*'schen Entropiumpincette, die statt der Spitze ein grosses dreiseitiges Fenster hat, dessen eine Seite zum Auffassen einer Falte besonders construirt ist. Mit einem schnellen Scheerenschlage wird die Falte abgeschnitten und nun eine Knopf- oder umschlungene Naht angelegt. *Scarpa* verwarf die Naht nicht gänzlich mit Unrecht, da ihre Anlage oft schwierig, jedenfalls schmerzhaft ist, und da nach Eiterung ebenfalls, wenn auch oft entstellend, eine zweckentsprechende Narbe sich bildet. Späterer Wiederkehr wird sicherer vorgebeugt, wenn man, wie ich es von *Wutzer* habe ausführen sehen, die Knotennaht durch das ganze Lid führt und über dem Lidrande den Knoten schürzt. 2—3 Hefte der Art genügen, der Reiz des als corp. alienum wirkenden Fadens wird besser ertragen, als man vorweg annehmen sollte und die Heilung per primam gelingt fast ohne Ausnahme.

Fig. 17.

Um die Heftung beider Wundlippen leichter ausführen zu können, hat man die Heftung vor der Excision vorgenommen und dann ein grosses Stück (*Stiévenart*) oder mehrere kleine (*Cunier*) excidirt. Ich selbst habe in einigen Fällen die Fäden vor der Excision eingelegt und nach der Excision geknotet und sehr günstige Erfolge gehabt.

Vauquelin's Verfahren, mit Stahlperlen und Haarnadeln vorher die Ligatur zu sichern, bezeichnet *Rau* als eine Spielerei. (?)

Neuerdings hat man (*Janson*, *Lisfranc*, *Carron*, *Segon*, *Desmarres*) verticale, kreuzförmige, dreieckige, Excisionen der Lidhaut vorgenommen und die Heftung theilweise ausgeführt, theilweise die Wunde der Eiterung überlassen. *Lisfranc* trug fast die ganze Hautbedeckung des Lides ab, *Desmarres* legte bei hohem Grade von Lidhautersehlaffung mehrere verticale Excisionen parallel neben einander. *Velpeau* gibt nach *Seitz*, wenn die Einwärtskehrung in der Nähe der Lidwinkel besteht, der senkrechten, und wo sie mehr die Mitte des Lides betrifft, der queren Excision den Vorzug oder vereinigt beide. — *Küchler* verfährt seit mehr als 24 Jahren wie folgt: Er fasst mit Hülfe der Himly'schen Entropiumzange eine starke quere Hautfalte, die sich ganz dicht an den Rand des Augenlids anzuschliessen hat, und schneidet sie in einer Länge von 8 Linien mit der Coopersehen Scheere aus, und lässt die Wunde, der eine enorme Breite gegeben werden kann, durch Eiterung heilen. (Vgl. Deutsche Klinik 1855, S. 202). *v. Gräfe* hat ganz neuerlich die senkrechte Excision mit der queren Incision zu verbinden gesucht. (Archiv 1864, S. 223.) *Rau* gibt in *Gräfe*'s Archiv (I. 2, 178) einen schätzenswerthen Bericht über *Gaillard*'s Methode (Bull. de la soc.

méd. de Poitiers 1844). „Gaillard sticht in der Nähe des inneren Augenwinkels eine mit einem gewichsten Faden versehene Nadel in den M. orbic. ein und 2 Centim. tiefer wieder heraus, schliesst dann die Ligatur, wodurch der Ein- und Ausstichspunkt genähert, und der Augenlidrand etwas nach auswärts gezogen wird. Ein anderer Faden wird ebenso am äusseren Winkel eingelegt. Die Ligaturen schneiden ein, compromiren das Muskelgewebe, und unter der Narbe bildet sich ein Band, welches das Lid in der erwähnten Stellung erhält." *Rau* legte mit Erfolg noch einen dritten Faden in der Mitte ein, mehr sind nie erforderlich. Der Einstich wird am besten 1‴ vom Tarsalrande entfernt gemacht, der Ausstich spannt sie um so entfernter, je stärker das Lid entropionirt ist. Die Ligatur muss mit einiger Gewalt geschehen, um innerlich dauernde Verwachsung der gefassten Muskelpartie zu bewirken. — Wo Contraction der inneren Partien des Orbicul. Ursache des Entrop. ist (E. spasmodicum) ist diese Methode gewiss sehr empfehlenswerth.

Ist partielles *Symblepharon* Ursache des *Entropiums*, so beseitigt man beide Uebel glücklich durch Ausführung der Ammon'schen Methode, *Symblepharon* zu heben. Complication mit totalem *Symblepharon* erfordert eine umfangreiche Excision und energische Heftung.

Ist zugleich der Lidknorpel partiell verkrümmt, so kann man vor der *Celsus*'schen Excision den verkrümmten Knorpeltheil durch Vförmige Excision entfernen und darauf durch die Naht dieses operativ entstandene *Coloboma* wieder schliessen. Ist der ganze Tarsus muldenartig verbogen, so soll man ihn nach *Saunders* entweder gänzlich aus dem Lide herauspräpariren oder nach der Adam-Crampton'schen Methode in der Nähe beider Lidwinkel zwei Colobome anlegen, das Mittelstück umstülpen und von der Bindehautseite den verkrümmten Tarsus quer incidiren, darauf noch die *Celsus*'sche Excision vornehmen und nun sehen, dem Lide eine passende Form zu geben. Der Erfolg ist mehr als zweifelhaft. Hat *Blepharospasmus* zu permanenter Contraction des *m. orbicularis* und beachtet dabei *Pétrequin*'s Rath, besonders die dem freien Lidrande zunächst gelegenen Fasern zu trennen, da diese es sind, die *Entropium* (resp. *Trichiasis*) bewirken, während permanente Contraction der dem Lidrande entfernten Orbicularisfasern eher zur Entstehung von *Ectropium* führt. Während der Operation legt man Schutzplatten über den Bulbus und schliesst nachher die Lider durch lange Heftpflasterstreifen, um die interne Blutung zu beschränken und um das Lid in der bewirkten Lage zu erhalten. — Schlägt dies Verfahren doch fehl, so muss man die verticale Excision vornehmen.

Ergibt die Untersuchung, dass Conjunctivalexcrescenzen oder schwielige Narbenbildung in der Bindehaut das *Entropium* bewirkt hatten, so muss man diese Uebel durch Exstirpation derselben entfernen.

War *Ankyloblepharon* Ursache des *Entropium*, so muss die Trennung der verwachsenen Lider sich bis durch die äussere Commissur erstrecken, und die Heftung so vorgenommen werden, dass das Lid eine angemessene Stellung nach Aussen erhält. Um einzelne Haare oder Haarbüschel in die normale Stellung zu bringen, habe ich einige Male sehr erfolgreich die innere Narbencontraction von Einstichen oder Einschnitten benutzt. — Siehe meinen hierüber in den Annales d'oculistique erschienenen Bericht.

Ectropium

beseitigen heisst so viel, als einen nach Aussen gekehrten und vorgefallenen oder verlängerten Lidrand auf operativem Wege so viel verkürzen,

dass er zum Bulbus wieder in die normale Lage tritt. Je nach der Ursache der Ectropionirung des Lides muss das operative Verfahren ein verschiedenes sein. Wälzten sich die Lider z. B. nach Aussen, so dass das untere auf die Wange prolabirte, weil auf traumatische Weise die äusserre Lidcommissur getrennt war, so wird das Ectropium vollständig dadureh beseitigt, dass man durch eine genaue Naht und Primaheilung die Integrität der Commissur wieder herstellt.

War in Folge eines chronischen Entzündungszustandes die *Con-*

Fig. 18.

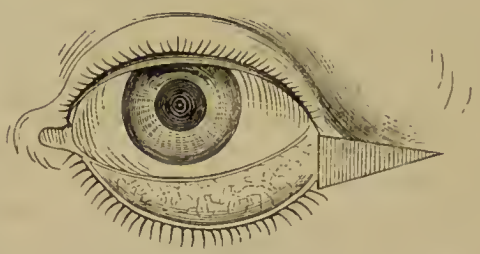

v. Ammon's Methode der Ectropiumoperation.

junction palp. in Wucherungs- und Wulstungszustand versetzt und aus beiden Ursachen der untere Lidrand relaxirt und vorgesunken wie bei *Ectr. senile inf.*, so ist die Dieffenbach'sche Methode indicirt, die darin besteht, dass man 1—2‴ über dem unteren Orbitalrande einen halbmondförmigen Einschnitt macht, der zu beiden Seiten bis in die Nähe beider Augenwinkel und unter dem Tarsus hin bis zu der Bindehautfalte fortgeführt wird. Darauf wird mit einem zweischneidigen über die Fläche gebogenen Scalpell auch die Bindehaut in der Ausdehnung der Hautwunde gespalten, die ganze Bindehaut mittelst eines Häkchens oder einer Pincette von der Hautwunde aus erfasst, in dieselbe so weit herabgezogen als nöthig ist, dass sich der Lidrand wieder an den Bulbus normal anlegt, und nun bei der Heftung der Hautwunde mit Carlsbader Nadeln in derselben festgehalten. *Chelius* näht bloss die Bindehaut mit der unteren Wundlippe zusammen, um zu heftiger Eiterung vorzubeugen, die überhaupt leicht den Erfolg dieser Methode vereitelt.

Bei geringeren Graden von Bindehautwulstung, als Ursache von *Ectropium* reicht es aus, dieselbe mit Schlingen, Häkchen, Pincette zu fassen, zu erheben und mit Messer oder Scheere einfach abzutragen. Schon *Antyllus* gab diese Abtragung an und empfahl ein Vförmiges Stück zu excidiren, doch ist die Form des Stückes unwesentlich, da die Narbenwirkung nach Abtragung des Wulstes die Anhebung des Lides bewirken muss.

Die Cauterisation, die nur in den schwächsten Graden statthaft ist, hat ihre eigenthümlichen Bedenken. Bei der Anwendung von Butyr. Antim. *(Weller)*, Schwefelsäure, *(Guthrie)*, Ferr. cand. *(Hippokr., Celsus* und viele Neuere) läuft man Gefahr, den Bulbus zu verletzen, Adhärenzen *(Symblepharon)* zu bewirken oder durch zu starke Vernarbung *Entropium* entstehen zu sehen. Arg. nitric. in Substanz ist das geeignetste Cauterium. doch sei man vor der Aetzung bedacht, beölte Baumwolle zwischen Bulbus und Wulst zu legen, den Stift langsam und kräftig über den Wulst zu führen, ohne die punct. lacr. zu tangiren, und die Höllensteinfragmente vor Schliessung des Auges durch Wasser fortzuspülen

oder noch sicherer durch eine schwache Salzsäurelösung zu neutralisiren. Dann beöle man den Schorf und beachte genau die Wirkung der Cauterisation, um die nothwendige Wiederholung nicht zu versäumen, um sie aber auch nicht zu häufig vorzunehmen.

Ergibt die Messung, dass der Lidrand verlängert ist und der Knorpel erweicht, so reichen diese Methoden nicht aus, vielmehr muss zugleich um den Lidrand richtig zu lagern, operativ verfahren werden.

Adams und ähnlich *Jäger* empfehlen zu dem Behufe ein dreieckiges Stück, dessen Basis im Lidrande liegt, aus der ganzen Dicke des Lides auszuschneiden und das so entstandene *Coloboma* wieder genau zu vereinigen. Um die Narbenlinie unter oder über der Augenmitte zu ver-

Fig. 19

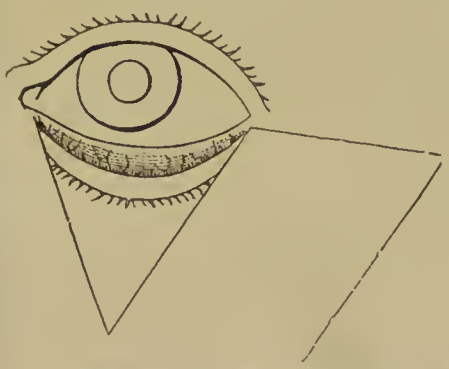

Fig. 20.

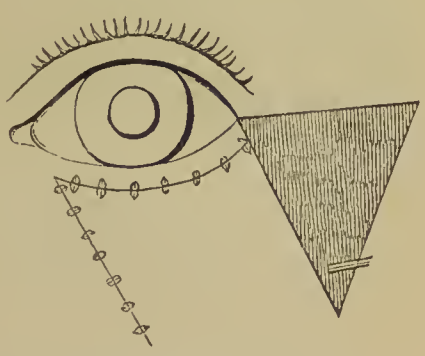

Dieffenbach's Methode der Transplantation eines seitlich entnommenen Hautlappens zur Neubildung des zerstörten Unterlides.

einigen, nahm *Dieffenbach* diese Exeision in der Nähe des äusseren Augenwinkels mit Schonung der Commissur vor, nachdem er das kranke Lid nach dem Winkel hin verschoben und sich genau von der Grösse des zu entfernenden Stückes überzeugt hatte. *v. Ammon* modificirte dies Verfahren, um die Narbe in die Augenwinkelfalten zu legen, dahin, dass er unterhalb der Commissur nach der Schläfe hin die erste Incision machte, darauf die zweite in solcher Entfernung von der ersten im Lidrande anfing, als die beabsichtigte Grösse des Lides es erforderte, beide Incisionen nach der Schläfe hin vereinigte und nun eine genaue *sutura circumvoluta* anlegte. (Vgl. Fig. 18.)

Liegt die Ursache in Degeneration des Tarsus, so kann man nach *Weller*'s Angabe zugleich mit dem Wulste einen Theil des Tarsus excidiren, dann das Lid reponiren und es durch Klebepflaster in der Reposition erhalten, bis die Narbe das Lid allein in der normalen Lage erhält.

Ist die Haut verkürzt durch Schrumpfung nach Impetigo oder dgl., so genügt es bei leichten Graden, fettige Einreibungen zu machen und durch Augengymnastik, also hier durch methodische Bethätigung der Orbicularis wirkung, der Ectropionirung des Lides vorzubeugen. Man kann den Kranken diese Gymnastik passend durch geeignete Manipulationen, Ziehen, Dehnen, Emporschieben des Lides unterstützen lassen.

Bei höheren Graden von Hautretraction verfährt *Desmarres* folgendermassen: nachdem er die Ränder beider Lider am äusseren Augenwinkel wund gemacht, vereinigt er sie durch umschlungene Nath; es entsteht dadurch ein leichtes künstliches *Entropium*, welches wenigstens nicht mehr das Entstellende des früheren Leidens darbietet; Tarsoraphie *von Walter*'s.

Aehnlich verfuhr *J. France*, um bei Orbicularisparese das prolabirte Unterlid durch den *levator palp. sup.* ebenfalls emporzuheben.

Ein neues Verfahren, „die Transplantation der Bindehaut zur Heilung des Ectropium“ hat *Küchler* angegeben und für alle sarcomatösen, senilen, paralytischen Ectropien empfohlen. Er fasst die äussere Lidplatte am Augenlidrand mit einer Hakenzange (Hakenpincette), setzt den kleinen scharfen Haken in den entsprechenden inneren Lidrand, theilt mit dem Scalpell in Ausdehnung von 8 Linien das Augenlid in zwei Platten, deren vordere die Haut und den Knorpel enthält, die hintere die Bindehaut des Augenlids.

Dann macht er die Dieffenbach'sche Querspalte unterhalb des Tarsalknorpels ohne die Bindehaut zu verletzen, fasst diese mit dem Häkchen und zieht sie aus der Wunde hervor, und befestigt sie in derselben mit zwei Insectennadeln, die kreuzweise durch die Bindehautfalte gesteckt werden und mehrere Tage liegen bleiben. Der Zug der Bindehaut genügt, das Augenlid dauernd umzuwälzen. (Vgl. die nachstehende Zeichnung.)

Fig. 21.

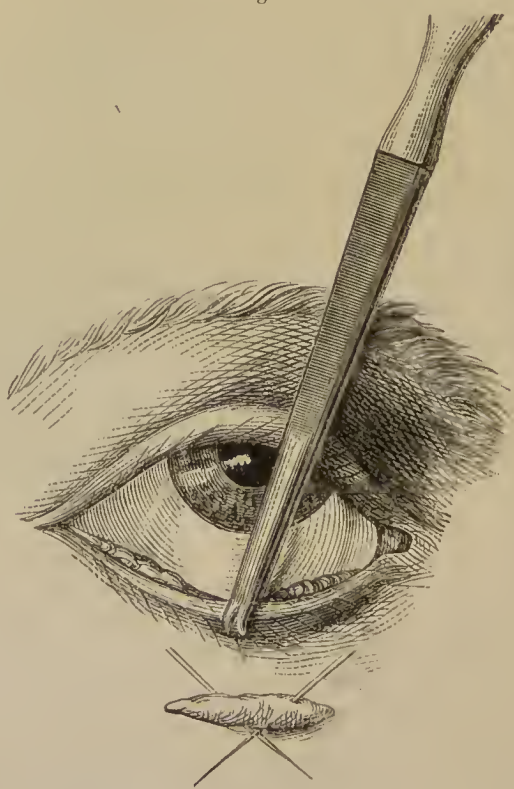

Küchler's Methode der Transplantation der Bindehaut zur Heilung des Ectropium.

Wird die Haut durch vernarbte Orbitalcaries im Retractionszustande erhalten, so kann man entweder die Hautnarbe von der Knochennarbe durch subcutanes Losschälen trennen und darauf das Lid durch Pflaster emporhalten, bis günstigere neue Verwachsung eingetreten ist, oder man circumcidirt die Haut- und Knochennarbe durch quere Bogenschnitte,

berührt das Narbengewebe weiter nicht, löst aber die Umgebung hinreichend ab, um sie über die Narbe verschieben zu können und legt dann eine genaue Naht an. Auf diese Weise wird zugleich das *Ectropium* beseitigt und statt der hässlichen Narbe hinterbleibt nur eine weisse Linie. (*v. Ammon, Desmarres.*)

Das Verfahren von *Wordswooth* (Lancet. II. 10. 1857) bei Ectrop. nach Knochenexfoliationen besteht wesentlich darin, dass die Haut längs der ganzen Anheftung an die Orbita indicirt wird, um den Knorpel in seine normale Stellung bringen zu können. Dann löst man die Brauenhaut vom Pericranium ab, um sie nach unten zu schieben, in welcher Lage sie durch Compressen und Pflaster erhalten wird. Die noch weiter erforderliche Fixation wird durch Nähte bewirkt. Das Lid soll gut beweglich bleiben.

Ist nur die verkürzte Haut zu heben oder abwärts zu drängen, so bilde man vom Lidrande nach ab- oder aufwärts einen V oder Λförmigen Lappen, der soweit frei präparirt wird, dass sich das Lid in seine normale Lage verschieben lässt. Darauf hefte man die durch Verschiebung des Lappens entstehende dreieckige Wundfläche von der dem Lidrande entgegenstehenden Spitze ab und schreite erst zur beiderseitigen Heftung des verschobenen Lappens, wenn durch die Heftung die hergestellte normale Lage des Lidrandes nicht mehr beeinträchtigt, vielmehr gestützt und erhalten wird. Durch die Heftung wird die ursprüngliche V oder Λ Form in ein Y oder ⅄ verwandelt; die Fäden der umschlungenen Nath

Fig. 22. Fig. 23. Fig. 24.

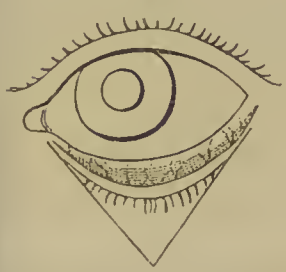

dienen zur Befestigung des Lides an Pflasterstreifen auf Stirn oder Wange (*Sanson, Dieffenbach, Housten* etc.)

Jüngken excidirt erst die aufgewulstete Bindehaut, löst dann die Stirn oder Wangenhaut von der Bindehautfalte aus mindestens 1″ weit von einem Lidwinkel bis zum anderen ab und schneidet dann, nach vorwärts geschobenem Lide ein erforderlich grosses Keilstück zur Verminderung seines Querdurchmessers aus. Ein Heftpflasterverband hält während der Heilung das Lid hinauf- oder herabgezogen. *(Seitz.)*

In seltenen Fällen vermag es Krampf in den äusserlichen Orbicularisfasern, das Lid nach Aussen zu wälzen. Besteht diese Contraction lange, so kann sich die Ursache von der Wirkung isoliren und das *Ectropium* wird permanent, weicht aber nach subcutaner Trennung der verkürzten Fasern angeblich *(Desmarres, Cunier)* bald wieder, besonders wenn der Patient nach der Reposition auf die Normalstellung des Lides selbst Acht hat.

Trichiasis, Distichiasis etc.

wird in den häufig vorkommenden leichten Graden dadurch beseitigt, dass man jedes einzelne, fehlerhaft inplantirte Härchen mit einer

eigens zu diesem Zweck construirten s. g. Cilienpincette für sich möglichst nahe der Wurzel erfasst und mit einem kurzen festen Rucke in seiner Längsrichtung auszieht, während man den Lidrand mit Daumen und Zeigefinger der anderen Hand fixirt. Die *Beer*'sche Cilienpincette, die mit Recht die beliebteste ist, hat vorn im Schluss zwei einander genau entsprechende Flächen, zwischen denen das Härchen leicht fest gefasst wird, ohne abgeschnitten oder abgerissen zu werden. Die gebogte Cilienpincette von *Himly*, in deren Auge sich die Cilie legen soll, steht ihr nach. Die Operation ist leicht, doch das Finden aller fehlerhaft gestellten Härchen oft so schwierig, dass selbst die Loupenbetrachtung nicht stets ausreicht, man vielmehr auch auf den Liddrüsenschleim achten muss, der beim Oeffnen des Auges mit den feinsten Härchen aufgehoben wird und sie zeigt.

Sind die Härchen nur falsch gerichtet, so gibt man sich, besonders bei jungen Damen, wohl Mühe, sie normal zu richten durch Kränselung nach Aussen, leichter dadurch, dass man sie mittelst Collodium oder eines anderen Klebemittels auf der äusseren Lidfläche befestigt.

Ist *Trichiasis* nur partiell vorhanden, so lässt *Desmarres* an der Stelle ein kleines Stück der Lidhaut in einer Falte erheben und trägt es mit einem Staarmesser ab, um durch Narbencontraction die Haare nach Aussen ziehen zu lassen. Der Erfolg ist günstig, aber nicht ohne Hinterlassung einer Narbe. In einigen geeigneten Fällen habe ich dasselbe günstige Resultat ohne Narbe dadurch erreicht, dass ich ein feines, spitzes, doppelschneidiges Messer oder eine breite Staarnadel nur an der Stelle der fehlerhaft gestellten und gerichteten Cilien unter der Haut hinschob.

Mit der Einziehung und unsichtbaren Vernarbung des Stichcanales treten die Cilien regelmässig in die normale Stellung. Einmal war wegen Unruhe der Patienten der Erfolg anfänglich nur ein theilweise günstiger, trat aber nach der Wiederholung vollständig günstig ein.

Die Cauterisation der Zwiebeln und des Grundes ist ein lästiges und unzuverlässiges Verfahren, mag man sich des Ferr. cand *(A. Paré)*, des Aetzkalis (*Solera*) oder des Höllensteins *(Richter, Callisen, St. Yves)* bedienen.

Die Sorge für Erhaltung der Cornea und Verhütung der stets wiederkehrenden Hyperämie und Entzündung der Conjunctiva macht es aber mehr als wünschenswerth, das Uebel nicht zu lange bestehen zu lassen, weshalb entweder eine der geeigneten Entropiumoperationsmethoden oder *Jäger*'sche Abtragung des Cilienbodens verrichtet werden muss. Es wird das Lid über eine convexconcave Hornplatte gespannt, die etwas schmaler, als das Lid ist (*Jäger*'s Hornplatte), und mit einem Scalpell $1^3/_4$‴ vom Lidrande entfernt ein Einschnitt parallel mit dem Rande gemacht, so dass Haut- und Ringmuskel durchschnitten und alle Cilienwurzeln entfernt werden, ohne Verletzung des Tarsus. Darnach ergreift der Operateur, während der Assistent die Platte übernimmt, mit einer gezähnten Pincette den Rand und trägt ihn mit Scalpell oder Hohlscheere ab. Sind noch einige Haarwurzeln, die sich als schwarze Punkte kenntlich machen, zurück, so müssen dieselben nachträglich mit der Scheere weggenommen werden.

Bei Complication mit Entropium muss gegen dieses verfahren werden; *Arlt* empfiehlt die von ihm modificirte Methode *Jäsche*'s, der zufolge der Cilienboden brückenartig abgelöst und nach Wundmachung der äusseren Lidhaut auf dieser mittelst Heftung befestigt, also transplantirt wird. Diese Methode ist ohne Zweifel ebenso sinnreich, als schwierig und unzuverlässig. *Duval* empfiehlt neuerdings das aus Sulfure sulfuré

de calcium bereitete *Martin*'sche Haarvertilgungsmittel behufs nichtoperativer Radikalheilung von Trichiasis. (Ann. d'ocul. T. 31. 30. April 1854.)

Chalazion

wird am besten einfach exstirpirt, indem man über den Tumor einen Querschnitt legt, der doppelt so lang ist, als der Durchmesser des Tumors, damit das Korn ohne Zerrung mit einer feinen gezähnten Pincette oder einem Häkchen gefasst, vorgezogen und mit einer Hohlscheere ausgelöst werden könne. Naht ist unnöthig, doch suche man den Tarsus zu schonen und ätze lieber an demselben zurückgebliebene Reste mit einem Höllensteinstift, um sie gänzlich zu zerstören.

Will man sich die Operation erleichtern, Schmerz und Blutung verringern, so exstirpirt man nach Anlage des *Desmarres*'schen Compressors (cfr. pag. 236).

Prominirt das Chalazion mehr nach der Innenseite des Lides, so operirt man nach der Umkehrung des Lides ebenso, vermeidet aber den Lapis. Der Vorschlag *Carron du Villards*, Wiener Aetzpaste in den Tumor einzuimpfen, ist unzuverlässig und nicht ohne einiges Bedenken.

Milien

schneidet man ab und ätzt den Grund mit Höllenstein oder man spaltet die kleine Cyste, entleert den Inhalt und ätzt sie dann.

Laesiones palpebr.

Reine Schnittwunden, mögen sie senkrecht oder horizontal verlaufen, erfordern stets die aufmerksamste sofortige Heilung durch Hefte, damit nicht im ersten Falle Colobama, im anderen Lagophthalmus oder Ectropium eintritt. Je nach der Lage des Schnittes wählt man krumme oder Insectennadeln zur Heftung und legt noch zwischen die Hefte schmale Pflasterstreifen, um die Reposition zu erhalten. Erlaubt es der Zustand der Wunde, so trage man sofort auch eine Collodiumschicht über und halte nöthigenfalls das Auge geschlossen, bis die Heilung p. pr. intent. erfolgt ist. — Solche Wunden heilen, worauf man stets bedacht sein muss, nur dann günstig, wenn sie vor der Vereinigung auf das vollständigste gereinigt sind, so dass auch nicht eine Spur von Staub oder Blutgerinnsel zurückblieb.

Wunden mit Substanzverlust muss man mit sofort vollzogener Blepharoplastik behandeln, damit nach geschehener Vernarbung der Bulbus nicht mehr oder weniger weit entblösst sei und weniger gefährdet werde. Aus demselben Grunde hat man sich bei gequetschten oder gerissenen Lidverletzungen zu bemühen, die Eiterung zu mässigen und die Vernarbung zu leiten. Die Narbe erfordert oft seitliche Einschnitte, die in klaffendem Zustande heilen müssen.

Die Antiphlogose und weitere Nachbehandlung, die Beachtung seröser Infiltration und erysipelatöser Entzündung muss nach allgemeinen chirurgischen Grundsätzen stattfinden.

Warzen, Krebs, Teleangiectasien, Tumoren und Pseudoplasmen

jeder Art von den Lidern zu entfernen, erfordert doppelte Vorsicht, um den Bulbus nicht zu verletzen und um eine solche Narbe zu erzielen, welche die Function der Lider nicht benachtheiligt. Man setzt den Kranken am besten in der beschriebenen Weise, selten wird es vorzuziehen sein, ihn zu legen und operirt entweder nach den bei Ectropium beschriebenen Verfahrungsweisen, indem man die kranke Stelle dreiseitig ausschneidet und Coloboma bewirkt und dann wieder beseitigt, oder man

exstirpirt nach untergeschobener Hornplatte nur das Aftergebilde. Für die letztere Methode hat *Desmarres* ein sehr zweckmässiges Instrument von *Charrière* in Paris construiren lassen, das er Compressor nennt und das an einer Pincette mit Schraubenschluss vorn zwei Blätter hat, von denen das eine flach ist und die Gestalt einer durchschnittenen grossen Bohne hat und dazu bestimmt ist, unter das Lid geschoben zu werden. Das andere Blatt hat denselben Umfang, ist aber gefenstert, so dass es sich wie ein Ring über das Lid legt und nach zugedrehter Schraube die kranke Stelle zugleich gefahrlos isolirt, für die Operation bequem zugängig und Blutung unmöglich macht. Der Apparat wird erst nach Vollendung der Operation wieder entfernt. — Für die übrige Behandlungsweise gelten die allgemeinen chirurgischen Grundsätze.

Eröffnung der Orbita.[1])

Es wird ziemlich häufig nothwendig, die Orbitalhöhle zu eröffnen, bald um tiefliegenden Abscessen einen Ausweg zu schaffen, bald um andere fremde Körper zu entfernen, bald um die Natur von Geschwülsten mit Sonde und Finger unmittelbar untersuchen zu können. Der kürzeste natürlichste und zuverlässigste Weg zur Orbita zu gelangen, ist die Eröffnung des Conjunctivalsackes mit Umgehung der äussern Haut. Ist die Palpebra nicht gefügig genug, um gehörig zurückgeschlagen werden zu können, so schneide man sie im äussern Augenwinkel beliebig ein. Die Stelle der Eröffnung des dann blosliegenden Conjunctivalsacks bestimmt der Zweck. Die Wunde muss der Richtung der Uebergangsfalten folgen, und nach Umständen so gross und so tief sein, dass sie dem Finger freien Durchgang lässt. Da sich der Augapfel leicht zur Seite schieben lässt, da es sehr leicht ist, alle in functioneller Beziehung bedeutenden Organe der Augenhöhle zu vermeiden, so gelangt man auf ganz ungefährliche und unbedenkliche Weise auf diesem Weg zur Entdeckung und Beseitigung von Krankheitsursachen, die seither ohne allen genügenden Grund in die rein chirurgische Abtheilung verwiesen worden sind.

Tumoren der Augenhöhle, Exophthalmos.[2])

Die Ausrottung der festen Tumoren muss nach allgemeinen Anzeigen versucht werden, wenn sie den Augapfel wesentlich dislociren, oder beim tiefen Eindruck des Fingers neben dem Augapfel gefühlt werden. Bei Integrität des Augapfels kann man versuchen, die Ausrottung ohne gleichzeitige Ausrottung des Augapfels vorzunehmen, wie es *Küchler* angibt (l. c.) und selbst ausgeführt hat. Auch die tiefsten Tumoren sind noch dem Messer zugängig. Nach *Küchler* ist erste Vorschrift, die Spaltung des äusseren Augenwinkels und dann der spannenden Parthien des Conjunctivalsacks, um dann den Tumor bloszulegen. Ergiebiger Hautschnitt, Gebrauch der Finger als Sonde, stumpfen Haken und Museux'schen Zange zur Entwicklung der Geschwulst, schräge Messerhaltung, Hohlscheere und stets enges Anschliessen der Schneide an die Geschwulstgrenze unter Leitung des Fingers, vorsichtiges zur Seite Schieben des Augapfels — dies sind die Regeln, deren Einhaltung *Küchler* dringend empfiehlt.

---

[1]) Schriftliche Mittheilung von Dr. *H. Küchler*.

[2]) Vgl. *Küchler* in v. Ammon & v. Walther's Journal, Bd. V, St. 1, neue Folge 1846 und Deutsche Klinik 1854, No. 48.

Pterygium

vollständig abzutragen, so dass es nicht recidivirt, gehört in den meisten Fällen zu den schwierigsten operativen Aufgaben. Nach der von *Celsus* herrührenden Methode wird eine Ligatur unter dem Flügelfelle durchgeführt, und zur Handhabe für das Anspannen und Abtragen zu dienen. Besser benutzt man zu dem Ende die feine Blömer'sche Pincette, die an der einen Branche zwei, an der andern einen Zahn hat, der sich beim Schluss zwischen jene beiden legt, so dass alles Erfasste nicht ohne zu zerreissen entgleiten kann. Mit derselben fasst man das Pterygium über dem Cornealrande auf und präparirt dann mit einem feinen Messerchen durch wenig entsprechend gelegte Schnitte den auf der Cornea haftenden Kopf des Pterygium möglichst rein ab; danach löst man die nach der Orbita gerichtete Partie mittelst einer Hohlscheere auf *Arlt's* guten Rath der Art mit 2 Schnitten ab, dass in den Rest ein Winkel fällt. Trennt man den Rest durch einen senkrechten Schnitt ab, so entsteht ein *Pt. secundarium*, das wieder eine Spitze der Cornea zuwendet.

Von der Spitze oder der Basis die Operation anzufangen ist weniger zweckmässig; ebenso hat sich *Desmarres* Methode *par déviation* nicht bewährt, nach der man die abgelöste Spitze nicht abschneidet, sondern zur Seite neben der Cornea vorbei anheilen lässt.

Skokalsky's sehr sinnreiche Methode ist nur bei sehr entwickelten Pterygien ausführbar. An einem feinen wohlgewächsten Seidenfaden werden zwei krumme feine Heftnadeln eingefädelt; die erste Nadel wird an der Basis von Oben nach Unten hinter dem Pterygium durchgeführt, bis auf 6 Zoll durchgezogen und der Faden am Ohr abgeschnitten. Dasselbe geschieht mit der anderen Nadel über dem Hornhautrande. Dann gehen durch jeden Canal zwei Fäden, von denen der eine die Basis beim Knoten abschnürt, ein anderer die Spitze, während die beiden mittleren über dem Pterygium communiciren und beim Anziehen und Knoten den Körper des Pterygiums von der Sclera abbinden. Man schneidet sie nach der Knotung nicht ab, sondern befestigt sie auf der Wange mit Pflasterstreifen. Nach einigen Tagen erfasst man sie, zieht sie an und trägt dann das Pterygium ohne Schwierigkeit ziemlich vollständig ab. Reste werden mit Höllenstein geätzt.

Punctio corneae

ist ein einfach auszuführendes Operationsverfahren, das früher fast ausschliesslich zur Entleerung von Blut und Eiter ausgeführt wurde, in neuester Zeit aber mit vollstem Rechte eine ausgedehntere Anwendung findet und zwar hauptsächlich bei allen Entzündungen, die durch den *hum. aq.* schmerzhaft erhalten, gesteigert und gefahrdrohend werden. Dies gilt hauptsächlich von Iritis und ihren zahlreichen Complicationen bis zur Panophthalmitis hin. Bei Keratocele ist man durch rechtzeitige Punction im Stande, der weiteren Zerstörung vorzubeugen. Um den *hum. aq.* zu entleeren, bedarf es der troiquartförmigen Apparate aus früherer Zeit nicht. Eine jede Staarnadel genügt. Man führt sie am Scleralfalze parallel mit der Iris ca. 1 Linie tief ein und rotirt sie ein wenig; bei dem Ausfliessen muss man Acht haben, die Iris nicht zu spiessen und nicht tiefer einzugleiten, wobei das Linsensystem gefährdet würde. Um jede Gefahr zu verhüten, kann man an einer gerinnten Nadel 1 Linie von der Spitze zwei s. g. Sicherheitsknöpfe, die weiteres Eindringen unmöglich machen, anbringen lassen. (S. 216, h.) Nach der Entleerung lässt

man das Auge geschlossen halten und bei gesteigerter Wärme kalt bähen.

Der Vortheil der Punction bei Blut und Eiter in der Kammer besteht nicht allein in der Entfernung dieser oft dicklichen Flüssigkeiten, die ausserdem in der Regel nur theilweise gelingt, sondern in dem Umstande, dass nach der Entleerung des *hum. aq.* die Resorption des Blutes und Eiters in dem sehnell neuenstandenen *hum. aq.* weit schneller von Statten geht.

A. v. Gräfe betrachtet die Wirkung der Kammerwasserentleerung wie die einer topischen Blutentleerung bei äusseren Theilen und reiht die Punct. corn. dem antiphlogistischen Heilapparate direct bei. *Tavignot* hat sie bei Staphylomen (?), bei acutem Hydrophthalmus, bei Choroiditis und bei Spannung des Bulbus bei Iritis und nach Staaroperationen mit günstigem Erfolge vorgenommen. Da sich der *hum. aq.* sehr schnell erneuert, so muss die Punct. in manchen Fällen häufig wiederholt werden. z. B. bei Iritiden mit starker Parenchymschwellung und Trübung des *hum. aq.*, ebenso verrichtete *v. Gräfe* sie bei subacutem Glaucoma, d. h. bei dem durch gesteigerten Druck ophthalmoskopisch nachweisbar gewordenen Arterienpulse (cfr. pag. 134).

Staphyloma corneae *(Narbenstaphylom)*

und die unter dem Namen *Staphyloma racemosum, sphaericum, totale, partiale* etc. bekannten Grade erfordern der Reizung und Entstellung halber oft die Operation. Im Allgemeinen ist sie dann indicirt, wenn die Volumenszunahme so weit vorgeschritten ist, dass vollkommener Lidschluss nicht mehr möglich ist. In anderen Fällen droht eiterige *Phthisis bulbi* oder der Patient wünscht die Abtragung, um ein künstliches Auge einlegen lassen zu können.

So lange das Sehvermögen noch besteht, ist Curativbehandlung indicirt, die durch entsprechende Aetzung mit Höllenstein und Compressivverband passend unterstützt wird. Butyr. Antim. wirkt zu eingreifend, ebenso können Ligaturen, durch die Basis geführt und beschränkte Abtragungen nur selten dienlich sein und werden noch seltener als Vorcuren für die Anlegung einer künstlichen Pupille nützen.

Scarpa hat zuerst der Abtragung allgemeinen Eingang verschafft, die er ausführte, indem er ein Staarmesser wie zur Extraction der Linse durchführte, den halbmondförmigen Lappen mit der Pincette erfasste, das Messer nach aufwärts wendete und nun auch die obere Hälfte abtrennte. Die verwachsene Iris wird so zugleich theilweise excidirt, was den Vortheil hat, dass die Entfernung der Linse und eines Theiles des Glaskörpers ohne Schwierigkeit erfolgt. Damit bei gleichzeitiger Verflüssigung des letzteren derselbe nicht ungemessen sich entleere, operirt man gern bei Horizontallage des Patienten.

Eine bequemere Handhabe als die Pincette ist die Fadenschlinge, die einzelne Neuere lieber vor der Abtragung durch den abzutragenden Theil legen.

Um Bulbuszerrungen und die lästigen Augenmuskelkrämpfe zu vermeiden, punctirt *Desmarres* vor der Abtragung den Tumor an einer abhängigen Stelle, um den *hum. aq.* ausfliessen und die Pseudocornea erschlaffen zu machen. Dann erfasst er die faltige Membran mit einer kräftig gezähnten Pincette und schneidet mit einer geraden Scheere von Oben nach Unten Alles, was er entfernen will, in einem Scheerenschlage durch und ab. Die Operation ist schnell beendigt, das Auge zieht sich hinter die Lider zurück, die nun für mehrere Tage mit

Pflasterstreifen geschlossen erhalten werden. Kalte Aufschläge müssen von Minute zu Minute erneuert und ebenso alle antiphlogistischen Mittel angewendet werden, bis zerstörende Entzündung nicht mehr zu befürchten ist.

Soll ein künstliches Auge getragen werden oder nicht, so ist es für die meisten Fälle am geeignetsten, den Schnitt so zu führen, dass der Bulbus nach geschehener Narbenbildung auf $^3/_4$ seines normalen Volumens verkleinert ist. Man darf deshalb nicht, wie es sonst richtiger Grundsatz ist, nur im gesunden operiren, sondern muss meistens auch einen Rand der Pseudocornea stehen lassen. Die Linse lasse man nicht zurück, da sie nur der Eiterung Vorschub leisten und der Vernarbung Eintrag thun würde. Doch entleere man den Glaskörper auch ja nicht zu sehr, da die Augenmuskeln auf die entleerte Bulbushülse ohne Einfluss sind und schliesslich mit ihr atrophiren. Geht der Operationsschnitt durch die Muskelinsertionen, so büsst ebenso der Stumpf und mit ihm die nach c. 2 Monaten vorzusetzende Augenscheibe die Beweglichkeit, die sich sonst der des gesunden Augen associirte, ein.

Mässiger Bluterguss schadet nicht, zu heftiger muss durch Kälte und Compression verringert werden. Reichlicher Bluterguss pflegt den des Gegendrucks beraubten und deshalb zerrissenen Choroidealgefässen zu entstammen. — Ehe die Narbe so dicht ist, dass keine Strahlen sie durchdringen, kommt die Retina für die Unterscheidung von Hell und Dunkel wohl wieder vorübergehend in Function.

Unter den neueren Arbeiten über St. und dessen Heilung gehört die *Küchler*'sche (Braunschweig 1853) zu den wichtigsten. Den Formbegriff gibt er p. 98 also an: Das Hornhautstaphylom ist eine bald mehr zapfenförmige, bald mehr halbkugelige, bald mehr beerenförmig-halbkugelige Hervorragung der durch Entzündung und Schwärung stellenweise oder ganz verdunkelten Hornhaut, mit Vordrängung der Iris, (gewöhnlich begleitet von) Vordrängung des Linsensystems, mit oder ohne Verwachsung der entsprechenden Häute. Bezüglich der genaueren Lehre der Genesis muss auf *Küchler's* vortreffliche Schrift verwiesen werden. Sein Operationsverfahren, auf diese Theorie gestützt, besteht 1) in Spaltung des Staphyloms und Entfernung der Linse aus der Spalte. Die Spalte wird mit der nach Vorn gewandten Schneide des horizontal angesetzten Messers, dem Grade des St. gemäss, ausgeführt; gewöhnlich folgt die Linse, ganz oder zerschnitten, unmittelbar dem Spaltungsschnitte, andernfalls entfernt man sie nur mit dem Löffel oder einem anderen Instrumente. Der 2. Act besteht dann in Offenhalten der Wundspalte, während einer der Grösse und dem Grade der Verbildung entsprechenden Zeit. Meist entleert sich sofort so viel Flüssigkeit, als zum Collapsus auf angemessenen Umfang erforderlich ist, sonst kann man die verklebte Spalte jeden Morgen mit dem Löffel öffnen oder auch Charpiefäden einlegen, bis dies Maass erreicht ist. Zur Empfehlung seiner Methode resultirt *Küchler* folgende sein Verfahren betreffende Sätze aus seiner Casuistik:

1) das Hornhautstaphylom ist heilbar ohne Verlust der Hornhaut,

2) die Hornhaut im Staphylom ist nie ganz zerstört, und trotz aller Narbenbildung und Trübung immer ein der Rückbildung noch fähiges Organ,

3) die totale Querspaltung der Hornhaut ist das Mittel, diese Rückbildung einzuleiten und auf kürzestem Wege zu erzielen,

4) das sicherste Mittel, die Rückkehr des Augapfels zur natürlichen Form zu beschleinigen, ist die Entfernung der Linse aus der bewirkten Spalte des Apfels.

Im Gegensatz zu dem *Beer*'schen Verfahren ist das *Küchler*'sche 1) einfacher, weniger schmerzhaft und leichter ausführbar, 2) heilt es in ungleich kürzerer Zeit, 3) macht es auf Krankenpflege wenig Anspruch, 4) verhütet es jeden besorglichen Zufall im Erfolg, 5) heilt es mit ungleich weniger Entstellung und ist das einzig sichere Mittel, wenigstens die Form des Organs zu erhalten, 6) heilt es in jeder Periode und kann ohne Bedenken als ein sicheres prophylaetisches Mittel in Gebrauch gezogen werden.[1])

In der *Arlt*'schen Klinik wird in der Rückenlage und ohne vorherige Chloroformirung operirt, — letzteres aus Furcht, es könne das Erbrechen durch die bekannte synergische Contraction der Augenmuskeln eine übermässige Entleerung des Bulbus (Ausfluss von Glaskörpern) zur Folge haben. Nach der Operation wird das Auge kreuzweis mit Streifen engl. Pflasters verklebt und mit Charpie und einer leichten Binde gedeckt. Cur c. 4 Wochen. (*Businelli.*)

Scarification und Circumcision *des Augapfels.*

Die Scarification der Binde- und Hornhaut ist schon von *Hippokrates* empfohlen und ohne Zweifel in allen Zeiten geübt worden, ohne indess grosse Empfehlung zu verdienen. Flügelfell, Pannus, neu gebildete Gefässe, Reizlosigkeit der Membranen äussern auf blose Scarification meist nur sehr geringe Wirkung. Bei Chemosis, Eiter-, Lymphe- und Blutansammlungen unter der Conj. ist es sicherer, mit der Hohlscheere eine angemessene Falte abzutragen.

Ein ganz anderes ist es um die Circumcision, wie sie *Küchler* lehrt (Deutsche Klinik 1854, No. 48. 1855, No. 15. 1856, No. 32, 35 etc. Congrès d'ophthalmologie de Bruxelles, Paris 1858, S. 448), und gegen die chronischen Entzündungszustände der Hornhautoberfläche, Vascularisationen und pannösen Zustände der Hornhaut, mit und ohne Schwärungsleiden der Hornhautsubstanz mit grossem Erfolge anwendet.

Die Natur hat an der Grenze der Hornhaut einen Wall angelegt; wenigstens sieht man die krankhaften Gefässzüge aus Bindehaut- und Unterbindehautgewebe zur Hornhaut an jener Grenze gewöhnlich längere Zeit still stehen, Kränze und Geflechte um die Hornhaut bilden, ehe es ihnen gelingt, den Wall zu durchbrechen, und in die Hornhautoberfläche selbst einzudringen, und dort die Pellucidität und Normalität der Gewebe auf mannigfache Weise zu beeinträchtigen.

Die Absicht der Circumcision nach *Küchler* ist die Bildung einer soliden Narbe rund um die Hornhaut, deren verdichtetes Gewebe fest auf der nackten Schnenhaut aufsitzt und einen zweiten Wall bildet gegen das Andringen der Gefässe, dadurch den erneuerten Andrang der Säfte nach der Hornhautoberfläche verhütet und dieser Zeit lässt, durch die resorbirende und andere Naturthätigkeit der Hornhaut ihren alten Glanz und ihre Klarheit wiederzugewinnen (Narbenwall).

Die Operation fordert gewöhnlich Chloroformirung des Kranken, und Assistenz wie zur Staaroperation. Man fasst die Bindehaut in der Nähe der Hornhaut mit einem kleinen Haken, hebt sie auf, macht eine Incision mit der Daviel'schen Scheere, und führt mit Hülfe zweier ab-

---

[1]) Von den in neueren Zeiten vorgeschlagenen Methoden passt die Ligatur von *Borelli* nur für Partialstaphyloma; die Excision und Naht von *Critchett* und die Abtragung von *Haynes Walton* aber zerstören, was erhalten werden kann, und erhalten, was entbehrlich und der Heilung hinderlich ist.

wechselnd gebrauchten Häkchen das Scheerenblatt in der Entfernung von 1 Linie rund um die Hornhaut und unter der Bindehaut hin, die letztere kreisförmig rund um die Hornhaut durchschneidend. Erst jetzt trennt man mit grösster Sorgfalt mit der mehr oder minder schräg auf die Sehnenhaut gesetzten Scheerenspitze alle feinen Gefässe des Subconjunctivalgebildes in der Wunde und entblösst die Sclerotica ringförmig in einer Breite von 1—1½ Linien bis zu den Augenmuskelinsertionen vollständig.

Fig. 25.

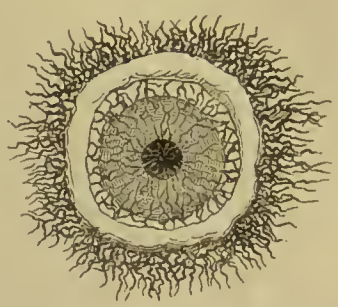

Circumcision nach Küchler.

Die Operation ist nicht gefährlich. Die Nachbehandlung fordert gewöhnlich nur kalte Umschläge. Alle Künsteleien, die man dieser einfachen und vortrefflichen Hülfe beizufügen angefangen hat, empfehlen sich so wenig als die Vertauschung des bezeichnenden Namens.[1])

Fremde Körper im Auge.[2])

Die gewöhnlichsten dieser Körper sind: Splitter von Metall, Holz, Stein, Glas, Zündhütchen, Halmen, Grannen, Federkielen, Nägeln, Insektenflügeln, Insekten, Larven, Saamenhülsen, Schiesspulver, Schrotkörner, Pulver, Asche, Staub, Haar.

Ihr gewöhnlichster Sitz ist die Conjuntivalseite, bald mehr die Uebergangsfalten, bald mehr die Hornhautoberfläche, bald auch die vordere und hintere Augenkammer, Linse, Sclera.

Untersuchungsmethoden (s. Artik. „Einleitung, schräge Beleuchtung.“)

Als Werkzeuge zur Entfernung dienen nach Natur und Sitz des Körpers bald der Pinsel und die Spritze, bald die Pincette, der *Daviel*'sche Löffel, die Staarnadel, die Lanze, das Staarmesser.

Behufs Entfernung in die Hornhaut eingedrungener fremder Körper stellt sich der Arzt am besten hinter den dem Lichte zugewendeten Patienten, öffnet und fixirt mit Zeigefinger und Daumen das Auge und sucht den Körper mit einem Beer'schen Spatel oder einer Staarnadel zu luxiren und hervorzuheben. Splitter spiesst man, wenn sie nicht mit feinen Pincetten zu erfassen sind, mit einer Sichelnadel, deren schneidender convexer Rand nach Aussen gerichtet ist, und drängt nach der Eingangsöffnung zurück, indem man zugleich den Stichcanal, der bald wieder verheilt, aufspaltet. Ist der fremde Körper in den Kammerraum gedrungen, so macht man einen Einschnitt, wie zur Linearextraction und zwar von der Grösse, welche zum Durchtritt des Körpers ausreicht, und entfernt ihn mit einer feinen Pincette oder dem Luer'schen Instrumente. Sitzt der Körper im Bereiche des Linsensystems, so entfernt man gleichzeitig die Linse durch Extraction.

In's Auge geflogene Insekten entfernt man am besten mit einem in einen spitzen Winkel zusammengefalteten Papierstückchen, mittelst dessen man das Insekt nach dem inneren Augenwinkel hinschiebt.

Die Extraction fremder Körper, als Linsen, Entozoen, Zündhütchen aus dem Glaskörperraum (Archiv 1863) gehört zu den Technicismen, die um ihrer Schwierigkeit und Gefährlichkeit willen, zur allgemeinen Anwendung nicht empfohlen werden können.

Die Abrasio corneae bei Incrustationen in der Cornea, die

[1]) Tonsure conjonctivale von *Furnavi*, Syndectomie von *Bader*.
[2]) Vgl. *Zander* und *Geissler*, Die Verletzungen des Auges. 1864.

Kerectomie bei massenhafter Exsudation auf die Hornhaut (*v. Hasner*), die Excision leucomatöser Flecke (*Dieffenbach*), die Keratoplastik (*Himly, Reisinger, Wutzer*) sind sämmtlich Operationsversuche von ebenso zweifelhaftem Werthe, als die von *Nussbaum* projectirte Einheilung einer Glaslamelle in die absolut verdunkelte Cornea. Ihnen reiht sich das *Autenrieth*'sche Experiment an, von der Sclera eine so starke Schicht abzutragen, dass dem Lichte Zugang zur Retina möglich sei. — Von der *Abrasio corneae* sollen *Malgaigne*, *Gulz* u. A. Erfolg gehabt haben (?). Ich habe in mehreren scheinbar sehr geeigneten Fällen diese schabenden Schnitte mit feinen Messern sehr sorgfältig ausgeführt — ohne den geringsten Erfolg und auch von anderen Operateuren keine befriedigenderen Resultate erfahren können. Neuerdings (Wien 1856) ist *Isidor Glück* in Newyork wieder als warmer Fürsprecher der Operation bei Leucoma aufgetreten.

Dieffenbach führte hinter einem prominenten Centralleucom einen Faden durch die Kammer, excidirte darauf das Leucom durch 2 Bogenschnitte, knüpfte den Faden und heilte die Wunde günstig, ohne indess dem Patienten sonderlich geholfen zu haben. — Die *Keratoplastik*, d. h. die Implantation einer durchsichtigen Thiercornea ist wohl gelungen, doch hat sich die implantirte Cornea stets sehr schnell getrübt.

Dermoidgeschwülste des Augapfels.[1])

Die auf der Cornealgrenze des Auges erscheinenden glatten Bindegewebewucherungen von Warzenform bis zur Consistenz von Horn und Knorpel sind im engsten Zusammenhang mit der Sclera und Hornhaut und immer angeboren, von weisslicher Farbe, langsam wachsend. Sie können auf keinem andern als operativen Weg entfernt werden. Die Abtragung dieser flachen Geschwülste ist schwierig: Man sucht mit scharfen Häkchen die Basis zu fassen und den Apfel zu fixiren, dann mit vorsichtig flachen Zügen eines geballten kleinen scharfen Scalpells mit Unterstützung der *Daviel*'schen Scheere die Geschwulst ohne Verletzung des Scleral- und Hornhautbodens abzutragen. Man hüte sich die Geschwulst mit narbigen Ectasien zu verwechseln, und übe alle Vorsicht, weder die vordere noch die hintere Augenkammer zu eröffnen.

Cataracta

zu beseitigen erfordert einen operativen Eingriff, der an sich so einfach ist, dass er schon vor *Celsus* Zeiten, als man weder die Anatomie des Auges noch den Sitz des Staares kannte, mit Erfolg ausgeübt wurde. *Antyllus* und *Lathyrion* sollen die Extraction vollzogen haben, *Celsus* beschreibt ein durchaus rationelles Verfahren, wie es wahrscheinlich schon in der *Alexandrinischen* Schule ausgeübt worden ist, um die getrübte Linse von der Hornhaut aus mit einer geraden runden Nadel zu deprimiren oder nöthigenfalls zu zerbröckeln.

Von der Geschichte dieser Operation und einer Kritik der zahlreichen älteren Methoden muss um so mehr Abstand genommen werden, als ein solcher Excurs, abgesehen von der rein praktischen Tendenz dieses Werkes, viel Raum erfordern oder unvollständig bleiben würde. Ich gebe deshalb einfach eine Darstellung der noch üblichen Methoden, um eine kurze Kritik derselben mit der Indicationslehre zu verbinden.

---

[1]) *Küchler* in *v. Ammon*'s und *v. Walther*'s Journal 1844 und Deutsche Klinik 1860, 401. *Ryba*, Prager Vierteljahresschrift 1853. *Szokalski. Frommüller.*

Bei der Ausführung der Aufgabe der Operation, die getrübte Linse aus der Sehaehse zu entfernen, damit die Lichtstrahlen wieder zu der Netzhaut gelangen können, wird die Linse entweder gänzlich aus dem Auge entfernt, Extraction, oder sie verbleibt im Auge, Dislocation, indem sie aus der Achse gelagert *(Depressio, Reclinatio)* oder zerbröckelt und der Resorption überwiesen wird *(Discisio)*.

I. Extraction.

Der Staar wird entweder naeh Abtrennung der halben Cornealperipherie in einem Stüeke entfernt (Lappenoperation) oder er wird naeh Lineareröffnung der Hornhaut zerstüekelt und in einzelnen Fragmenten hervorgeholt (Linearextraction).

a) Lappenoperation. Der Lappen, weleher genau aus der halben Hornhaut bestehen muss, da dann die Oeffnung für den Durehtritt

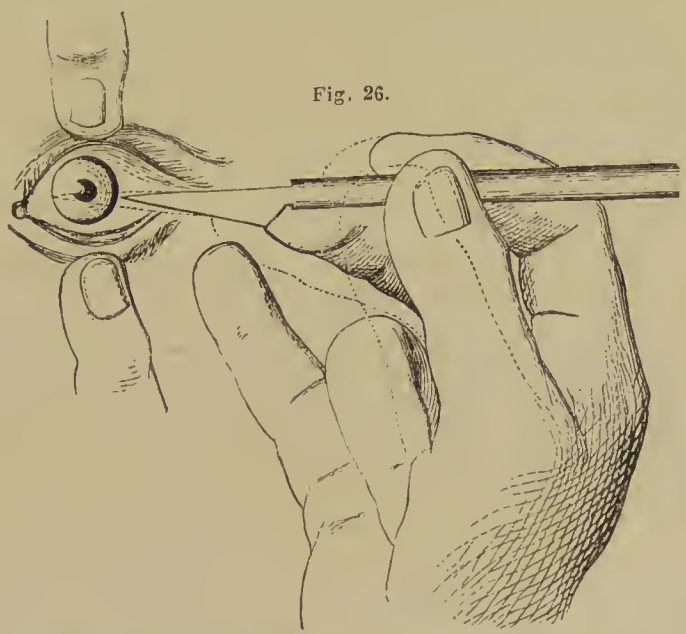

Fig. 26.

Veranschaulichung der Fingerhaltung und Messerführung beim Extractionsschnitt.

der Linse gross genug ist und doch keine Gefahr eintritt, dass der Lappen sich umlege, wird entweder aus der oberen oder aus der unteren oder aus einer Seite der Hornhaut gebildet *(Keratomia superior, inferior, obliqua)*. Die *Kerat. sup.* hat den Vorzug, weil bei ihr der *hum aq.* nicht leicht vollständig abfliesst, Iris und Glaskörper weniger leicht vorfallen, besonders weil die Verheilung des Lappens durch das Unterlid, durch Conjunctivalfalten und durch Secrete, die in die Wunde treten können, nicht wie bei *Kerat. inf.* erschwert werden. Doch ist sie insofern schwieriger, als der Bulbus nach geschehenem Einstich gern nach Oben ausweicht und durch das Instrument beim Ausstich und Durchschnitt zugleich fixirt werden muss. Die Ausführung ist übrigens bei allen drei Methoden fast dieselbe, nur dass das Messer entweder mit der Schneide nach Unten oder nach Oben eingesetzt wird. Erforderniss ist, dass der Einstichspunkt dem Ausstichspunkte genau gegenüberliege. Der Patient wird nach 2—3 Stunden vorhergegangener Einträufelung von Atropin (gr. 4 in ʒ 1) am besten in bequeme Rückenlage gebracht mit etwas erhöhtem Kopfe, den ein Assistent zugleich mit einem Lide fixirt. Auch erschwert sie oft die gründliche Entfernung der Linsenrinde. Ihre Vor-

theile werden aufgehoben durch einen guten Verband. (Pag. 246.)[1]) Ist der Bulbus sehr unruhig, so wird entweder der Patient chloroformirt oder der Bulbus vom Assistenten mittelst einer Zahnpincette, mit der eine Conjunctivalfalte erhoben wird, festgehalten.

Instrumente: 1) Staarmesser *(Beer)*, das ein dünnes, achtkantiges Heft und eine $1^1/_2$ Zoll lange Klinge hat. Der Rücken ist $1^1/_2$ Linie von der Spitze schneidend und verläuft dann gerade und stumpf bis in das Heft, die Schneide läuft schräg bis zu $3^1/_2$—4 Linien vom Rücken und geht dann in einem stumpfen Winkel in das Heft über. Die Seitenflächen sind schwach convex, die grösste Dicke liegt dem Rücken näher, als der Schneide. Beachtenswerth sind die Untersuchungen, welche *Küchler* (Deutsche Klinik 1860) über die Form des Staarmessers angestellt hat; sein Staarmesser hat nur 23 Millimeter Klingenlänge, 6 Millimeter Klingenbreite und convexe Schneide (der Radius der Convexität 83 Mm.)

2) Daviel's Löffel; derselbe besteht aus einem dünnen, runden Silberstabe, dessen stumpfes vorderes Ende $2^1/_2$—3 Linien weit löffelartig gestaltet ist und am vorderen Ende des Griffes einen Spatel oder eine Lanze trägt, d. h. ein staarnadelähnliches Instrument zur Eröffnung der Linsenkapsel.

3) Eine gerade Staarnadel mit dünnem runden Stiel und kurzer Schneide zur Eröffnung der Linsenkapsel[2]).

4) Ein Lidhaken *(Desmarres)* aus einer soliden genau nach der Augenlidform gekrümmten Metallplatte bestehend.

Nachdem das andere Auge verklebt ist und der Assistent das eine Lid fixirt hat, fixirt der Operateur das andere Lid, lässt den Patienten gerade aussehen, um den Bulbus nöthigenfalls so mit der als Ophthalmostat dienenden Pincette festhalten zu lassen, ergreift nun das Messer und zwar so, dass es wie eine Schreibfeder $^1/_2$ Zoll vom Heft von dem Daumen und den zwei ersten Fingern gehalten wird, und nähert es dem Auge, um zuerst den stützenden kleinen Finger entsprechend auf die Wange zu legen. Der Goldfinger wird passend eingeschlagen. Darauf wird das Messer auf der gewählten Einstichstelle parallel mit der Iris eingesetzt, fest und ruhig durch die Cornea geführt und, nachdem man die Spitze in der Kammer sieht, wobei gewöhnlich schon ein Tropfen *hum. aq.* am Messer abläuft, die Ausstichstelle fixirt und nun das Messer in der Richtung auf dieselbe so vorgeschoben, dass man zugleich die Schneide genau beobachtet und so eindringen lässt, dass sie die Iris nicht verletze und genau in dem Cornealringe durchschneide. Sobald die Messerspitze den Ausstichpunkt erreicht und durchdrungen hat, beherrscht das Messer die Bewegungen des Bulbus vollständig, weshalb die Pincette entfernt werden kann, doch darf man nur mit dem Messerrücken, nicht mit der Schneide auf den Bulbus wirken. Das Messer wird ohne Säumen nun weiter durchgeschoben, wodurch der Lappen bis auf eine Brücke von 1—2 Linien Länge abgelöst wird. Die Brücke trenne man durch Zurückziehen des Messers und zwar langsamer, um Linse- und Glaskörpervorfall zu verhüten, die in diesem Momente am häufigsten eintreten. Nach gebildetem Lappen ist der erste Act vorüber, es werden

---

[1]) Vgl. über Rückenlage, *Küchler*, Deutsche Klinik 1862, S. 180.

[2]) Das *v. Gräfe*'sche Cystotom hat derselbe mit Recht selbst wieder verlassen.

beide Lider sanft über den Bulbus gesenkt und dem Auge einige Momente Ruhe gegeben.

Der zweite Act beginnt damit, dass man die Lider vorsichtig wieder erhebt, die Nadel unter dem Lappen an den Bulbus anlegt und rückwärts ziehend, nicht schiebend hinter den Lappen bringt, bis die Spitze vor die Linse gelangt. Die Kapsel derselben wird darauf durch geringe Einsenkung der Spitze horizontal oder senkrecht, nöthigenfalls auch kreuzförmig gespalten, und das Instrument ebenso vorsichtig entfernt. Folgt nun die Linse nicht, so befördert man den Austritt durch gelindes Andrücken des *Daviel*'schen Löffels an den unteren Theil des Bulbus und benutzt darauf sogleich den Löffel weiter, indem man ihn wie das Cystotom hinter den Lappen bringt, um abgestreifte Corticalsubstanz aus dem Auge zu befördern. Luftbläschen, Blut, Schleim u. dgl. entfernt man, indem man mit dem Löffel noch einige streichende Bewegungen über den Lappen ausführt. Ehe man nun das Auge mit englischem Pflaster verklebt, sieht man genau zu, ob nicht noch Reste der Linse oder aufgerollte Kapseltheile in der Sehachse liegen, die man mit Häkchen, Pincette oder besser dem *Luer*'schen Serre-tête (oder Pince capsulaire) ergreift und extrahirt. Dies Instrument besteht aus einer feinen Nadel, die sich vorn in zwei federnde, stumpfe Branchen spaltet, die mittelst einer, die Nadel einschliessenden, verschiebbaren, feinen Hülse zum Schluss, resp. zum Ergreifen sehr kleiner Körperchen im Auge, gebracht werden können. Da fast stets die Kapsel cataractöser Linsen nur lose der *Hyaloidea* anhaftet und sich meist auch ohne Zerreissung der beiden Strahlenplättchen-Lamellen von derselben ablösen lässt, so kann man der Gefahr eines s. g. Nachstaares entgehen, wenn man mittelst dieses *Luer*'schen Instrumentes die Extraction lästiger Kapselfragmente wenigstens noch versucht. Erst wenn man sich überzeugt hat, dass nichts in der Sehachse zurückgeblieben ist und die Wundränder rein und genau aufeinanderliegen, schliesse man die Lider und decke englisches Pflaster auf, über das noch collodirte Taffetstreifen gelegt werden können, die sich durch Thränen und Blut nicht abtrennen lassen.

Ist irgend Grund zu der Befürchtung vorhanden, dass nach erfolgter Lappenbildung der Glaskörper sich vordrängen könne, (wobei wohl die Linse nur ausweicht und im Auge in lästiger Weise zurückbleibt), so führt man den ersten Act nicht sofort zu Ende, sondern lässt eine schmale Brücke bestehen, die man dann erst trennt, wenn die Kapsel durch ein flictenförmiges Cystotom geöffnet und der Staar zum Ausgleiten vorbereitet ist.

Schversuche sofort anzustellen, hat keinen rationellen Zweck. Man lasse den Kranken in Rückenlage und absoluter Ruhe, überhänge das Auge mit einer einfachen Leinencompresse und lasse einen Schirm tragen. Das Zimmer sei mässig temperirt und jedem Licht- oder Lufteinflusse entgegen. Der Kopf muss wenig erhöht liegen, die kalten Aufschläge müssen dem Grade der erhöhten Wärme entsprechen. Ohne den Bulbus zu reizen, muss das Auge doch täglich wiederholt untersucht und gereinigt werden. Die Nahrung sei einfach, für gehörige Oeffnung ist durch Clystire zu sorgen. In der Weise verbleibt der Patient mindestens vier, höchstens fünf Tage, worauf sodann die Pflaster losgeweicht, die Collodiumstreifen durchschnitten und das Auge bei abgedämpftem Lichte untersucht wird.

Ueble Ereignisse vor, während und nach der Operation, auf die man gefasst sein muss, sind:

1) Augenmuskelkrampf und die damit verbundene Unruhe

des Bulbus, so dass man nicht zum Einstich gelangen kann. Man warte einige Momente oder lege die Seitenfläche einen Moment vor die Cornea und benutze dann sehnell die augenblickliche Ruhe, bis man den Bulbus durch das richtig eingedrungene Messer in seiner Gewalt hat.

2) Falscher Einstich muss sofort verbessert oder dadurch corrigirt werden, dass, wenn er zu hoch liegt, man um ebensoviel tiefer ausstieht, wenn er zu tief liegt, man um so höher ausstieht. Gleitet die Spitze in die Iris oder legt sich die Iris vor die Schneide, so muss man sofort die Lage und Bewegung des Messers entsprechend ändern; wenn das Messer statt in die Kammer zu dringen, in der Hornhautsubstanz verbleibt, so muss es sofort zurückgebraeht und richtig durchgeschoben werden.

3) Falscher Ausstich würde einen fehlerhaften Lappen geben und kann bei sehr unruhigem Bulbus am besten dadurch vermieden werden, dass man die Spitze, wenn sie die innere Ausstichstelle berührt, nicht gleich durchsehiebt, sondern zuvor einen Moment anlehnt, bis man sich überzeugt hat, dass man die rechte Stelle getroffen hat. Ist der Lappen zu klein, so warte man einen Augenblick, ob die Linse nicht doch vorgleitet, was oft geschieht; im andern Falle fasse man den Lappen vorsichtig mit der Pincette, wende das Messer und vergrössere ihn nach der Seite der operirenden Hand. *Desmarres* räth, für diese Nachoperation sein kleines geknöpftes Messer zu nehmen; Andere ziehen es vor, die Vergrösserung des Lappens mit einer *Louis*'schen Scheere auszuführen. (Dieselbe ist einfach eine s. g. *Cooper*'sche Hohlscheere im verkleinerten Maassstabe.)

4) Contraction der Iris erfolgt selten in Folge des Wundreizes, doch kann die Pupille für grosse Staare zu eng sein, in welchem Falle man am besten ein einfaches Augenhäkchen in die Linse einsenkt, um durch gelinden Zug den Durchtritt zu befördern. Widersteht die Iris, so muss man eine kleine geknöpfte Knieseheere (*Maunoir*) einsetzen und die Iris incidiren.

5) Glaskörpervorfall ist eines der übelsten Ereignisse, da er den ganzen Operationserfolg vereiteln und zur Vereiterung und Atrophie führen kann. Kleine Partien gehen wohl wieder durch schnell bewirkte Rücklagerung zurück, auch können sie mit der Hohlscheere mitunter ohne Nachtheil abgetragen werden. Da aber in der Regel Verflüssigung des *corp. vitr.* an diesem Unfall Schuld ist, so pflegt das Auge verloren zu gehen. Besonders aus dieser Rücksicht operiren die Meisten am Liebsten in der Rückenlage des Kranken, die indess auch nicht immer vollständig vor Vorfall sichert. — Drängt sich nur wenig Glaskörpersubstanz so vor, dass dadurch eine genaue Vereinigung der Lappen unmöglich wurde, so säume man nicht, dieselbe mit dem Löffel zurückzubringen, oder, wenn die Reposition misslingt, ihn mit der Scheere abzutragen. Ohne diese kleine Vorsicht kann Eiterung und *Panophthalmitis* eintreten; selten klemmt die Cornealvernarbung die prolabirte Parthie ohne Nachtheil ab.

6) Vorfall der Iris kann ebenso von grösstem Nachtheile sein. Wenn gelinde Reize, z. B. Reiben des geschlossenen Auges mit dem Finger, vorsichtiges Betupfen der prolabirten Parthie mit zugespitztem Höllenstein die Reposition nicht bewirken, so muss man sich zur Abtragung des Prolapsus mit der Hohlscheere entschliessen, wornach allerdings eine difforme Pupille zurückbleibt aber doch keine Abeiterung des Lappens entsteht.

Neuerdings lässt *Gräfe* nach dem Schnitte das Auge schliessen und

öffnet die Kapsel erst durch einen zweiten Act mittelst seines Cystotoms, das flietenartig construirt ist und flach ein- und ausgeführt wird. Man setzt es am entgegengesetzten Pupillarrande in die Kapsel und öffnet sie durch vorsichtiges Zurückreissen der Fliete. Der dritte Act besteht in der Einführung des *Daviel*'schen Löffels behufs Entleerung des Linsenbreis, die man dann noch durch leichtes Andrücken des Fingers an der entgegengesetzten Seite befördern kann.

Man hat in neuerer Zeit auf mehrfache Weise die Staarextraction (Lappenoperation) modificirt; man hat sie mit der Iridectomie verbunden (*v. Gräfe*); man hat diese Iridectomie vorausgeschickt (*Mooren*) mit und ohne vorgängige Eröffnung der Linsenkapsel (*v. Gräfe*),[1]) oder gleichzeitig vollbracht (*Jacobson*); man hat kleine Incisionen in die Hornhaut gemacht und den Staar nicht ohne Quetschung mit Löffeln ausgeschöpft nach vorheriger Iridectomie (*Schuft* u. A. s. u. 249.)

Alle diese Modificationen sind unsers Erachtens nur dürftiger Ersatz für eine kunstvoll ausgeführte Lappenoperation und einen zweckmässigen Verband derselben.

Verband zur Lappenextraction. Die Nachbehandlung der Lappenoperation unterscheidet sich wesentlich durch den Verband. Unter allen Verbandweisen, welche seither empfohlen worden sind, scheint der *Küchler*'sche Binoculus den Vorzug zu verdienen. Wir lassen die Grundsätze seiner Anwendung hier mit den Worten des Autors folgen:

1) Alles was wachsen und gedeihen soll, bedarf der Wärme. Auch die Wunde bedarf zur adhäsiven Verleimung keiner Depression der Lebenskraft. Nicht bloss am Auge, auch bei den grösseren Verletzungen bewährt es sich, dass Ruhe und Wärme die zwei mächtigsten Förderer der adhäsiven Verleimung sind.

2) Es gibt in der Chirurgie nur ein Mittel, eine schnelle Vereinigung zu sichern — das ist ein möglichst vollkommen und sicher koaptirender Verband.

3) Die Sicherung der Koaptation ist um so dringender, je beweglicher die Grundlage ist, wo sich die Wunde befindet und je mehr von der Erlangung der schnellen Vereinigung derselben das Wohl des betreffenden Organs abhängt.

4) Es gibt keine Hautwunde am ganzen menschlichen Körper, auf welche die Bewegungsorgane einen so sicheren und so starken Einfluss üben, als die Hornhaut. Soll darum an dieser Haut die Koaptation trotz aller beunruhigender Einflüsse gelingen, so wäre die festeste Vereinigungsweise hier die Beste.

5) Bei einer richtigen Pflege allgemein chirurgischer Grundsätze in der Augenheilkunde musste namentlich nothwendig die Inconsequenz hervortreten, grosse weite offene Wunden an einem edlen Organ, die durch Treibkräfte offen gehalten werden, fast ohne allen und jeden Verband zu lassen, ihre richtige und genaue Koaptation ganz zu versäumen und der lose anliegenden schwachen Augenliddecke den Gegendruck zu überlassen gegen die immense Kraft und Beweglichkeit von sechs Augenmuskeln — Dies Alles in einem Falle, wo das ganze Heil des Organs von der Erlangung der schnellen Vereinigung abhängt.

6) Es ist eine bekannte Thatsache, dass die Hornhaut an sich an Neigung zur adhäsiven Entzündung und primären Verheilung regelrechter

[1]) Bezieht sich auf *v. Gräfe's* neuesten Vorschlag (Archiv X. II. 1864, S. 213).

Verwundungen hinter keiner andren Haut des Körpers zurücksteht und ihre Narben oft kaum sichtbar sind.

7) Es ist eine ebenso bekannte Thatsache, dass die Eiterung der Hornhautwunde seither der gemeinste Grund des Misslingens der Lappenextraction gewesen ist.

8) Die consequente Folgerung ist die, dass von dem Gelingen einer streng koaptirenden Verbandweise das Resultat ihrer Verwundungen vorzugsweise abhängt.

9) An und für sich wäre die Nath das beste Mittel zur sicheren Koaptation der Hornhautwunde. Nur ihre Schwierigkeit (nicht Unausführbarkeit) hindert, sie zur allgemeinen Regel zu machen, so lange es Verbände gibt, die denselben Zweck auf minder gefahrvolle Art erreichen.

10) Die Aufgabe einer solchen Verbandweise würde sein:

a) die Hornhaut zu koaptiren und unausgesetzt koaptirt zu erhalten;

b) den Augapfel zu fixiren;

c) die Bewegungsorgane des Gesichts zu fixiren, welche einen sympathischen Einfluss auf die Bewegungen des Augapfels haben können.

11) Dass die losen Augenverbände, die frei von der Stirne herabhängen, diese Aufgabe nicht erfüllen, ist unbestritten.

12) Dass die queren und schrägen einfachen Bindenstreifen, welche auf dem Auge Kompressen von Baumwolle, Charpie, Leinwand, Hanfwerg, Schwamm u. dgl. befestigen und seit dem Erfinder der Lappenextraction bis auf den heutigen Tag mit Unterbrechung im Gebrauch waren und sind, den Zweck nur unvollkommen erfüllen, leuchtet ein. Ihre Unzulänglichkeit geht am Besten aus den bis zum Jahr 1864 incl. vervielfältigten operativen Versuchen zur Verbesserung der Lappenextraction hervor.

13) Ueberhaupt sind zu diesem Zweck alle Gradationen von Schutz-, Druck-, provisorischen und prophylaktischen Verbänden, bandage contentif, compressif etc. verwerflich und nur der einzige Verband in allen und jeden Fällen zulässig, welcher am vollständigsten alle Anzeigen sub 10 erfüllt.

14) Es ist ein Fehler, den schon die alten Augenärzte gerügt haben, den Verband nur zur einseitigen Anwendung zu bringen.

15) Als einzig zulässiger Verband kann bis jetzt kein anderer erkannt werden, als der mit Regel und Sorgfalt zweckdienlich angelegte *Binoculus* (doppelte Augenbinde).

16) Als dem Zweck dienliche Regel muss anerkannt werden, dass man nicht versäume, die Augenlidspalte mit Klebpflaster besonders zu schliessen. Diese Regel ist zwar nicht conditio sine qua non, aber sie ist nützlich, ihre Versäumniss mag oft geschadet haben.

17) Als zweite Regel gilt, die Augengrube mit einem sorgfältig gefertigten *Polster* zu decken, ehe die Binde zur Anwendung kommt, weil sonst die Hornhautwunde nicht koaptirt, der Augapfel nicht genügend fixirt werden kann.

18) Das Material dieses Polsters ist selbstverständlich weniger entscheidend, als die Sorgfalt mit der es bereitet wird. Das Baumwollpolster von dem Erfinder der Lappenextraction eingeführt, scheint aber entschiedene Vorzüge vor allen anderen zu besitzen. Das beste Polster gibt eine vierfache Baumwollenwatte.

19) Das beste *Material zur Binde* ist das von mässiger Elasticität und gehöriger Festigkeit in der Chirurgie allgemein eingeführte — die gezwirnte Leinwand.

20) Die *Breite* dieser Binde sei 5 Centimeter, ihre Länge acht Ellen; jede Elle gibt durchschnittlich eine Schrägtour um den Kopf.

21) Die *Zeit der Anlage* der Binde ist unmittelbar nach der Operation; es ist bei der unblutigen Operation der Staarextraction kein solider Grund vorhanden, mit der Anlage zu zögern.

22) Die *Dauer der Anlage* des ersten Verbandes ist der Regel nach bis zur vollendeten festen Anleimung des Lappens — am Besten bis zum sechsten Tage nach der Operation. Frühere Verbandwechsel sind in der Regel unzweckmässig.

23) Die *Art der Anlage.* Sie geschieht mit der zweiköpfigen Binde. Der Grund der Binde legt sich an die Stirn. Die drei Schrägtouren müssen sich auf der Nase so kreuzen, dass die Touren unterhalb des Ohrs aufsteigen, oberhalb des Ohrs absteigen; den Schluss bildet eine Zirkeltour um die Stirn.

24) Die *Kreuzungsstellen* müssen genau beobachtet werden, sowohl vorn, als hinten, auf der Nase und auf dem Hinterhaupt. Die Grenze für die seitlichen Touren oberhalb und unterhalb bildet der obere Theil des äusseren Ohrs, der immer sichtbar bleiben soll.

25) Der Verband ist in dubio nur von dem Operateur selbst anzulegen und nach jeder Anlage auf's Sorgfältigste durch die Naht zu fixiren.

26) Ein so angelegter Verband wird den Erfolg der schnellen Vereinigung einer regelrechten Hornhautwunde in allen Fällen sicher stellen. (Vergleiche über diesen Gegenstand meine grössere Arbeit, Deutsche Klinik 1863 Nr. 44, 45, 46, 48.)

b) Linearextraction, bereits 1811 von *Gibson* ausgeführt und empfohlen, dann in Vergessenheit gerathen, durch *F. Jäger* neu angeregt, und seit *v. Gräfe's* Empfehlung 1855 wieder überall mit dem besten Erfolge geübt. Dieses Verfahren, bei dem aus einer 1—4‴ grossen Oeffnung die Extraction des Staares bewirkt wird, ist besonders bei weichen oder hülsigen Staaren anwendbar, dann aber wegen der geringeren Verwundung vorzüglich. In ähnlicher Weise werden in die Kammer gedrungene Metallsplitter, Entozoen, Nachstaare u. dgl. entfernt. Um peripherische weiche Staare zu entfernen, dringt man mit einem s. g. Lanzenmesser, das zwei von der Spitze schräg ablaufende Schneidekanten hat, c. 1‴ vom Scleralrande durch die Cornea ohne die Linsenkapsel zu verletzen, ein. Beim Zurückziehen des Messers hebt man eine Schneide in einen Wundwinkel, um die innere Wunde zu vergrössern, die $2\frac{1}{2}$—3‴ gross sein muss, achtet aber darauf, dass man die Iris nicht verletze oder mit hervorzerre. Darauf öffnet man mit der Nadel vorsichtig die Linsenkapsel, und übt mit der Convexität des *Daviel*'schen Löffels auf den äusseren Rand der senkrechten Hornhautwunde einen vorsichtigen Druck, um die breiartige Linsensubstanz möglichst vollständig aus der klaffenden Wunde austreten zu lassen. Nur im Nothfall führt man den Löffel mit der Convexität nach Aussen ein. Reste entfernt man erst, wenn nach einer kleinen Pause sich wieder *hum. aq.* angesammelt hat.

Unbedingt angezeigt ist der Linearschnitt nach *v. Gräfe* in allen Fällen, wo die Linsenerweichung von der Kapsel bis in den Kern gediehen ist und das ganze Linsensystem in eine breiige, nachgiebige Masse verwandelt hat. — Ist die Linse vollkommen verflüssigt, so genügt ein Linearschnitt von c. 2‴ und ist der Discision vorzuziehen, weil 1) die verflüssigten Linsenmassen in der vorderen Kammer nicht selten gefährliche Reactionen zur Folge haben und weil 2) oft kalkbreiige Beimengungen zugegen sind, die nicht aufgelöst werden, sich vielmehr

als trübe Schicht gern an die innere Hornhautwand anlegen. Nur Kinder bis zu 8 Jahren machen eine Ausnahme.

Kapselreste und dergleichen entfernt man durch solche Lineareinschnitte mit einem *Beer*'schen Häkchen oder besser mit der Serre-tête, jedoch mit grösster Vorsicht, da allzuleicht auch Iris gefasst und mit vorgezogen wird. — Um trockenhülsige Staare auf diese Weise zu extrahiren, lege man den Schnitt dem Staare gegenüber an, dringe aber mit der Spitze nicht in die Tiefe, um nicht möglicher Weise die vorgelagerte tellerförmige Grube zu verletzen. Bei grösseren Discisionsstücken repetirt man lieber die Discion, weil die Ausführung der Linearextraction durch Vorgerücktsein der tellerförmigen Grube gefahrvoll zu sein pflegt.

Zusätzlich geschehe hier der mit der Extraction oft gleichzeitig nothwendigen Koremorphose Erwähnung, die bei *Synechia posterior* (*Catar. accreta*) nothwendig werden kann. In der Rückenlage des Patienten wird die Hornhautcircumferenz nur zu $^2/_5$ getrennt, da diese Staare meist weich sind, und das Messer ein bis anderthalb Linien durch die Iris geführt, so dass zugleich Iris- und Hornhautlappen gebildet wird. Am besten wird nun zuerst der Irislappen in einer für die künstliche Pupille hinreichende Grösse vorgezogen und abgetrennt und darauf die Extraction des Staares bewerkstelligt. — Viel specielle Regeln lassen sich für diese den mannichfaltigsten Ereignissen unterworfene Operation nicht aufstellen. (Cfr. Koremorphosis u. oben 246.)

Um die *Gräfe*'sche Linearextraction mit Iridectomie auch auf diejenigen Staaren anwendbar zu machen, die nach den von *Gräfe* für seine Methode aufgestellten Indicationen nach den Bogenschnittextractionen überlassen bleiben, modificirte *Schuft* den Daviel'schen Löffel behufs Auslöfflung des Staares dahin, dass er ihn 1) aus Silber anfertigte, um ihn je nach Bedürfniss etwas gegen den Stiel beugen zu können, 2) breiter, um den Staar so zu stützen, dass man ihn ganz oder zum bei Weitem grössten Theile in die vordere Kammer hineinhebeln kann, 3) mit einem scharfen, einen grossen Bogen bildenden Rande versehen, um so in die Hinterfläche der harten Linse eingeschlagen werden zu können, dass dieselbe dadurch vollkommen fixirt ist, 4) die vordere Kuppe vorspringend, um beim Herausziehen des Staares von Hinten nachzuschieben, 5) den Stiel dünn, an den Löffel ohne Uebergang sich scharf ansetzend, so dass ein freies Manöveriren möglich ist, ohne die Wunde zum Klaffen zu bringen. Mittelst dieses Schuft'schen Löffels, der in vier Varianten angegeben ist, „sind wir in den Stand gesetzt, durch eine lineare Wunde ein jedes Linsensystem, gleichviel ob durchsichtig, theilweise oder ganz getrübt, gleichviel von welcher Consistenz und Grösse, vollständig und ohne zu grosse Verletzung und Gefährdung des Auges zu entfernen.“ Nach Anlegung der Lineareröffnung, Excision eines Irisstückes, Oeffnung der Kapsel mit dem *Gräfe*'schen Flietencystotom, wird der Löffel steil gegen das Bulbuscentrum vorgestossen, bis die Spitze den Aequator des vorgedrängten Linsensystems umgangen hat; man wendet dann den Stiel nach Hinten, indem man das Instrument zugleich so vorschiebt, als wollte man die Linse dadurch aus der tellerförmigen Grube herausschälen. Ist das Centrum des Löffels beim hinteren Pol der Linse angelangt, so drückt man mit einer hebelartigen Bewegung vorsichtig Alles, was von seiner breiten Fläche gefasst ist, in die vordere Kammer. Dabei wirke man hauptsächlich in der Richtung nach der Hornhautwunde, indem man das Instrument etwas zurückzieht und den inneren Iristheil möglichst schont.

Nach Entfernung des Kerns reibe man sanft das Lid, um Corticalreste vorzubringen und auch noch mit dem Löffel wegzunehmen. *Schuft* bezeichnet seine Auslöfflung als indicirt für alle Staare bei Individuen über 25—30 Jahren, die entweder 1) einen harten, mehr oder weniger grossen Kern haben, oder 2) die nicht vollkommen reif sind; ferner bei älteren sowohl als jüngeren Individuen, 3) mit cataracta accreta, 4) bei fremden Körpern, die ausserhalb des Gebietes einer erweiterten Pupille in der Linse liegen, 5) bei etwa ausnahmsweise nothwendig werdender schneller Entfernung einer normalen Linse (Extraction des Cysticercus). Es ist die Frage, ob diese der Auslöfflung gestellten Indicationen festgehalten, die Reclination dadurch ganz ersetzt und die Lappenextraction dadurch erheblich beschränkt werden kann. [1])

Die Extractio per Sclerotomiam ist ebensowenig wie die *Desmarres*'sche Dislocatio per scler. praktisch von irgend einem Werthe. Glaskörpervorfall, Collapsus des Bulbus, Faltung der Iris und Cornea bleiben nicht aus, meist ist Atrophie das Resultat solcher unnöthigen Operationswagnisse und Künsteleien [2])

---

[1]) Man hat auch dieses Verfahren wieder modificirt. (1864.)

[2]) Der *Laugier*'schen, seit 1847 bekannt gewordenen Aspirationsmethode kann füglich nur sub linea Erwähnung geschehen. Ein im Heft mit einer Saugpumpe versehenes Instrument trägt eine gerade Hohlnadel, die sich in einer der Spitzenfläche öffnet und zur Einführung in die Linse per scleram bestimmt ist. Am unteren Heftende befindet sich eine die Pumpe in Function setzende Spiralfeder, die durch einen kleinen, ebenfalls gefederten Hahn fixirt ist, bis nach Anbohrung des (flüssigen oder weichen) Staares der kleine Finger den Hahn loslässt und nun die Staarmasse in Folge der Saugkraft „wie durch Zauber" (*Seitz*) in den Nadelcanal verschwindet und das natürliche Augenschwarz sichtbar wird. — Die Resultate waren hinlänglich ungünstige und nicht bloss, weil zur Entstehung von Nachstaar alle Requisite vorhanden sind, sondern zumeist weil die durch eine losschnellende Feder plötzlich wirkende Saugkraft nicht mehr eine dem Willen des Operateurs unterworfene Kraft, sondern ein gewaltthätiger, stürmischer Insult ist, der am Auge überhaupt unstatthaft ist und durch den plötzlich im Auge entstehenden Substanzverlust einen freien Raum erzeugt, den der vom Muskelapparate und der nach Innen zu elastisch wirkenden Sclera angeregte Glaskörper sofort auszufüllen strebt, wobei Retina und Choroidea nicht bloss wie durch einen Stoss erschüttert, sondern auch aus ihrer Lage gerissen und in die allergrösste Gefahr versetzt werden.

An dem von *Seitz* (l. c. p. 519) erwähnten 22jährigen Burschen, der nach der *Laugier*'schen Aspiration bilaterale Atrophia bulbi davontrug, hätte man in den Tagen nach der Operation gewiss durch Spiegeluntersuchung wenigstens viel lernen können. — Harte und häutige Staare etc. wird man gewiss nicht durch Saugen auf der offenen Spitzenfläche fixiren zu können meinen, um sie sodann gemächlich aus der Schachse zu lagern; aber man wird den Glaskörper ansaugen! — Hum. aq. entleert man durch einfache Punction ohne Zweifel sicherer und ob Hypopyum mit dicklichem Eiter besser durch Aspiration als durch lineare Eröffnung beseitigt wird, bleibt vordorhand ebenfalls noch sehr fraglich.

Ueberhaupt möchte die *Laugier*'sche Aspiration nur als eine *Ballhorn*'sche Modification der schon von den Alten geübten Aussauguug des Staares zu bezeichnen sein. Federkräfte — auch die der *Laugier*'schen, *Pecchili*'schen und *Furnari*'schen Schreibfedern sind bei so zarten Organen, wie das Auge, nicht am Platze. Wohl aber habe ich einige Male bei der schwierigen Entleerung dicklichen Eiters eine einfache Hohlnadel gut gebrauchen zu können geglaubt, um den Mund als einen meinem Willen unterworfenen Saugapparat anzusetzen. An einer solchen Nadel müsste das Mundstück im Winkel abgebogen sein und an dem Winkel ein Recipient für die auszusaugende Flüssigkeit sich befinden.

II. Dislocation.

Ohne Einschnitt in Sclera oder Cornea wird mittelst einer Nadel die erste oder die andere Membran durchbohrt und der Staar sofort aus der Sehachse gelagert. Durchbohrt man die Sclera, so nennt man das Verfahren *Scleroticonyxis*, durchbohrt man die Cornea *Keratonyxis*, wird der Staar zugleich zerschnitten, *Discisio.*

Nadeln hat man sehr überflüssiger Weise unzählige, angeblich verschiedene, angegeben, da in geschickter Hand die einfachste genügt und es vielmehr auf die Güte des Stahls, als auf die Form der Nadelspitze ankommt. Das Heft sei achtkantig, damit es leicht zwischen den Fingern rotirt werden könne, und an einer Kante markirt, damit, wenn man es nicht weiss, an der Marke noch gesehen werden kann, welche Lage die eingeführte Nadelspitze hat. Für *Keratonyxis* sei die Nadel feiner und kürzer, für *Scleroticonyxis* länger und stärker. Sie darf von der Spitze nach dem Hefte zu nicht anschwellen, damit sie sich bei der tieferen Einführung nicht in der Einstichöffnung einklemme. Ebenso darf sie nicht zu dünn werden, damit nicht der *humor aqueus* vorbei abfliessen oder auch Gefahr des Abbrechens entstehen könne. Ueberhaupt ist bei der Anfertigung der Spitze zu beachten, dass sie an einer gleichmässig starken, runden Nadel erst nach geschehener Abflachung angeschliffen

Fig. 27.

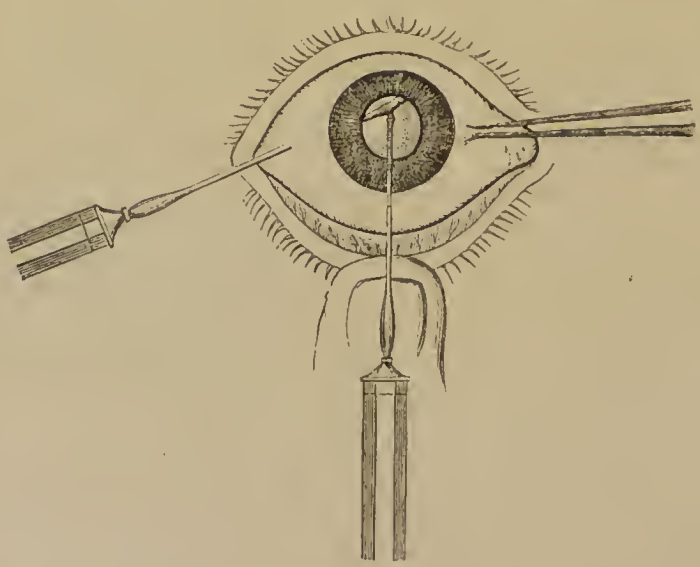

Ein für die Nadeloperation geöffnetes cataractöses Auge, an dem eine Fixirpincette, eine Nadel zum Hornhautstich und eine Nadel zum Scleroticalstich angebracht sind.

werde, um eine so weite Oeffnung zu bohren, als für den Körper der Nadel erforderlich ist. Erst dann wird die Nadel in geschmolzenem Blei gehärtet, um die erforderliche Festigkeit und Biegsamkeit zu erhalten. Die zweischneidige Spitze ist entweder gerade (*Beer*) oder über die Fläche ein wenig gebogen (*Jüngken*) oder über eine Schneidekante sichelförmig gebogen (Sichelnadel von *Langenbeck.*) Alle übrigen Modificationen kann man getrost der Historie überweisen. Die gerade Nadel eignet sich überall, die gebogene soll das Schonen der

Iris erleichtern und sich besser bei Depression auf die Linse legen, mit der Sichelnadel glaubt man besser schneiden zu können.

Die Staarnadel wird wie das Staarmesser gefasst, aber, was sehr wichtig ist, nach der Einführung nur zu Hebelbewegungen benutzt, wobei die Einstichöffnung als das Hypomochlion dient, um das alle Bewegungen ausgeführt werden. Das Heft muss also, wenn die Nadel nach Unten wirken soll, nach Oben, d. h. immer entgegengesetzt bewegt werden, ohne dass die Einstichstelle dabei im Geringsten gedrückt und gezerrt wird. Ueberhaupt ist es Erforderniss, die Staarnadel mit schwebender Leichtigkeit zu handhaben, ohne dass dadurch der Sicherheit ihrer Bewegungen der geringste Eintrag geschehe. Bei gehöriger Aufmerksamkeit und vorschriftsmässiger Beleuchtung ist die Gefahr, die Iris zu spiessen, nicht gross, doch kann man sich, um sicherer zu gehen, einer mässig über die Fläche gekrümmten Nadel bedienen und deren Spitze beim Vorschieben in die der Iris entgegengesetzten Richtung bringen. Mit der concaven Spitzenpartie fasst man die Linse zur Dislocation auch einigermassen sicherer und fester.

A. Scleroticonyxis. Die Nadel wird in der angegebenen Weise mit der Spitze senkrecht auf die Convexität des Bulbus gesetzt und zwar etwas oberhalb oder unterhalb von dem Querdurchmesser, um die langen Ciliararterien mit einiger Sicherheit zu vermeiden, und c. $1^1/_2$ Linien vom Hornhautrande entfernt, um den ringförmigen inneren Muskelapparat, der die Linse trägt und accommodirt, nicht zu verletzen. Dabei müssen die Schneidekanten nach beiden Seiten gerichtet sein, um zwischen Gefässen und Muskelfasern (vom *m. rect. ext.*) durchzugleiten, ohne mehr, als unvermeidlich ist, zu zerschneiden. Bedient man sich einer über die Fläche gekrümmten Nadel, so muss man beim Einstich hierauf Rücksicht nehmen, um direct durch die Sclerotica zu dringen und nicht zwischen den Häuten einen Canal zu bohren. Die Sichelnadel setzt man so ein, dass die Convexität nach dem Gesichte gerichtet ist und bringt während des Durchgehens das Heft nach Vorn, macht also mit demselben eine der Sichelform der Spitze entsprechende Bewegung.

Man fühlt es bei einiger Uebung und Aufmerksamkeit sofort, wenn die Nadelspitze die Sclera durchdrungen hat. Der Umstand, dass man es auch an der bis zu einem gewissen Punkte unsichtbar gewordenen Nadel absehen kann, wird besser für die Praxis nicht als massgebend betrachtet. Erst nach für sich vollendetem Einstich wird die Nadel der besonderen Absicht gemäss, die man durch die *Scleroteconyxis* erreichen will, weiter vorgeschoben. Ebenso muss das Zurückziehen der Nadel nach der Operation mit derselben Aufmerksamkeit und gewissermassen als besonderer Theil der Operation ausgeführt werden.

Der Kranke sitzt etwas tiefer als der Operateur und zwar so, dass das Kinn des Letzteren in gleicher Höhe mit dem zu operirenden Auge sich befindet und reflectirtes Tageslicht über die Nase in dasselbe günstig beleuchtend einfällt. Der hinter dem Patienten stehende Assistent legt die gleichnamige Hand auf den Kopf und fixirt das Oberlid, während die andere Hand auf das Kinn des Kranken zu liegen kommt. Der Operateur prüft nun die Nadel nochmals und zwar dadurch, dass er untersucht, ob sie ohne Krachen durch ausgespanntes Goldschlägerhäutchen geführt werden kann. Das linke Auge wird mit der rechten, das rechte mit der linken Hand operirt. Der Zeigefinger der freien Hand fixirt das Unterlid am Orbitalrande, während der Mittelfinger bereit bleibt, nöthigenfalls den zu unruhigen Bulbus durch entsprechenden Druck zu beruhigen. Ist

der Patient sehr ungeberdig, so muss er chloroformirt werden, wenn man es nicht vorzieht, auch die Fixirung des Unterlides der am Kinn liegenden Hand des Assistenten zu übergeben und selbst mit der nicht operirenden Hand ein Häkchen oder eine Pincette als Ophthalmostaten anzulegen.

a) Depressio per Scleram. Man bedient sich einer schwach gekrümmten Nadel und setzt sie c. 1/4 Linie über dem Querdurchmesser mit der Convexität nach Oben ein, vollendet den Einstich schnell, bringt nun die Convexität nach Vorn und schiebt die Nadel fest und ruhig zwischen Linse und Iris vor, bis sie sich präsentirt. Nun (zweiter Act) senkt man das Heft so weit, dass die Spitze der Nadel bis an den oberen Linsenrand steigt, und rotirt zugleich nach Innen, so dass sich die Concavität der Nadel über den Rand legt. Darauf wird zuerst durch schwache Hebelbewegungen ein wiederholter leiser Druck auf die Linse ausgeübt, um sie wo möglich mit der Kapsel aus ihren Verbindungen zu lösen, und dann mittelst einer senkrechten Hebung des Heftes Nadel und Linse bis hinter den Pupillarrand der Iris gebracht und einige Augenblicke pausirt. Mit einer halben Drehung wird nun die convexe Nadelfläche auf den Linsenrand gebracht und durch sanften Druck die allseitig gelöste Linse tiefer unter den Glaskörper deprimirt, so dass der Rand nach Vorn und die Hinterfläche nach Oben gerichtet ist. Man darf diesen Theil der Depression besonders nicht mit einiger Gewalt ausführen, da dann die Linse sofort einen zu Entzündung Anlass gebenden Druck auf die Choroidea ausübt, oder doch so unmittelbar auf ihr zu liegen käme, dass für spätere Zeit, wahrscheinlich in Verbindung mit der Linsenresorption, eine nachtheilige Wirkung auf die Choroidea die Folge sein könnte. Einige neuere Autoren halten die Gefahr einer solchen Secundärerkrankung ohne Zweifel für grösser als sie ist. Darf man nach c. 1/4 Minute annehmen, dass sich der vor die Linse verdrängte Glaskörper wieder über der Linse zusammengelegt habe, um das Wiederaufsteigen zu verhüten, so zieht man die Nadel behutsam bis vor die Spitze direct an die Einstichöffnung zurück, da man durch blosses Heben den Glaskörper wieder trennen und das Aufsteigen der Linsen befördern würde, und präsentirt sie nun zum zweiten Male in der Pupillarfläche, um sich zu überzeugen, dass die Depression vollständig gelungen ist und nicht sofort wiederholt zu werden braucht. Erst dann zieht man die Nadel aus und zwar mit denselben Bewegungen wie beim Einstich und verklebt nun das Auge.

Zu den nennenswerthen Varianten gehört, die präsentirte Nadel um die obere Linsenhälfte herumzubewegen, um dieselbe gewissermassen mit der Kapsel loszuschälen und erst dann zu deprimiren. *Cunier*'s und *Desmarres* Modificationen haben in Deutschland wenig Nachahmung gefunden. Bemerkenswerth ist aber noch, wenn diese Methode ausgeführt werden soll, dass man nach der ersten Präsentation der Nadel wenigstens einen Längsschnitt über die möglicher Weise feste vordere Kapsel führe, um deren weiteres Zurücktreten aus der Sehachse zu begünstigen. Bliebe sie intact, so könnte sie ähnlich der *Wachendorf*'schen Membran die Pupille überspannen und würde entweder wegen ihr anhaftender Corticalsubstanz oder später durch Faltung und Exsudatanlagerung s. g. *Catar. secundaria* darstellen und eine Nachoperation erforderlich machen.

b) Reclinatio per scleram. Sie wird auf zweierlei Weise ausgeführt, entweder nach *Willburg* (1785) so, dass die Nadel auf die vordere Linsenfläche der Art wirkt, dass die Linse in der Achsenrichtung umgelegt und ihre Vorderfläche gerade empor, der obere Rand nach Hinten

gerichtet wird, oder nach *Scarpa* (1803) so, dass bei derselben Nadelanlage die Linse zur Seite zwischen den äusseren und unteren *m. rect.* gelagert und die Vorderfläche der Linse also nach der *glabella frontis* hin gerichtet wird.

Behufs Ausführung der Searpa'schen Methode wird die concav-convexe Nadel $1^1/_2$—$2'''$ vom Hornhautrande und circa $1'''$ unter dem Querdurchmesser des Bulbus eingesetzt und zwar so, dass die Convexität der Nadel nach Oben gerichtet ist, und auf dem kürzesten Wege durch die Sclera geschoben. Sie durchbohrt also *Conj. Sclera, Choroid.* und gelangt in das *corp. vitr.*, aus dem man sie mittelst Schläfenbewegung des Heftes durch den Linsenrand hinter die Iris bringt, um sofort eine Rotirung vorzunehmen, welche die Convexität nach der Iris und die Concavität nach der Linse zuwendet. Durch Streckung der drei Finger kommt nunmehr die Nadel zur Präsentation, erfasst nun (2. Act) die vordere Linsenfläche und drängt die Linse, indem das Heft gegen die Nasenwurzel gehoben wird, von Vorn direkt nach Hinten in den Glaskörper. Man gebe genau Acht, dass man den Schwerpunkt der Linse fasse, was man durch zuerst nur prüfendes Drücken ermittelt und durch welches man zugleich diejenigen Stellen kenntlich macht, an denen etwa Adhärenzen mit der Iris stattfinden. Die Iris zieht sich nach diesen Stellen hin, nach denen man nun die nächste Schneidekante der Nadel führt, um diese *Synechia posterior* zu beseitigen. Sobald die zurückgedrängte Linse die hintere Kapsel gespalten und ein wenig in den Glaskörper gesenkt ist, pausirt man wie bei der Depression einige Augenblicke, um die Nadel zu rotiren, so dass sie mit der Convexität auf der Linse liegt und drängt sie nun tiefer in den Glaskörper, so dass sie zwischen den äusseren und unteren *m. rect.* zu liegen kommt und ihre Vorderfläche nach der *glabella* richtet. Nach einer kurzen Pause bewirkt man darauf die Zurückziehung nach den bei der Depression angegebenen Grundsätzen.

Die Willburg'sche Methode erfordert, dass die Nadel oberhalb des Querdurchmessers eingesetzt werde und zwar so, dass die Convexität nach Unten gerichtet sei. Das Verfahren hat *caet paribus* den Vortheil, dass es nach vollbrachter Umlegung möglich macht, die Linse noch durch eine rückwärts schiebende Bewegung weiter von ihrem ursprünglichen Sitze zu entfernen und so auch die Befestigungsmittel, welche nach der Reclination die Linse noch, wie den Deckel einer Dose mittelst des Gewindes, mit dem Kapselfalze verbinden, vollständig zu zerstören. Die Gefahr des Aufsteigens durch anziehende Kapselreste ist hierdurch verhindert, ausserdem umgibt Glaskörpersubstanz die entkapselte Linse vollständig *(Arlt)* und fixirt sie leichter in der neuen Lage, doch ist das Rückwärtsschieben in praxi keineswegs sehr leicht ausführbar und möchte oft zu Choroideallaesion Anlass geben. Um dieser Gefahr vorzubeugen, sorge man jedenfalls die Linse aus der Sehachse zu lagern, ohne sie indess zu fest in den Grund, wie in einen sicheren, gefahrlosen Versteck schieben zu wollen.

Im Allgemeinen hat für den Augenblick die Lappenoperation vielleicht vor der Umlegung des Staars, mit der sie lang um den Vorrang stritt, einen Vorrang gewonnen durch die Vervollkommnung der Verbandweise, die den Erfolg der Wundheilung sichert. Es ist indess fortwährend die Aufgabe denkender Kräfte, die Gefahren der Umlegung zu vermindern, das Operationsverfahren auf feste Normen zu bringen, den Zufällen durch frühzeitige vorsichtige Aufsuchung und Entfernung ihrer Ursachen zu begegnen. *Küchler* hat dies zu wiederholten Malen mit Er-

folg versucht unter dem günstigen Einfluss „der schrägen Beleuchtung mit Hutschirm“ [1]). Vielleicht gelingt es in nicht ferner Zukunft auf diese Weise, den sinkenden Ruhm der Umlegung von Neuem strahlen zu machen.

c) Discisio per scleram. Man bedient sich zu diesem Verfahren mit Vorliebe einer Sichelnadel, die in der angegebenen Weise eingeführt wird, um sodann, wie die älteren Autoren wollen, die Linse selbst in mehrere Stücke zu zerschneiden *(Himly)* oder um nur die Kapsel zu dilaceriren und dem *hum. aq.* für die Resorption Zugang zu der Linsensubstanz zu verschaffen. Nach der älteren Lehre soll die Linse durch vier Schnitte in acht ziemlich gleiche Theile zerlegt werden, nämlich durch einen senkrechten, zwei schräge und einen horizontalen Durchschnitt, doch ist es fraglich, ob diese Aufgabe je in der Praxis vollständig gelöst ist. Genug, wenn die Zerkleinerung in 6—8 möglichst gleich grosse Stücke überhaupt gelingt. Ein grösseres, dem Schnitte ausweichendes Kernstück bleibt in der Regel übrig und muss reclinirt oder deprimirt werden. Ein kleines Corticalstück schadet in dem Raume zwischen Hornhaut und Iris meistens nicht, doch ist der Rath, einen Theil der zerstückelten Linse durch die Pupille nach Vorn zu bringen, nicht in jedem Falle unbedingt auszuführen, da Iritis, Cornealtrübung und Vereiterung oder bleibende Sehstörung durch dies Fragment selbst gar zu oft beobachtet worden sind. Man ist, um diesen drohenden Gefahren aus dem Wege zu gehen, nicht selten gezwungen gewesen, das nach Vorn dislocirte Stück sofort oder nach einiger Zeit mittelst Extraction zu entfernen. Ueberhaupt ist die Discision wegen der die Resorption vorbereitenden Auflockerung und Volumszunahme der Fragmente niemals ohne gewichtige Bedenken und selbst wiederholte Punction zur Entleerung des Kammerwassers, durch welche ein der Volumszunahme entsprechender grösserer Raum geschaffen werden soll, — wobei aber auch das Quantum der resorbirenden Flüssigkeit verloren geht, — auch sie genügt keineswegs immer, um mit Entzündung drohende Reizung zu bekämpfen. — Bei Befolgung von *Desmarres* Rathe, mit einer einschneidigen Nadel zu discidiren, um die Iris geringerer Gefahr auszusetzen, müssen mehr Bewegungen und Rotationen der Nadel ausgeführt werden. Die blosse Dilaceration der Kapsel mit einem Häkchen auszuführen, ist nicht sehr zu empfehlen, da es allzuleicht in differenten Organen sich einsetzt und sie verwundet, während derselbe Zweck mit der Nadel wohl ebensogut ausgeführt werden kann.

B. Keratonyxis. Ueber den Werth des Einstichs durch die Hornhaut sind die Urtheile sehr verschieden. Zu läugnen ist nicht, dass dieselbe auch auf dem rechten Auge ebenso gut mit der rechten Hand ausgeführt werden kann, was für Aerzte, die nur mit dieser Hand zu operiren gewohnt sind, ein grosser Vortheil ist. Die Nadel ist dünner und kürzer, kann übrigens gerade, gekrümmt oder sichelförmig sein. Während der Ellbogen zur Seite gehalten wird und der kleine Finger zur Stütze der Hand dienend auf der Wange aufgesetzt ist, trägt der Daumen $^1/_2$ Zoll vom Hefte die Nadel, die vom Zeige- und Mittelfinger festgehalten wird. In dieser Haltung bewegt sich die Nadel freier, als

---

[1]) Vgl. *Küchler* Deutsche Klinik 1860, S. 298, 308, 318.

wenn sie schreibefederartig gefasst und gehandhabt wird. Der leicht hinderliche Ringfinger wird am Besten in die Hand eingeschlagen. Während der Assistent das Oberlid fixirt, wird das Unterlid vom linken Mittelfinger des Operateurs vom Bulbus entfernt gehalten, damit der Zeigefinger erforderlichen Falls die Leitung der Nadel unterstützen kann und die übrigen Finger im Gesichte aufliegen. Der Einstich geschieht bei gekrümmter Nadel mit der Convexität nach Oben zwischen dem Centrum der Pupille und dem unteren Cornealrande oder c. $^1/_2$''' unter dem Querdurchmesser des Auges und zwar wartet man, um ihn auszuführen, während die Nadel auf dem linken Zeigefinger ruht, einen vollkommen ruhigen Moment des Bulbus ab und sticht dann mit senkrecht auf die Cornealwölbung gerichteter Spitze durch. Das weitere Verfahren ist nunmehr ein verschiedenes, je nachdem man die Linse zu reclíniren oder zu discidiren beabsichtigt. Depression lässt sich ohne grosse Insultation der Cornea nicht wohl ausführen, würde auch trotz derselben kaum je mit Sicherheit zu Ende gebracht werden können. — Der Stichkanal darf nie schräg durch die Cornea gehen, sondern stets senkrecht durch deren Substanz.

a) Reclinatio per corneam. Die Nadel wird nach vollbrachtem Einstich, von dessen Gelingen Gefühl und Gesicht den Operateur überzeugen, ohne Verzug über den oberen Linsenrand hingeschoben, wobei der Rand selbst in die Nadelconcavität zu liegen kommt. Nun werden, wie bei der Operation durch die Sclera, vermittelst leichter Hebelbewegungen zunächst Luxationsversuche gemacht, durch die es oft gelingt, die Linse sammt der Kapsel aus ihren Verbindungen zu lösen. Dann reclinirt man langsam und stetig die Linse in die Glaskörpertiefe, wobei man genau beachten muss, ob sie nicht vielleicht wegen grösserer Adhäsion an einer Seite nach derselben sich um die Nadel herum zu schlagen droht, so dass der Rand dieser Seite nach Vorn gestellt würde. In diesem Falle müsste man sofort die Nadelstellung etwas mehr nach dieser Seite hin verändern, um den für gleichmässige Reclination geeigneteren Punkt zu treffen. Die gänzliche Herabsenkung in die Tiefe bewirkt man durch Erhebung des Heftes und gleichzeitige Stütze der Nadel am Bulbus mit dem linken Zeigefinger, um die stets sehr gefährliche Quetschung der Hornhautwunde zu vermeiden. Ungefähr $^1/_4$ Minute verharrt die Nadel in dieser Position, dann wird sie vorsichtig von der Linse nach der Einstichöffnung zurückgezogen und wieder in die Position vor der Reclination gebracht, in der man abwartet, ob möglicher Weise die Linse aufsteigt und das Manoeuvre der Reclination wiederholt werden muss. — Das Ausführen der Nadel geschieht auf dem linken Zeigefinger wie der Einstich.

Einen höheren Einstichpunkt zu wählen, z. B. im Centrum der Pupille, wie *Walther* häufig zu Bonn gethan hat, ist deshalb nicht anzurathen, da gar zu leicht eine trübliche Hornhautnarbe, die im Centrum sehr störend wirkt, zurückbleibt. *Ruete's* Rath dagegen, vor der Reclination einen Kreuzschnitt durch die Kapsel zu führen, damit sich die Zipfel leicht zurückziehen könnten und keine *Catar. secundaria* eintrete, ist als begründet anzuerkennen.

Sie ist höchstens da angezeigt, wo wegen *Synechia anterior* keine andere als eine centrale Perforation möglich ist und man ohnehin nur auf einen beschränkten Operationserfolg rechnen darf. Wäre zugleich *Synechia posterior* und *Myosis organica* vorhanden, so müsste man sich zur *Koremorphosis* entschliessen.

b) Discisio per corneam. Man gibt der auf dem oberen Lin-

senrande liegenden Nadel eine Seitendrehung, so dass eine Schneidekante nach Unten gerichtet ist, und führt nun zuerst vier Schnitte, einen senkrechten, zwei quere und einen horizontalen durch die vordere Kapselwand, bei deren Ausführung die Nadel in der Einstichöffnung zurück- und wieder vorgleitet. (*Rosas* zieht, um sicherer zu schneiden, eine feine Sichelnadel vor.) Diese Schnitte werden nach vollständiger Zerspaltung der vorderen Kapselwand in acht Theile tiefergehend durch die Linsensubstanz wiederholt, worauf man den meist festeren Kern reclinirt oder zur Seite legt.

Bei vorderer und hinterer *Synechia* von grosser Ausdehnung ist neuerdings mehrfach eine Variation empfohlen und vielfach (*Dietrich*) ausgeführt worden, die angeführt werden muss. Nach centraler Hornhautperforation durchbohrt man sofort die cataractöse Linse und schneidet in sie hinein ein Schloch, ohne die Randtheile der Linse im Geringsten zu insultiren. Die ausgelöste Substanz, besonders den Kern, verlegt man in den Glaskörper oder auch in und vor die Pupille und wiederholt die an und für sich wenig eingreifende Operation, so oft es erforderlich ist. Letzteres wird freilich wohl sehr häufig der Fall sein.

c) Dilaceratio capsulae per corneam ist eine von *Jäger* eingeführte empfehlenswerthe Modification der blossen Zerschneidung der Kapsel, nach deren Ausführung man die Entfernung der unzerstückelten Linse der Resorptionsthätigkeit des Kammerwassers überlässt. Weil ihr aber wegen der mehrfachen Bewegung der Nadel leicht *Keratitis* folgt und die Sicherheit vor Nachstaar nicht gross ist, indem die selten ganz günstig zerschnittene Kapsel sich gern wieder vereinigt und deshalb die Sehachse eben nicht frei wird, so wird die Dilaceration besser an Stelle der Discision ausgeführt und zwar so, dass man zuerst mit einem Staarmesser $^1/_2$‴ vom Cornealrande einen 2‴ langen, querliegenden Schnitt der Cornea beibringt, ohne das Kammerwasser zum Abfluss zu bringen. Darauf führt man ein feines Irishäkchen direct auf das Kapselcentrum ein, fasst die Kapsel möglichst sicher und geht nun mit dem Häkchen wieder aus, indem man durch angemessen vorsichtige Haltung Verfangen desselben in den Wundlippen der Hornhaut verhindert. Besonders bei erheblichen Anlagerungen an die innere Seite der vorderen Kapselwand ist es wünschenswerth, ein grösseres Stück so zu entfernen. Das Uebrige überlässt man mit berechtigter Hoffnung auf Erfolg der Resorption des *hum. aq.* und der Retraction der zerrissenen Kapsel und sei nur bedacht, bei beginnender Aufquellung der Linse sofort zu punctiren und die Punction, so oft es angezeigt ist, rechtzeitig zu wiederholen.

Ueble Ereignisse, welche Nadeloperationen unterbrechen und in ihrem Erfolge mehr weniger beeinträchtigen können, sind:

1) Verletzung eines grösseren Conjunctivalgefässes und Blutaustritt in das Bindehautgewebe ist an sich nicht nachtheilig, da die vollständige Resorption nicht ausbleibt oder die Entleerung ohne Nachtheil vorgenommen werden kann.

2) Schlimm ist Verletzung eines Ciliargefässes, die ohne Schuld des Operateurs eintreten kann, und der Iris, die durch aufmerksame Nadelführung zu vermeiden ist, und zwar um so mehr, als der Blutaustritt in den Kammerraum die angefangene Operation sofort zu beendigen zwingen kann oder den Erfolg der ausgeführten gefährdet. Es muss unverweilt antiphlogistisch verfahren werden.

3) Fehlerhafter Einstich wird am sichersten dadurch vermieden, dass

die Nadelspitze möglichst nahe am Bulbus den Moment vollständiger Ruhe zum Eingehen erwartet. Ist er geschehen, so zieht man augenblicklich zurück, um richtig einzugehen, oder man verschiebt die Operation für einen anderen Tag, um inzwischen die Folgen des Fehlers zu bekämpfen.

4) Gleitet die Nadel aus der gut gewählten Einstichsstelle wieder nach Aussen, so muss man, was allerdings schwierig ist, bei dem zweiten Eingehen genau wieder die gemachte Oeffnung treffen.

5) Wird die Linse gespiesst, was durch Ausbleiben des reinen Metallglanzes der Nadel bei der Präsentation unschwer erkannt wird, so sucht man die Nadel durch Rotiren und Retrahiren zu befreien und schiebt sie dann mehr nach Vorn gerichtet von Neuem ein.

6) Die Staarmasse ist sehr weich und kann weder deprimirt noch reclinirt werden. Man discidire sie dann nach den angegebenen Regeln, um sich wenigstens die Möglichkeit eines Erfolges zu sichern.

7) Die Linse ist nur locker befestigt und prolabirt durch die Pupille zwischen Iris und Cornea. Das Ereigniss ist nicht ganz übel, wenn nur ein Linsenfragment prolabirt, da dasselbe wohl vom *hum. aq.* aufgesogen wird, aber sehr schlimm, wenn der Prolapsus die ganze Linse betrifft. Um der mit allgemeiner Vereiterung drohenden Entzündung vorzubauen, ist es am gerathensten, sofort zur Extraetio lentis zu schreiten. — Anspiessen der Linse, um sie so zurück zu heben, glückt fast niemals.

8) Letzteres ist ebenfalls erforderlich, wenn ein grösseres Nadelstück abbricht. Ein kleines Nadelsplitterchen darf man zurücklassen, um zu hoffen, dass es durch Oxydation beseitigt werde.

9) Erhebt sich der Staar nach jedem Dislocationsversuche von Neuem, so trenne man etwaige Adhärenzen, die Ursache sind, mit der Nadel oder extrahire den Staar durch Lappenschnitt oder discidire.

10) Unruhige Bewegungen des Bulbus oder des Kopfes, während derer das Oberlid dem Finger des Assistenten entgleiten kann, dürfen den Operateur nicht veranlassen, von der Operation abzustehen, vielmehr spreche er freundlich zur Ruhe und fahre dann fort.

11) Quillt die Linse und bläht sich auf, so hat man in der Linearextraction das probateste Mittel, den Druck derselben auf Iris und corp. ciliare zu paralysiren und sie auszulöffeln; schon beim blossen Klaffen des Linearspaltes pflegt die Masse an der Löffelrinne auszutreten und die Pupille schön schwarz sich zu zeigen. (*Ed. Richter.*)

Was die Indicationslehre im Allgemeinen wie im Besonderen betrifft, so bestehen noch zur Stunde über fast jeden Punkt bei den Autoren wesentliche Differenzen, deren vollständige Ausgleichung zumal bei dem so vielfach begegnenden falschen Begriffe von Consequenz auch kaum je zu erwarten ist und die anderntheils in der individuellen Natur jedes therapeutischen Eingriffes begründet sind. Der alte Satz, zu operiren, sobald der Staar reif geworden, hat seinen Werth schon dadurch verlieren müssen, dass man eingesehen, Staarbildung sei nicht ein specifischer Proeess, und Staar nicht das blosse Residuum dieses Proeesses, der zu anderweitigen Störungen führen müsse, wenn man den Ort seines Verlaufes, die Linse, vorzeitig durch eine Operation insultire. Präsentirt sich ein Staarkranker zur Operation, so fragen die meisten Operateure nicht, ob der Staar so weit reif sei, dass er lockerer in seinen Verbindungen hafte (*Tavignot* u. A.), sondern ermitteln die Aussenbedingungen für

die Operation im Allgemeinen und lassen sich durch die Beschaffenheit des Staares nur hinsichtlich der zu wählenden Methode bestimmen. Und hierin liegt das Richtige; *Hasner* sagt schlagend (l. c. p. 205), die Klugheit allein gebiete, nicht eher zu operiren, als bis das Sehevermögen bis zur Lichtempfindung erloschen ist. Aber wer wird und darf jeden Kranken bis zu diesem oft Jahre ausbleibenden Momente warten lassen, zumal frühzeitige Operation erfahrungsgemäss nicht selten günstigere Resultate liefert, als hinausgeschobene? Ein unglücklicher Ausgang kann den Halbblinden ganz blenden, aber diese Möglichkeit hat nur eine relative Geltung. Deshalb sorge man, dass jeder örtliche Reiz erloschen, jedes allgemeine Leiden beseitigt, der Körper also übrigens gesund und die Aussenbedingungen günstig seien, und frage dann nicht, ob der Staar Monate, Jahre oder Jahrzehnte gedauert, sondern handle richtig und gedenke des Grundsatzes von *Ambroise Paré*, der bescheiden aussprach: „Je le pansai, Dieu le guarit.“ —

Hinsichtlich der Jahreszeit ist nicht bloss Mai und Juni günstig, sondern ausser den heissesten Tagen jede, in der das Wetter beständig ist und keine besonders ungünstige Krankheitsconstitution herrscht. Tag und Stunde wähle man für Licht und Nachkur günstig, besser vor Mittag. In grösseren Anstalten werden Staaroperationen neuerdings in jeder Jahreszeit vorgenommen, ohne dass der Erfolg beeinträchtigt wurde, wohl aber zu grosser Erleichterung der Beobachtung.

Bei einseitigem Staare operire man ohne möglichst sichere Aussicht auf guten Erfolg nicht und lasse mehr den Willen des Patienten entscheidend sein. Bei Staar auf einem Auge und beginnender Linsentrübung in der anderen Linse will man nach der Operation des Staares Rückgang der Trübung beobachtet haben (*Stevenson, Beer* u. v. A.) und hat deshalb die unverzögerte Vornahme der Operation anrathen zu dürfen geglaubt. Auch bei diesem Zustande erforsche man vor dem Entschlusse wohl zugleich den Vortheil des Kranken und den für das Gelingen der Operation besonders hinsichtlich der übrigen Umstände. — Sind beide Augen staarblind, so operiren die Meisten in einer Sitzung mit Recht beide Augen, doch stehe man von der zweiten Operation ab, wenn irgend welche Gründe einen nicht günstigen Erfolg erwarten lassen, und erhalte dem Patienten und sich die Hoffnung, später wenigstens das andere mit vollkommen günstigem Erfolge zu heilen.

Was das Alter des Patienten betrifft, in welchem die Operation zulässig sei, so erscheint nur das erste und zweite Lebensjahr ausgeschlossen, doch wollen Einige auch vor der Zahnperiode die Operation für zulässig erklären. Die Evolutions- und Involutionszeit des Katamenialflusses lässt man gern vorher vorübergehen, Schwangerschaft an sich contraindicirt nicht. Ebensowenig hohes Alter. *Cunier* operirte mit Erfolg eine 100jährige Frau, *Skokalski* einen Greis von 103 Jahren.

Grösste Achtsamkeit bei den zur Operation erforderlichen Vorbereitungen kann nicht hoch genug angeschlagen werden. Der Körper des Patienten ist, wenn man sicher gehen will, im Ganzen und in allen wichtigen Theilen zu durchforschen und eine Vorkur zu arrangiren, wenn irgend welche Anomalie erheblich genug scheint, um den Operationserfolg schmälern zu können. Mit Entzündung oder Fieber verlaufende Processe müssen vollständig zu Ende geführt werden, Katarrh, zumal mit Hustenreiz verbunden, besonders aber rheumatische Leiden, müssen

durch Verweilen in geeigneter Temperatur und bei passender Behandlung einige Tage gewichen sein, ehe man zur Operation schreiten darf. Uebrigens ist höchstens ein Clysma bei Neigung zur Hartleibigkeit Tags vorher zu verordnen und die Diät zu reguliren und allenfalls zu schmälern.

Als Vorbereitung am Auge selbst ist es bei sensibeln Patienten gut, das Auge an Berührung mit Instrumenten (Sonde, Stricknadel) einige Tage vorher zu gewöhnen, was häufig überraschend schnell die scheusten Personen im Ertragen dieser kleinen Insulte übt.

Am besten operirt man, indem man den Patienten einige Zoll tiefer sitzen lässt, als man selbst stehend oder sitzend sich befindet. Für die Extraction ist Rückenlage des Patienten geeigneter, sowohl um Vorfall des Glaskörpers vorzubeugen, als auch, um den Patienten nach der Operation nicht aufstehen und sich wieder niederlegen lassen zu müssen. Ruhiges Verhalten während der Operation ist dem Patienten oft beim ernstesten Willen nicht möglich, weshalb man entweder die Knie mit einem Tuche zusammenbindet, oder Gehülfen beauftragt, die Ruhe des Körpers durch Festhalten zu bewirken. Kinder werden am zweckmässigsten wie Wickelkinder in die Unfähigkeit versetzt, Widerstand zu leisten und von einer starken Person auf dem Schoose gehalten.

Kann man ohne Ophthalmostaten operiren, so verdient dies den Vorzug, da sie im Allgemeinen die Freiheit der Operation beschränken. Von der Stellung und Thätigkeit des Assistenten war schon die Rede, die Instrumente liegen am besten dem Operateur zur Hand, damit während der Operation jedes Sprechen unnöthig ist.

Chloroform anzuwenden, ist nur in Ausnahmefällen indicirt; es muss mit der grössten Vorsicht und bei leerem Magen applicirt werden, da sonst allzuleicht Vomituritionen und Erbrechen die Operation unterbrechen oder den Erfolg vereiteln.

Atropine ist aber nicht zu entbehren. Ich habe einmal erlebt, dass ein Arzt einzig durch Versäumen der kunstmässigen Pupillendilatation zwei rein cataractöse Augen vollständig zerstörte. Belladonnaextract pflegte man 1—2 Stunden vor der Operation in solutione (℈ ½ in ℥ 2 aq. dest.) einzuträufeln. Atropine (gr. 4 in ℥ 1 aq. dest.) instillirt man Abends vorher.

Bezüglich der Methode, der man für den einzelnen Fall den Vorzug zu geben hat, ist die Discusion noch nicht geschlossen. Im Allgemeinen steht fest, dass die Consistenz der Linse das wichtigste Moment für die Bestimmung der Operationsmethode abgiebt (s. o.); ferner, dass man niemals eine eingreifende Methode zu wählen hat, wo eine weniger eingreifende zum Ziele führt; ferner, dass die Rückkehr zu festeren Verbandweisen für die Lappenextraction einen grossen Theil seither bei ihr bestandener Gefahren beseitigt und die Concurrenz der Reclination mit derselben selbst bei festeren Staaren sehr beschränkt hat (v. *Gräfe* und *Küchler*). Die Extraction ist das sicherste Heilverfahren, wenn man nicht bloss den nächsten Erfolg berücksichtigt. Gänzlicher Verlust droht häufiger und zwar schon nach wenigen Tagen, wenn die Extraction ausgeübt und misslungen ist, während Nadeloperationen weit seltener von baldiger Zerstörung gefolgt zu sein pflegen. Aber auf letztere folgt häufig, von welcher Thatsache man sich erst in den letzten Jahren aufrichtige Rechenschaft zu geben angefangen hat, in Monaten oder Jahren Erblindung in Folge des Druckes, den die dis-

locirte Staarlinse auf die Retina und Choroidea ausübt. *Schleichende Choroiditis durch Druck* heisst diese Erblindung jetzt, die früher als wieder aufgetauchte *Arthritis*, als altes *Rheuma* im Auge bezeichnet wurde und zu deren Entstehung man an die Wirkung der versenkten Linse nicht dachte.[1]) Neuere Statistik, welche auch dem späteren Zustand der operirten Augen Rechnung trägt, belehrt uns, dass Extraction die gedeihlichere Methode sei und in solchen Festsetzungen entscheiden wohl mit Recht die durch sorgfältig angestellte Statistik ermittelten Zahlen. Dass die Extraction um so gefahrvoller ist, je weniger Uebung der Operateur besitzt, kann deren wissenschaftliche Vorzüge nicht schmälern. Ihre grössere Verwundung ist ebensowenig von entscheidender Bedeutung, da die Erfahrung lehrt, dass einmalige erhebliche Verwundung vom Auge unverhältnissmässig besser ertragen wird, als fortdauernder Reiz, der besonders durch die der Resorption vorhergehende Schwellung der dislocirten Linse oder ihrer Fragmente oft bis zu einem hohen Grade gesteigert wird. Verflüssigung des Glaskörpers ist bei Rückenlage weniger zu fürchten. Wohl aber sind es äussere Difformitäten des Auges, zu enge Lidspalte, Tieflage und Kleinheit des Bulbus, flache Hornhaut, Synechia anter. totalis, organische Myosis etc., welche diese Operation contraindiciren oder doch deren Ausführung sehr erschweren und den Erfolg unsicher machen. Hornhautentartungen erschweren den Schnitt, der indess nicht minder gut heilt. — Hat man zu fürchten, dass wegen Blödsinn, Fallsucht oder wegen Asthma, Scoliosis, wegen zu grosser Jugend die für die gehörige Ruhe erforderliche Rückenlage nicht eingehalten werde, so ist das ein Anlass, lieber zur Nadel als zum Staarmesser zu greifen; darf man wegen schlechter Säfte nicht auf Primärheilung zählen, so bildet man ebenfalls den Lappen nicht gern. —

v. Gräfe sagt: da alle aprioristischen Gründe trügen können, so ist es dringend nöthig, denselben nur im Verein mit Erfahrungsresultaten einen Werth beizulegen. Deshalb greife man zur Statistik und überzeuge sich, dass selbst die wenige Wochen nach der Operation angestellten Beobachtungen ein besseres Resultat für die Extraction liefern, als für die Reclination. Wie wird sich dieses aber ändern, wenn man nach 1 oder 2 Jahren vergleichen wollte, *da die Extraction so zu sagen frei ist von späteren Nacherkrankungen*, während die Reclination gerade in den letzteren den Quell ihres Scheiterns findet. *Die Extraction ist also die Operation der Regel, die Reclination ein Ausnahmsverfahren. Gräfe* gibt der Reclination den Vorzug:

1) Bei Individuen im höchsten Alter, wenn die Arterien sehr rigide sind und die Haut atrophisch verdünnt ist.

2) Wenn im Allgemeinbefinden Umstände obwalten, die eine leidlich ruhige Lage unmöglich machen oder wenn zu grosse Reizbarkeit der Augen, häufiges Blinken etc. mit Störung drohen, die aber wieder durch Operation nach Oben verringert wird.

Für Reclination sind alte Staare von einer gleichmässigen, nicht zu geringen Consistenz geeignet, die keine Adhärenz von Bedeutung haben; die trübe Kapsel lässt sich in der Regel leicht mit aus der Sehaehse entfernen. Weiche Staare discidire man lieber, besonders

---

[1]) Lehrreiche Sectionsbefunde nach verschiedenen Reclinationsverfahren s. deutsche Klinik 1855. 201. 1856. 364. Archiv. B. II. I. 273.

bei jungen Individuen, wo eher Hoffnung ist, auch eine leicht zerschneidbare Kapsel zu treffen. Letztere zieht sich meist günstig zurück, während die Fragmente nicht zu langer Zeit zur Resorption bedürfen. Reine Depression ist obsolet, da sie Iris und Choroidea in gleichem Grade gefährdet.

Linearextraction erklärt *v. Gräfe* nur für zulässig bei weichem Staare, besonders bei Corticalstaar jugendlicher Individuen. Ausserdem liegt in demselben ein unübertreffliches Hülfsmittel, um die nach Traumen oder Operationen geblähte Linse, wenn sie dem Auge Gefahr bringt, aus demselben zu entfernen.

Nach *Schuft* bleibt die *Discision* das alleinige Verfahren bei den Staaren des Kindesalters, mit Ausnahme des vollkommen und gleichmässig erweichten. Zu empfehlen ist dieselbe ferner bei rückgängigen (verflachten), bei unreifen, bei partiellen, stationären (Schichtstaar) und bei traumatischen Cataracten jugendlicher Individuen unter 20 Jahren.

Discision mit Pupillenbildung bei traumatischen und Schichtstaar älterer Individuen und cataracta accreta bei Kindern. In allen anderen Fällen, in denen *Gräfe* dieses sein Verfahren mit besonderer Vorliebe wählt, giebt *Schuft* seiner Auslöffelung den Vorzug.

Die Reclination muss man, nach *Schuft*, selbst als Ausnahmsverfahren jetzt gänzlich fallen lassen, da für alle diejenigen Fälle, in denen gegen die Extraction mit Bogenschnitt seniler Cataracten entschiedene Contraindicationen sich herausstellen und die deshalb sonst der Reclination anheimgefallen sein würden, unbedingt die Auslöffelung passe. Die Reclination ist deshalb stets bedenklich, weil selbst wenn ihr unmittelbarer Ausgang ein günstiger ist, wegen des Liegenbleibens der Linse doch für immer das Damoklesschwert über dem operirten Auge hängt.

Man führt die Nadeloperationen im Allgemeinen lieber per scleram aus, wenn auch bei der *Keratonyxis* nur ein Organ verwundet wird und man auf beiden Augen mit der rechten Hand operiren kann. Die Nachtheile sind, dass leicht eine Narbentrübung zurückbleibt, dass man für die Nadel nur einen engen Spielraum hat, Adhärenzen selten trennen kann und doch stets in Gefahr ist, die Iris zu zerren.

Die Nachbehandlung ist nach allen Methoden insofern dieselbe, als die Patienten bei grösstmöglicher Körperruhe im verdunkelten Zimmer am besten in der Rückenlage, was nach Extractio nothwendig ist, einige Tage verharren, leichte, kühle Kost nehmen und nur das Nöthigste hören und sprechen. Englische Pflasterstreifen legt man sofort über, hängt noch eine einfache Leinencompresse vor und lässt 4—6 Wochen einen grünen oder blauen Schirm tragen. Seröse Feuchtigkeit lässt man von Zeit zu Zeit abtupfen, geringer Wundschmerz lässt nach 1—2 Tagen nach. Nach 3—6 Tagen weicht man die Pflasterstreifen mit lauem Wasser ab, löst die Schleimkrusten und öffnet die Lider in der Dunkelheit, um sich von der Schwärze der Pupille zu überzeugen. Mit den Scheversuchen sei man behutsam und halte zuerst keine hellreflectirenden Objecte vor. Die Beleuchtung des Zimmers darf erst nach c. 14 Tagen zunehmen.

Die bei der Lappenextraction, wie bei allen mit grösseren Verletzungen der Augapfelwände verbundenen Operationen niemals zu versäumende, höchst präcise und sorgfältige und gleich nach der Verwundung anzulegende Verbandweise haben wir oben genauer geschildert.

Deuten sich Entzündungssymptome an, so reinige man die Augen, lege neue Pflaster lockerer auf und applicire kühle Aufschläge, sehr leichte, die deshalb oft gewechselt werden müssen. — Entzündet sich die Iris, was meist unter stechenden Schmerzen geschieht, so muss ernstere Antiphlogose, 8 Blutegel, vielleicht ein Aderlass, innerlich Calomel mit etwas Opium, Ung. Hydrarg. cin. mit Extr. Opii aq. etc. in Anwendung kommen. — Gegen Vomituritionen leisten Pot. Riveri und Eispillen gute Dienste. Bei grosser Empfindlichkeit kann man die Schmerzen durch Morphium, aq. lauroc. oder Opium bekämpfen.

Besonders nach Discision ist grössere Vorsicht erforderlich, da das Schwellen der Fragmente oft schon in wenigen Tagen beginnt. Innere Mittel helfen nicht, wohl aber die Punktion, welche sofort den Druckreiz mindert. Das neu zuströmende Kammerwasser scheint oft resorptionskräftiger zu sein.

Nach der Extraction ist der Lappen schon in 12—24 Stunden wieder, verklebt, nach einer Woche verwachsen und oft schon in Jahresfrist die Narbe nur noch schwer aufzufinden. War die Heilung durch Vorfall von etwas Glaskörper, durch Verschiebung und leichte Eiterung gestört, so ist der einzige Nachtheil doch nur die etwas breitere Narbe.

Convexbrillen mit 2 — 5″ Focaldistanz, sogen. Staarbrillen, haben den Zweck, den mit der Entfernung der Linse entstandenen Lichtbrechungsdefect auszugleichen. Die Linse und besonders deren Kern haben den stärksten Brechungsindex [1]), an der Stelle der Linse treten *hum. aq.* und *corp. vitr.* zusammen, es findet also eine zu geringe Fraction statt, die Strahlen treten zu spät hinter der Netzhaut zu einem deutlichen Bilde zusammen, die Operirten erscheinen also als presbyopisch und bedürfen Gläser wie diese, nur aber solche von stärkerer Biconvexität. Je nach der sonstigen Beschaffenheit der dioptrischen Mittel entsprechen ihrem Bedürfniss biconvexe Gläser von 5—2″ Focaldistanz, zwischen denen man wählen lässt, doch nicht vor Ablauf eines Vierteljahres, um das Auge nicht zu früh an das Mittel zu gewöhnen. Denn es scheint keinem Zweifel zu unterliegen, dass die sechs äusseren Augenmuskeln eine gewisse, wenn auch sehr beschränkte Accommodationsthätigkeit allmählich auszuüben fähig werden können. Der Staaroperirte bedarf gewöhnlich verschiedene Nummern dieser Gläser, die stärkeren zum Nahesehen, die schwächeren zum Fernsehen. Die Auswahl geschieht am besten durch directe Versuche.

Was man von Wiederersatz einer Linse gesagt hat, gehört in das Gebiet der Fabel, da sich in den mehr weniger durchsichtigen, glasigen, durchaus unförmlichen Massen, nie auch nur eine Andeutung von Linsenstructur gefunden hat, es sei denn, dass man zurückgebliebene Linsensubstanz für neuentstandene angesprochen hatte.

Hinsichtlich der Prognose der Operation sagt *Arlt* l. c. Bd. II. p. 348, dass man bei einer grösseren Zahl von Operirten wohl von Glück sprechen könne, wenn von 100 Individuen 85—90 ihr Gesicht wieder erlangen. Nach den einzelnen Augen gerechnet, stellt sich

---

[1]) Wenn der Brechungsindex des destill. Wassers nach *Brewster* = 1,3358
angenommen wird, so ist nach *W. Krause* der der Cornea durchschnittl. = 1,3525
der des humor aqueus . . . = 1,3435
der des corp. vitreum . . . = 1,3506
der der äusser. Linsenschicht = 1,4071
der der mittler. Linsenschicht = 1,4319
und der des Linsenkernes . . = 1,4564

ein weit minder günstiges Verhältniss heraus. Doch ist für den Werth obiger Ziffer wohl zu merken, dass es Operateure gibt, die bei allen Fällen, die sich irgend bieten, mit Nadel oder Messer bei der Hand sind, während andere nur da operiren, wo sie auf ausschliesslich für den Erfolg günstige Chancen treffen. Erstere werden deshalb sehr begreiflicher Weise eine niedrigere Ziffer haben, selbst wenn sie noch da Hülfe leisteten, wo die Letzteren von jedem Versuche abstanden.

Koremorphosis, *Bildung einer künstlichen Pupille,*

bezeichnet diejenigen operativen Eingriffe, vermittelst deren an Stelle der unwegsam gewordenen Pupille den Lichtstrahlen ein künstlicher Zugang zu der Netzhaut geschaffen wird. — Die Unwegsamkeit kann auf verschiedene Weise zu Stande kommen und entweder in Anomalie der Cornea oder der Iris oder beider Membranen begründet sein. Hinsichtlich der Cornea ist es eine unheilbare partielle, unmittelbar vor der Pupille stattfindende Verdunkelung, hinsichtlich der Iris aber Verengerung oder Verschluss des Sehloches in solchem Grade, dass das Sehvermögen gänzlich oder nahezu aufgehoben ist, und zwar durch Fortbestehen der *Wachendorf*'schen Pupillarmembran oder organische *Myosis*. Beiden gleichbedeutend gilt jede durch Eiter, Blut, Lymphe, besonders entzündliche Pseudomembranen und Synechie bewirkte Verengerung oder Verschliessung, deren directe Beseitigung unmöglich ist. Verdunkelung des Glaskörpers im Bereich der tellerförmigen Grube, wie man sie nach Staaroperationen, jedoch selten, beobachtet, wird ebenfalls zu den Indicationen gerechnet. Gewagt oder unzuverlässig wird die Operation, wenn nur ein linienbreiter Hornhautsaum unverdunkelt ist oder die Verwachsung von Hornhaut und Iris bis auf 1‴ vom Rande entfernt stattfindet. Contraindicirt aber ist sie bei solchen Krankheitszuständen der Iris, Choroidea und anderer Augengebilde, dass entweder die Operation an sich fehlschlagen muss oder beim besten Gelingen doch das Sehevermögen durch sie nicht hergestellt werden kann. — Cataract ist keine contraindicirende Complication, vielmehr können sehr passend beide Leiden gemeinschaftlich gehoben werden, indem man nach Bildung des Lappens auch sofort eine entsprechende Pupillaröffnung excidirt. Bisher galt der Grundsatz, in der Integrität des andern Auges eine Gegenanzeige gegen die *Koremorphose* zu haben, weil dasselbe für den Bedarf ausreiche und das Gesicht aus optischen Gründen durch ein koremorphotisches Auge verschlimmert würde, durch unglücklichen Ausgang aber beide Augen vollständig eingebüsst werden könnten. Aus letzterer Besorgniss nahm man auch bei einseitigem Cataract und anderseitiger Hornhauttrübung zuerst die ungefährlichere Staaroperation vor. — In neuester Zeit ist indess auch bei Integrität des andern Auges künstliche Pupillenbildung ausgeübt, doch, wie es mir scheint, aus nicht hinlänglich berechtigenden Gründen. Die Gefahr ist selbst bei der bewährtesten Geschicklichkeit zu gross — wenigstens für den Kranken.

Fig. 28.

Iridectomie. Aus der 3 Linien langen peripherischen Schnittöffnung.

Die künstliche Pupille muss dem Centrum so nahe wie möglich liegen und am Besten nach Innen zu, sie ist bei 2‴ Durchmesser schon übergross, darf aber auch hirsekornklein sein. Sind beide Augen für die

Pupillenbildung geeignet, so begnüge man sich aus optischen und Vorsichtsgründen mit einer, um bei deren Missrathen später am andern Auge die Operation zu wiederholen. Eine Hauptsorge bei Ausführung der Operation ist, die Linse nicht zu lädiren, da dieselbe sich trüben und eine zweite Operation erfordern würde.

Ehe die wirklichen praktischen Methoden besprochen werden, geschehe kurz der geschichtlichen Erwähnung. 1728 übte *Cheselden* zuerst die *Iridotomie* mittels eines kleinen Messers, das er per scleram einführte, um von hinten her die Iris zu incidiren. Da sich die so entstandene Pupille allzuleicht wieder schliesst, wurde das Verfahren von Späteren vielfach modificirt, indem man kreuz- oder Vförmige Schnitte legte, durch die Cornea eindrang etc., bis *Jüngken* mit Fug und Recht die Anwendung auf den seltenen Fall beschränkte, dass die Pupillarmembran bis in das Knabenalter fortbestehe.

Scarpa und *Schmidt* brachten im Anfang dieses Jahrhunderts die *Iridodialysis* in Aufnahme, d. h. die Ablösung der Iris vom Ciliarligamente, auf die Erfahrung gestützt, dass bei Insulten des Bulbus diese Ablösung oft ohne Nachtheil eintritt. Man verrichtet die Dialyse per corn. und per scler. und hat für die Ausführung unzählige Variationen angegeben. Damit die gelöste Irispartie nicht wieder an ihre ursprüngliche Stelle zurückgleite, wurde sie in die Hornhautwunde eingeklemmt *(Iridoenkleisis)*, oder sie wurde eingeschnitten *(Iridotomedialysis)*, oder abgeschnitten *(Iridectomedialysis)* etc. Der Ablösungsact ist einmal sehr schmerzhaft, ähnlich der Extraction eines Zahnes, dann aber durch die Zerreissung der zahlreichen Gefässe und Nerven so verwundend und irritirend, dass sie häufig von üblem Erfolge und deshalb trotz der zur leichteren Ausführung angegebenen, unzähligen Instrumente fast nur noch geschichtlich ist.

Adams und *Himly* wird die *Iridoparelkysis* zugeschrieben, d. h. die Verziehung der normalen Pupille bei centraler Hornhauttrübung und bei Synechien nach einer Seite hin. Man führt durch einen Einschnitt an der Hornhautperipherie ein Irishäkchen von Vorn in die Pupille, wobei leicht die Linsenkapsel verletzt wird, und zieht den Pupillarrand der Iris vor, um ihn einzuklemmen (*Jüngken* mit seinem Coreonceon, *Embden* mit seinem Raphiankistron). Die Pupille geräth selten, wenigstens nie gut.

Fig. 29.

Jüngken's Coreonceon.

Vom praktischen Gesichtspunkte aus macht die nach zwei Variationen auszuführende *Iridectomie* alle übrigen Methoden entbehrlich.

Erste Variation der Iridectomie nach *v. Gräfe* jun. (S. *Fr. Ravoth Schlemm*'s Operations-Uebungen etc. III. Aufl. 1854). „Der Kranke wird wie bei der Extraction gelagert, — Operateur und Assistent sitzen wie dort, — der Bulbus wird fixirt. Der Operateur ergreift ein Lanzenmesser (er muss sich deren drei halten: ein gerades, eines im Winkel von 40 Grad, ein drittes im Winkel von 60 Grad auf der Fläche gekrümmt), wie das Staarmesser und setzt es mit der Spitze zum Centrum der Linse gerichtet, mit den Flächen genau parallel zur Iris $^1/_4$—$^1/_2$ Linie vom Cornealrande entfernt in der Selerotica an — sticht es ein — schiebt es in die vordere Kammer bis etwas über den betheiligten Pupillarrand hinaus — zieht es langsam und die Wunde auf 2—3 Linien erweiternd zurück, wobei die Spitze immer mehr der Hornhaut zugewendet werden muss. Bei dieser Weise des Einstichs durch die Sele-

rotica verletzt man die Iris nicht, wenn man genau die Messerflächen derselben parallel hält, denn die Iris inserirt sich ja $^1/_2$ Linie über den Corncalrand hinaus. Diesen Parallelismus der Flächen muss man vorher genau festgestellt haben und zu dem Zweck entweder ein gerades (gewöhnlich für den seitlichen) oder ein gekrümmtes (für den oberen und unteren Einstich) Messer wählen. Nach gemachtem Einstich ergreift man eine feine gekrümmte Pincette — führt sie geschlossen und mit der Concavität der Hornhaut zugekehrt ein und bis zum Pupillarrande, öffnet die Pincette, so weit es die Wunde gestattet, und schliesst sie darauf wieder, und zwar beides in unverrückter Haltung, denn es legt sich die Iris von selbst hinein. Darauf führt man die Pincette mit der sicher erfassten Iris wieder aus der Wunde, vor welcher ein zuverlässiger Assistent den Iristheil mittelst einer Scheere absehneidet. — Bei dieser Weise der Ausführung fällt jede Nebenverletzung, hauptsächlich die des Linsensystems aus, die nur zu leicht stattfindet, wenn man statt der Pincette *Beer's* Häkchen einführt, mit demselben um den Pupillarrand herumgeht und ihn dann angehakt herauszieht. Ferner entsteht nie eine Hornhautnarbe, was leicht gesehieht, wenn man nach älterer Weise deren Eröffnung am Rande der Selerotica macht. Endlich kann man die Iris bis zum Ciliarbande fortsehneiden und so ihre gefährliche Dialyse vermeiden."

Nach dieser Verfahrungsweise ist die künstliche Pupille mit der möglichen Sicherheit und verhältnissmässig unschwer auszuführen. Sie passt auch für die Mehrzahl der Indicationen, doch dürfte eine zweite Variation den Vorzug dann verdienen, wenn für die Pupille nur unmittelbar am Ciliarligamente noch ein schmaler Saum von $1—1^1/_2'''$ vorhanden ist. Ich habe mich derselben mit günstigem Erfolge bedient und glaube sie zur prüfenden Wiederholung empfehlen zu dürfen[1]). Sie ist allerdings schwieriger, aber ebenfalls ohne Gefahr für das Linsensystem und gewährt gewisse unbestreitbare Vortheile. Vorbereitung und Einstich an sich sind wie oben, oder auch der Einstich $^1/_2'''$ von der Cornealgrenze in der Lederhaut, nur wird das Messer, nachdem es die Cornea durchdrungen hat, zunächst c. $1—1^1/_2'''$ durch den Ciliarrand der Iris geführt, genau an der Stelle, welche die neue Pupille äusserlich begränzen soll, und dann der Schnitt vollendet. Nun geht der Operateur mit einem stärker gekrümmten, stumpfen Irishäkchen durch beide Einschnitte flach hinter die Iris bis an den Pupillarrand, erfasst denselben mittelst einer Viertelsrotation und kehrt mit dem gefassten Irisstückchen nach Aussen zurück; das von der in der Hand des Assistenten bereiten Scheere sofort durchschnitten wird. Den Zufällen, welche mit jedem Reissen verbunden sind, ist vorgebeugt, der Aussenrand der Pupille ist durch den Irisschnitt vorbestimmt, das stumpfe Irishäkchen gleitet flach und nach Vorn an die hintere Iriswand angedrängt bequem vor, ohne die Linse zu gefährden und ohne sich wegen seiner stärkeren Krümmung und seines stumpfen Endes einhängen oder verletzen zu können. Die Gestalt der Marginalpupille ist keine zufällige, sondern stets dieselbe und zwar die viereckige, denn weil die den Sphincter pupillae constituirenden circulären Irisfasern nach Austrennung eines Stückes retrahirend wirken, so erhält

[1]) Cfr. meine Schrift: Die künstliche Pupille vor und in dem Auge. Lahr, Verlag von *J. H. Geiger (M. Schauenburg)* 1854. 10 Sgr. — Auch in *Göschen's* Deutscher Klinik. 1854.

die Oeffnung im Pupillarrande je nach der Länge des Irisschnittes eine nahezu gleichlange Seite; ebenso lang fallen durchschnittlich die radialen Wundränder in der Iris aus. Auch beim Durchriss der vorgezogenen Irispartie ist der Nachtheil unerheblich, da Wiedervereinigung kaum denkbar ist, indem sich die an drei Rändern freien Lappen aufrollen und zurückziehen. — Wäre der Pupillarrand, z. B. wegen centraler Synechia ant., nicht frei, so könnte man, statt mit dem Häkchen, mit einer sehr feinen, stumpfen Pincette eingehen, deren eines Blatt wenig vom Ende entfernt einen kleinen Stift zum Durchbohren der Iris trägt, während das andere mit einer Oeffnung zur Aufnahme dieses Stiftes versehen ist. — *Businelli* bemerkt, dass dieses Verfahren kaum Nachahmung finden dürfte, wenn man bedenkt, dass die hintere Kammer an ihrem peripherischen Theile kaum $^1/_4$ Linie tief ist und dass die hintere Wand derselben von der Zonula Zinnii und von der angränzenden Partie der vorderen Kapsel gebildet wird. Jedenfalls wäre diese Operation, selbst wenn man die grösste Ruhe von Seite des Patienten und eine ausserordentliche Geschicklichkeit des Operateurs voraussetzt, doch immer eine sehr gewagte, und in den häufig vorkommenden Fällen, wo keine hintere Kammer mehr existirt, wäre sie eine Unmöglichkeit. Ich erwiedere hierauf nur, dass der von mir ausgeführte und l. c. beschriebene Fall ein durchaus günstiges Resultat lieferte und dass Professor *Budge*, mit dem ich von der Ausführung über die Anwendbarkeit der Methode Rückspraehe nahm, dieselbe in Uebereinstimmung mit mir für vollkommen zulässig erklärt hatte.

Die Indicationslehre stellt *Aug. Rothmund* (l. c. p. 19) also sehr klar auf. *Koremorphosis* ist angezeigt:

A. Bei stationären Proeessen, um das Sehevermögen auf dem operirten Auge wieder herzustellen: a. bei den die Pupille verdeckenden Hornhauttrübungen, b. bei einfachem Pupillarverschluss und *Cataracta accreta*, c. bei vorderen Synechien, d. bei partiellem und totalem Staphylomen, e. bei Schichtstaar.

B. Bei fortschreitenden Krankheitsprocessen, um das Schevermögen bei den sich immer wiederholenden Entzündungen zu retten, a. bei partiellen hinteren Synechien, b. bei Entzündungen im Gewebe der Iris nach vorausgegangenem Pupillarverschluss.

C. Bei vermindertem oder aufgehobenem Sehevermögen und noch fortdauernder Entzündung, um das andere Auge vor dem Untergange zu retten und um die Form des erblindeten Bulbus zu erhalten.

Die letzte Indication *Rothmund's* „bei lange dauernden Entzündungen der tiefen Membrane," spricht ein anderer Schüler *Gräfe's*, Hofrath Dr. *Pagenstecher* in Wiesbaden in folgender Weise aus: „auf jeden Fall fordern die bis jetzt erzielten Resultate dazu auf, bei jedem chronisch-entzündlichen Zustande der inneren Augenhäute, bei welchen der intraoculäre Druck eine Rolle spielt, die Iridectomie zu versuchen." *Gräfe* hat die Operation bei Choroidealleiden unzählige Male und oft mit sehr lohnendem Erfolge ausgeübt und theilt in seiner berühmten Arbeit (A. III, 2) die Resultate in nosologischer Aufstellung mit, welche er erreichte bei Iridectomie 1) im Prodomalstadium des Glaucoms, 2) in der acuten Periode des inflam. Gl., 3) in der späteren Periode desselben, 4) bei chronischem Gl., 5) bei Amaurosen mit Sehnervenexcavation (p. 494.) Hinsichtlich des letzteren Leidens hebt er p. 487 scharf hervor, dass das Sehnervenleiden allein nach dem jetzigen Stand der Sache nicht mehr als begriffbestimmend für Gl. zu erachten sei,

weil dasselbe in einer Reihe von Fällen eine dem Gl. durchaus fremdartige Pathogenese habe.

v. Gräfe garantirt als Wirkung der Iridectomie gegen den glaucomatösen Process dann sichere Resultate, wenn nach der Erblindung des einen Auges das andere erkrankt ist, und wenn ohne Zeitverlust zur Operation geschritten wird; in späteren Stadien vorgenommen, werde die Heilwirkung schwankend oder bleibe ganz aus. Den Erfolg glaubt *v. Gräfe* dadurch sicher zu stellen, dass er die Excision der Iris möglichst äusserlich bis in die Ciliarinsertion hinein vornimmt, dass er ein möglichst grosses Irisstück fortnimmt (?!) und dass man endlich Kammerwasser und Blut nur sehr behutsam entleere; zu diesem Zwecke vorsichtiger Fingerdruck während und Charpiepolster nach der Operation.

Die Beschränkung der secernirenden Irisfläche kann allerdings einen Grund für die Verringerung des Flüssigkeitsquantums abgeben, doch kann auch die muskuläre Zusammenwirkung der Iris mit dem Tensor chor. durch Entspannung des letzteren eine Druckverminderung auf muskulärem Wege abgeben. Ueberhaupt aber ist der Nutzen der Iridectomie bei intraoculären Entzündungen noch keineswegs so unbestritten und allgemein anerkannt, wie Viele glauben und glauben machen möchten.

Die *Desmarres*'sche *Iridorhexis* kann als Abbreviatur der ersten *Iridectomievariation* bezeichnet werden. Sie besteht nach seinen eigenen Worten im Wesentlichen darin, dass man, sobald man sich überzeugt hat, die Iris gefasst zu haben, dieselbe vermittelst eines kurzen, etwas brüsken Zuges mit dem Instrumente einreisse, worauf sogleich der gesättigt schwarze Hintergrund des Auges zum Vorschein komme. Das durch einen etwas brüsken Zug vorgebrachte Stück soll darauf mit einer Hohlschcere möglichst nahe am Ciliarrande excidirt oder zwischen den Wundlippen der Cornea eingeklemmt werden. Der Riss kann zu unergiebig sein, auch zu ergiebig; bei gleichzeitiger Synechia posterior wird sehr leicht auch die Linsenkapsel mit zerreissen.

Nach gehöriger Reinigung und vorsichtiger Trocknung des Auges werden beide Augen verklebt, worauf Verband und weitere Behandlung ganz nach den für Staaroperationen angegebenen Grundsätzen eingeleitet werden. Bei günstigem Verlaufe kann der Operirte nach einer, sogar einer halben Woche entlassen werden, muss das Auge aber noch Monate lang vor Erkältung sichern, da sich leicht Iritis einstellt.

Ueber den Werth oder Unwerth des mehrfach ausgeführten Vorschlags, den Ciliarmuskel subcutan zu durchschneiden, um intraoculäre Druckerscheinungen zu beseitigen oder zu verhüten, ist bis jetzt keine Einigung erzielt worden.

Corelysis.

Man hat in neuerer Zeit die Iridectomie zu umgehen versucht durch die instrumentelle unblutige Loslösung des Pupillarrandes von der Linsenkapsel. Ueber dieses von England aus uns wieder zugekommene Verfahren finden sich schon bei *A. G. Richter* (Anfangsgründe der Wundarzneikunst III. 351) schätzbare Winke. Einstweilen haben sich *Streatfield* und *Weber* um dessen Ausbildung verdient gemacht.

Die Ablösung der Filamente geschieht von einer Hornhautincision aus. Das Instrumentarium der *Corelysis* beschränkt sich jetzt auf ein einziges, plattes, mässig zugeschärftes, an der Spitze stumpfes Häkchen. Die Operation ist nur da ungefährlich, wo man auf erheblichen Widerstand nicht stösst.

Iridodesis.

Die Operation, welche in das Gebiet der Iridoencleises gehört, wurde in neuerer Zeit durch *Critchett* (London ophthalmic hospital reports) bei partieller Hornhauttrübung im Gebiet des Pupillarraumes eingeführt zum Zweck der Vorlagerung der normalen Pupille einer gesunden Parthie der Cornea gegenüber. Er bildet an der geeigneten Stelle eine Iridoeneleisis und schnürt mit einer Fadenschlinge den vorgefallenen Theil der Iris ab, wodurch dieser schneller mortificirt und die Iris in die Cornealwunde selbst eingeheilt wird.

Durch dieses Verfahren wird der sphincter pupillae erhalten und damit die Beweglichkeit der Pupille, sodann verhindert man das Eindringen einer Menge von diffusem Licht, wodurch bei der Iridectomie so sehr das genauere Sehen aufgehoben und Blendungserscheinungen hervorgerufen werden.

Die Operation ist von *Snellen*, *Berlin*, *Pagenstecher* und *Stellwag* modificirt worden. Der letztere lässt die mehrfach getadelte Fadenschlinge weg, geht $^3/_4$‴ vom Hornhautrand ein, macht eine kleine Incision, die innen nur 1‴ im Lumen hat, und zieht mit der Pincette die Iris herein, verwandelt also die Iridodesis wieder in Iridoencleisis. (Wiener med. Woehenschrift 1863. 29.)

Diese Operation ist angezeigt 1) bei Schichtstaar, wo dadurch ein sehr genaues Sehen in die Nähe vermittelt wird und die lästige Lichtscheu aufgehoben, was bei Iridectomie durchaus nicht immer der Fall ist. 2) Bei centralen Leucomen. 3) Bei Ceratoconus, wo die am Rande gelegenen Hornhautparthien dem normalen Brechungszustand der Cornea am nächsten stehen. 4) Bei verschiedenen Graden von Aetigmatismus sei es von der Cornea oder Linse ausgehend. Hier wählt man die günstigste peripherische Stelle.

Alfred Gräfe beobachtete einen Fall, wo nach 8 Woehen nach erfolgter Operation eine verderbliche Iridocyclitis eintrat, welche er in der unvermeidlichen Zerrung der Iris begründet glaubt.

Die **Operatio Strabismi,**

von *Stromeier* 1838 als ausführbar empfohlen und im folgenden Jahre am 26. Oct. von *Dieffenbach* zuerst am Lebenden ausgeführt, besteht darin, dass diejenigen Muskeln, welche in Folge permanenter Contraction, (resp. Lähmung des Antagonisten) oder fehlerhafter Insertion das Schielen veranlassen, vom Bulbus abgelöst werden. In der ersten Periode allseitig sehr gepriesen, mussten nach missbräuchlicher und unvorsichtiger Ausführung bald ungünstige Erfolge in Unzahl vorkommen, so dass die Operation bei dem Publikum und der Mehrzahl der Aerzte in Misseredit verfiel. *v. Gräfe* jun. hat das Verdienst, die Operation wieder zu der ihr gebührenden Anerkennung gebracht zu haben, indem er über die Ergiebigkeit und Richtung der Incisionsstelle, über die Ablösungsgrade der Sehne, über die Berechnung der Schnittwirkung, über die Vorlagerung des Muskels im Fall hypersusticinaler Wirkungen etc. fleissige Untersuchungen anstellte. (Deutsche Klinik 1853. Nr. 35. Archiv III. 1.) Indess ist doch nicht zu ver-

kennen, dass diese einfache und schöne Operation in neueren Zeiten durch allzu weit gehende Calcüls und darauf beruhende Vorschriften unnöthig complicirt worden ist.

Behufs sicherer Ausführung des Operationsmanövers wird der Patient wie zur Extraction gelagert. Der Operateur sitzt so zum Kopfe, wie es die Lage des zu durchschneidenden Muskels erfordert und lässt beide Lider durch nichtgefensterte Lidhalter von einem Assistenten abziehen. Ein anderer fixirt den Bulbus, indem er eine Conjunctivafalte mit einem scharfen Häkchen oder besser einer schliessbaren, gezähnten Pincette an der dem Muskel entgegengesetzten Seite fest erfasst und zugleich nach dieser Seite hin anzieht. Der Operateur hebt eine zu dem Muskel senkrecht stehende Conjunctivafalte mit der linken Hand mittelst einer nicht verschliessbaren gezähnten Pincette auf und zwar möglichst nahe am Cornealrande und durchschneidet sie mit einer kleinen Cooper'schen Scheere so, dass das eine Ende der in der Muskelrichtung verlaufenden Operationswunde am Cornealrande liegt, das andere über der Muskelinsertion. Bei höherem Grade von *Strabismus* erhebt man eine Längsfalte und stellt durch den Schnitt eine quer zum Muskel verlaufende Bindehautöffnung her. Darauf wird der Schielhaken von Oben oder Unten an die Insertionsstelle des Muskels geführt und mit einer schiebenden Bewegung unter ihn gebracht, ohne dass der Muskel von seiner Grundlage mehr, als für den Zweck erforderlich ist, abgezerrt werden darf. Während der Operateur nun den Haken in die linke Hand nimmt, wird ihm die David'sche Scheere zugereicht, mit der er genau den sehnigen Theil des Muskels von der Insertionsstelle an der Sclerotica ablöst. Oft liegen nicht alle Fasern auf dem Haken, weshalb nachträglich die schiebende Bewegung zu wiederholen ist, um den Muskel rein und vollständig zu trennen. Es muss ein Assistent das Blut mit einem kleinen, in eine Pincette gefassten Schwammstückchen hinlänglich oft abtupfen, damit der Operateur deutlich sehe. Ist Nichts zurück, so werden alle Instrumente entfernt und der Patient in Rückenlage belassen, indem man ihn unausgesetzt nach einer dem Operationszweck entsprechenden Richtung den Bulbus hinwenden lässt. Bis zum andern Tage werden kalte Aufschläge fleissig gewechselt, um jeder Entzündung vorzubauen.

Je nach dem Grade des Schielens, das beseitigt werden soll, muss der Muskel nach der Trennung mehr oder weniger weit von seiner ursprünglichen Insertionsstelle sich entfernen können. Durch Variation des Verfahrens kann diese Entfernung fast drei Linien betragen oder auch fast null sein. Für die geringen Grade ist eine Rücklagerung von $^1/_2$—1‴ wünschenswerth. Um die Rücklagerung nach dem Bedarf des einzelnen Falles zu leiten, sind von *v. Gräfe* folgende Regeln zur Beachtung aufgestellt worden: „Will man einen kleinen Grad von Rücklagerung, so macht man

1) einen sehr kleinen Schnitt in die Conjunctiva;

2) man entblösst mit der Scheere die äussere Fläche der Muskelsehne möglichst wenig;

3) man wählt einen kleinen Muskelhaken und führt ihn recht vorsichtig in die seitliche Einscheidung hart an seiner Insertion ein; denn durch ihn wird wenigstens die eine Seite der seitlichen Einscheidungen gewaltsam durchbohrt und die Verbindung zwischen Muskel und Sclerotica gelockert, und dies wird um so ausgiebiger geschehen, je grösser der Haken ist, mit dem man überhaupt niemals zu ungestüm die seitlichen Einscheidungen durchbohren darf;

4) muss man nach der Ablösung die Muskelsehne gar nicht von der Sclerotica abheben, noch weniger die Zellgewebsbündel an der inneren Fläche mit der Scheere lösen;

5) nach der Operation kann man eine Sutur durch die Conjunctiva legen, was den Erfolg ausserordentlich beschränken soll und deshalb nur bei ausserordentlich grosser Conjunctivawunde angewendet werden darf;

6) nach der Operation wendet man das Auge nach der Seite des abgelösten Muskels.

Offenbar wird man durch das Gegentheil der einen oder der andern dieser sechs Regeln ein grösseres Quantum von Rücklagerung erzielen, und es ergiebt sich oft erst im Verlauf der Operation, von welcher dieser Regeln man das Gegentheil ausführt; ja man hat es sogar in der Gewalt, die eine oder andere Abweichung durch striktere Befolgung einer anderen wieder zu compensiren, also einen etwa begangenen Fehler wieder gut zu machen. Hierbei verdient noch Beachtung, dass zuweilen unter der fibrösen Muskelsehne verdichtete Bindegewebsmassen sich befinden, welche das Zurückweichen des Muskels verhindern, so dass man dann gut thut, den Muskel auf einige Linien von der Sclerotica abzuheben, resp. mit der Scheere abzulösen. Noch ist zu bemerken, dass nach einer etwas grossen Rücklagerung mitunter eine Vertiefung an der Carunkel zurückbleibt. Dies kann man durch einen mit dem Muskel parallelen Schnitt in der Conjunctiva verhindern, dessen Wundränder sich später nähern.“ —

Die orthopädische Nachbehandlung ist von derselben Wichtigkeit, wie nach der subcutanen Operation des Klumpfusses und anderen teno- oder myotomischen Eingriffen und muss am Auge um so vorsichtiger geleitet werden, als von der Anheilung des gelösten Muskels, von der Narbencontraction, von der allmählich wachsenden Kraft des Antagonisten, von der Haltung des Auges der Erfolg ebenso sehr abhängt, als von der Ausführung der Operation. Man achte unausgesetzt auf diese Momente, schreibe ihnen gemäss zugleich augengymnastische Regeln vor, bei zu starker Wirkung der Operation z. B. Richtung des Bulbus nach der Operationsseite und unterstütze diese Uebungen durch Vorsetzen prismatischer Brillengläser.

Bei den geringsten Graden von passivem Schielen cauterisirte *Dieffenbach* nur die Conj. über dem paralysirten Muskel, während er bei geringen Graden activen Schielens die Excision einer Bindehautfalte an der Seite, von welcher das Auge abgewichen ist, der Tenotomie vorzieht. Ueberhaupt operirt er da, wo von der Correction der Bulbusstellung Verbesserung des Sehevermögens erwartet werden darf.

Ruete hat für die Operation die Indicationen folgendermassen genau festgestellt: man durchschneide den *m. rect. int.* bei beweglichem Schielen nach Innen, bei abwechselndem Schielen nach Innen, ebenso dann, wenn die Sehachsen gewöhnlich nach Innen stehen und sich nur mit Anstrengung auf entfernte Objecte richten. Ferner bei Nystagmus und Luscitas nach Innen. Der *m. rect. ext.* ist bei beweglichem Schielen nach Aussen zu durchschneiden, bei Luscitas nach Aussen, bei abwechselndem Schielen nach Aussen und bei einer gewöhnlich für ferne Objecte stattfindenden Accommodation; der *m. rect. sup.* bei beweglichem Schielen nach Oben; dessen innere Partien allein bei schwacher disharmonischer Richtung der Pupille nach Oben und Innen; der *m. rect. inf.* bei den umgekehrten Verhältnissen; die *mm. oblig.* aber nur bei den höchst seltenen Fällen von Doppel- und Schiefsehen.

Ist durch übermässigen Operationserfolg, wie es früher häufig geschah, Strabismus nach der entgegengesetzten Seite eingetreten, so löse man nicht auch den Muskel dieser Seite, sondern versuche, den Muskel- oder Sehnenstumpf aufzufinden, vorzubringen und mittelst eines Fadens, den man am Stumpfe oder an dem Muskel der anderen Seite befestigt, den Bulbus so zu stellen, dass die Verwachsung des Muskels mehr nach der Cornea zu erfolgen kann.

In vielen Fällen genügt nach *Küchler* zur Vorlagerung des Muskels eine weitgreifende Naht der Incisionswunde (Knopfnaht), welche die Tenon'sche Kapsel mitfasst, und den Augapfel nach der Wundseite hinüberzieht.[1]) Bei unvollkommenem Erfolge der Operation einseitigen oder abwechselnden Schielens muss man die Nachoperation auf dem zweiten Auge vornehmen. — Die Operationsaufgabe ist überhaupt in der Mehrzahl der Fälle auf beide Augen zu vertheilen.

Das Endurtheil, welches die auf *v. Gräfe's* Antrag niedergesetzte Commission über den Werth der Schieloperation abgab, lautet (in der Deutschen Klinik Nr. 8, 1855) also:

1) Die Operation vermag, unter richtiger Vorausberechnung ihrer Endwirkung, in allen Fällen von Schielen ohne Ausnahme, eine wesentlich gebesserte, wo nicht vollkommen richtige Stellung des Augapfels zu erzielen. Weder *Strabismus fixus*, *directus*, noch *paralyticus* bildet eine Contraindication.

2) Grösse, Richtung und Ort des Bindehautschnittes, Umfang der Ablösung des Muskels von der Bindehaut der Sclerotica und der Tenon'schen Kapsel können so combinirt werden, dass die Operationswirkung gleich Null oder übermässig gross wird.

3) Von dem wesentlichsten Einfluss auf den Erfolg ist die Nachbehandlung durch Augengymnastik und Brillen.

4) Die Besserung der Fixation, der Accommodation und der Deutlichkeit des Sehens wird in allen Fällen erreicht, in welchen die Amblyopie noch nicht bis zu einem sehr hohen Grade gediehen ist. Selbst Inconcruenz der Netzhäute verbietet die Operation nicht, muss aber Gegenstand einer besonderen Nachbehandlung sein. Wenn bei sehr umfänglichen Hornhauttrübungen bereits Aberration der Sehachsen stattfindet, so kann der kosmetische Zweck erreicht werden, doch ist die Besserung des Sehevermögens nicht zu erwarten.

Küchler hält alle Effectberechnung bei der Schieloperation für rein imaginär, und behauptet, dass man den Effect nur aus der Wirkung berechnen kann. Er warnt desshalb auch vor dem Chloroformgebrauch, der nur in Nothfällen zulässig ist, und alles Urtheil über die Wirkung der Operation aufhebt (Pag. 223). — Ebenso hält *Küchler* die Wirkung partieller Tenotomien für imaginär, und behauptet, dass die Tenotomie nur dann einen Erfolg haben könne, wenn die Sehne ganz getrennt sei." (Deutsche Klinik 1860. S. 391).

Die Thränenorgane

machen wegen krebshafter Entartung, wegen Cysten, verschiedenartiger Tumoren u. dgl., die oft bis tief in die Orbita sich erstrecken, nicht selten eingreifende Operationen nöthig, für die nur allgemeine Regeln aufgestellt werden können. Ist es irgend möglich, so operire man nach Eröffnung des Bindehautsackes von der inneren Lidseite her, selbst wenn zu diesem Behuf die äussere oder innere Commissur gespalten werden

[1]) Deutsche Klinik 1860. 291. Auch *v. Gräfe* verfährt neuerdings in ähnlicher Weise. Monatsblätter 1864. 102.

muss. Man hat dabei den doppelten Vortheil, eine entstellende Narbe und die Zerschneidung des *levat. palp.* zu vermeiden. Sobald die Geschwulst bloss liegt, wird sie in geeigneter Weise gefasst, vorgezogen und sofort möglichst vollständig ausgeschält. In Einzelfällen, bei denen die Geschwulst tief geht, muss man sich während der Operation entscheiden, ob man das noch sehende Auge mit entfernen darf, oder besser einen Theil der Geschwulst zurücklässt. Nur Krebs könnte die Ausrottung des noch normal fungirenden Auges rechtfertigen. Ist es erforderlich, auch Knochenpartien zu resecciren, so zögere man nicht, diese Resectionen in derselben Sitzung vorzunehmen. Der Verband sei möglichst einfach, um Zugang zu der Operationsstelle zu behalten. Nur bei Blutungen, die anderweitig nicht zu stillen sind, ist Tamponade angezeigt; denn die Entfernung der letzteren macht in der Regel grosse Schwierigkeit und erneuert nicht selten die Blutung. Der Bulbus, die Muskeln, besonders der Sehnerv müssen möglichst geschont werden, da letzterer, obgleich heftig gezerrt und längere Zeit von Eiter umspült, doch in manchen Fällen seine Leitungsfähigkeit behielt oder wiedergewann. — Ebenso ist der Verlust der Thränendrüse für das Auge keineswegs von solchem Nachtheile, als man lange Zeit annahm, da die Befeuchtung des Bulbus, wie die Erfahrung lehrt, dadurch nicht beeinträchtigt wird.

Die Stricturen des Thränenschlauches

hat man auf die verschiedenartigste Weise zu heben gesucht und eine grosse Reihe von Methoden bezeugt die Schwierigkeit der Aufgabe. Zur Lösung derselben hat man drei verschiedene Wege eingeschlagen, indem man

1) den normalen Thränencanal durch Injection, Katheterismus, Dilatation oder Cauterisation zu restituiren versucht.

2) einen neuen Abflusscanal etablirt (durch Perforation des Thränenbeines oder Eröffnung des *antr. Highmor.*) oder

3) den Thränenschlauch vollständig verödet hat.

Ist der Thränennasengang nicht verwachsen, sondern nur verstopft, so suche man ihn durch Injection von Flüssigkeiten oder Luft (*v. Gräfe*) wieder wegsam zu machen, prüfe aber sorgfältig mit der Sonde, ob nicht etwa schon Caries vorhanden ist, da dieselbe jede Herstellung des normalen Abflussweges regelmässig vereitelt.

Behufs Ausspritzung des Schlauches mittelst der *Anel*'schen Spritze stellt man sich hinter den Kranken, fixirt dessen Kopf auf seiner Brust und hält das Röhrchen zuerst leise auf den unteren Thränenpunkt, bis derselbe die Berührung erträgt und sich nicht mehr contrahirt. Dann senkt man ihn c. 1‴ tief ein und drückt mit mässiger Kraft auf den Stempel, lässt dann nach, um die eingedrungene Flüssigkeit nebst gelöstem Schleim auszudrücken und wiederholt diese Procedur in jeder Sitzung einige Male.

Anel führte seine feinen silbernen Knopfsonden auf dieselbe Weise ein und bis in die Nase durch; da aber Lacsionen oft schwer zu vermeiden sind, so betrachtet man mit Recht das *Gensoul*'sche Verfahren als im Allgemeinen vorzüglicher. Dessen Sonde, die von der Nase her eingebracht wird, ist einem verkleinerten männlichen Katheter nicht ganz unähnlich und wird mit abwärts gewendeter Spitze c. 1 Zoll tief auf dem Boden der Nasenhöhle vorgeschoben, dann gibt man ihr eine Seitwärtsdrehung, so dass sie in den unteren Nasengang eindringt, bei vorsichtigem

Fig. 30.

Spritze von Anel mit gerader und mit gekrümmter Spitze.

Zurückziehen und Andrängen die Schleimhautklappe abdrückt und so auch in den Thränennasenkanal gelangt.

Mejean führte von dem Thränenpunkte aus eine geöhrte Sonde in den Nasengang und nach Aussen, um einen Faden einziehen und durch den Thränenpunkt hervorbringen zu können. Es gelingt nicht, auf die Art den verengten Thränennasengang zu dilatiren; vielmehr verursacht dies Verfahren Reizung, Entzündung und oft gänzliche Verwachsung.

Petit's Methode war lange Zeit die anerkannteste und hat zu verschiedenen Variationen geführt. Sie wird am besten nach *Schlemm* so verrichtet, dass man den Daumen der linken Hand dicht an den äusseren Augenwinkel legt, so dass die flache Hand beim linken Auge neben den Mund des Kranken, beim rechten auf die Schläfe und den Hinterkopf desselben zu liegen kommt, und spannt nun beide Augenlider nach Aussen an. Mit dem Zeigefinger der rechten Hand fühlt man im inneren Augenwinkel unter dem angespannten *Tendo m. orbic.* nach dem unteren Orbitalrande. Hat man sich von dessen Lage und Richtung überzeugt, so fasst man ein schmales, spitzes Messer wie eine Schreibfeder, stützt den kleinen Finger auf die Wange und setzt das Messer unter dem Tendo vor dem Orbitalrande so auf, dass seine Spitze nach dem Unter-Kieferwinkel der gesunden, seine Schneide nach dem der kranken Seite gerichtet ist. In dieser Richtung stösst man es einige Linien tief ein und macht beim Zurückziehen desselben einen kleinen, 4—5 Linien langen Bogenschnitt vor und parallel dem Orbitalrande. An der Stelle des Messers wird nun eine geknöpfte Sonde eingeführt und abwärts bis in den Thränennasengang geschoben. Sind alle Hindernisse beseitigt, so dilatirt man durch Einlage von allmählich dickeren Violinsaiten, indem man zuerst die E-, dann die A-, endlich die D-Saite gebraucht, und schliesslich einen sogen. *Scarpa*'schen Bleinagel tragen lässt.

Passend nimmt man zuerst Bleidraht von $^1/_3$ Linie Durchmesser und steigt bis zu solchem von 1 Linie Dicke, die man indess wenigstens jede Woche erneuern muss, um dann auch die sorgfältigste Ausspritzung vorzunehmen. Scheint der Gang wegsam, so versucht man, ob bei blossem Schluss der Oeffnung durch Englisch Pflaster die Thränen wieder normal abfliessen.

Statt des Bleinagels hat *Dupuytren* eine aus Gold, Silber oder Platina gearbeitete Canüle einzulegen eingeführt. Dieselbe hat eine konische Form, ist 8—10 Linien lang, $1^1/_2$—2 Linien breit, oben mit einem Rande versehen, um nicht zu tief einzugleiten, unten schräg abgeschnitten und dem Canale gemäss wenig gebogen. Die Ein- und Ausführung wird mittelst eines knieförmig gekrümmten Conductors ausgeführt, an dem die Röhrchen bequem fixirt werden können.

In neuerer Zeit hat man der Einführung elastischer und quellender Bouquies in den Nasenkanal vom Conjunctivalsack aus mit Spaltung des (oberen) Thränenröhrchens und subcutaner Trennung des ligam. orbicul. palp. die Aufmerksamkeit zugewendet, und auf demselben Weg die medicamentöse Behandlung durch die Spritze geleitet.

Eine wichtige Rolle bei den Hemmungen der Thränenableitung spielt jedenfalls die Spaltung der Thränenröhrchen, die sich sehr leicht mittelst Leitung von feinen ungeknöpften Sonden bewerkstelligt.

Während bis auf die neueste Zeit das Dilatationsverfahren von vielen Augenärzten als Regelverfahren aufrecht erhalten wird (*Arlt, Stellwag, Küchler* etc.), war es längere Zeit von mehreren grössern Schulen ganz ver-

lassen, bis *Bowman* die Sondirung des Nasensehlauches wie *Anel* und *Mejean* durch die Thränenröhrchen wieder aufnahm und durch Spaltung der unteren Röhrchen den Thränenschlauch für die methodische Sondirung mit numerirten, in der Mitte platten handlichen Sonden und die arzneiliche Injection zugänglich machte. Mehrere neuesten Verbesserungen erstreben Erleichterung der Schnitte und Sondenführung auf diesem Weg. Man empfiehlt bald mehr das untere, bald das obere Röhrchen als Weg zum Schlauch. Man empfiehlt statt dem Staarmesser oder der *Maunoir*'schen Scheere feinklingige Messerformen, oder *(Weber)* eine bald grade, bald sichelförmig gebogene, vorn sondeförmige, stumpfspitzige, dann 1½ Centimeter lange einschneidige Staarnadel zur Spaltung der Thränenröhrchen. Man schiebt diese Nadel so weit vor, um subcutan das Augenlidband zu trennen und dadurch den Weg zum Thränensehlauch zu ebnen. Man ist auch zum Gebrauch elastischer Sonden durch täglich minutenlange Einführung von Bouqies aus *Laminaria digitata*[1]) zurückgekehrt. Indem auf diese Weise das Dilatationsverfahren gegen die Strieturen sich den allgemeinen chirurgischen Gesetzen mehr und mehr anschliesst, scheint es die andern Verfahren allgemeiner wieder zu verdrängen.

Die Verödung des Thränensehlauches ist vollends ein obsoletes, nur auf ausserordentliche Verhältnisse anwendbares Verfahren. — Das Glüheisen wird seit mehr als 700 Jahren *(Abulcasis)* zur Verödung der Thränenwege empfohlen und hat wiederholt eine Rolle gespielt *(Nannoni, Desmarres)*. Die Art der Wirkung dieses Mittels ist zweifelhaft *(Küchler)*, deutsche Klinik 1858, 505), seine Anwendung nur auf Nothfälle zu beschränken. Gleiches Urtheil gestatten die übrigen Cauterien und ihr Gebrauch zur Verödung der Thränenwege.

Die Exstirpatio bulbi

wird entweder für sich ausgeführt oder es werden zugleich die entarteten Lider entfernt, welcher Verschiedenheit gemäss die Methode verschieden ist. Krebsentartung ist vorwiegend Indication zur Totalexstirpation, da jede partielle Abtragung mit der s. g. Staphylomoperation zusammenfällt. Sollen die Lider erhalten werden, so werden sie mit stumpfen Haken vom Bulbus entfernt und dieser mittelst einer durchgeführten Schlinge, eines spitzen Hakens oder einer *Muzeux*'schen Hakenzange fixirt Darauf spaltet man mit einem schmalen Bistouri zuerst die äussere Commissur c. 1 Linie weit, senkt es am inneren Winkel ein, löst den Bulbus durch sägeförmige Schnitte aus der Orbita unter vorsichtiger Schonung des Lides los, wendet nun den Bulbus nach dieser Seite hin und vollendet die Loslösung ebenso an der anderen Seite. Mit einer geschlossen eingeführten Hohlscheere wird der Nerv. optic. [2]) und alles Uebrige, was den Bulbus noch fixirt, abgeschnitten, sofort auch die Thränendrüse vorgezogen und ebenfalls exstirpirt. Der Verband darf nicht früher angelegt werden, als bis man sich überzeugt hat, dass nichts Krebshaftes zurück ist. Blutungen begegnet man durch Tamponade oder schlimmsten Falls durch Anwendung des Ferr. candens

Muss ein Lid gleichzeitig entfernt werden, so wird die Commissur

---

[1]) Von *Wilson* in Glasgow als Dilatatorium empfohlen und sehr brauchbar.

[2]) Bei der Durchschneidung des Nerv. optic. klagen die Operirten nicht über Schmerz. Sie geben in der Regel eine subjective blitzähnliche Lichterscheinung gehabt zu haben an.

vorher getrennt, das Lid mitgefasst und der Schnitt wie vorher im Gesunden geführt. Sind beide Lider entartet, so wird die Commissur nicht gespalten, vielmehr werden beide Lider sofort mit in die Zange genommen und Alles gleichzeitig durch das Bistouri gelöst und danach die Hohlscheere an den Nerv. opticus gebracht. — Der Verband wird durch Heftpflasterstreifen befestigt und anfänglich energische Antiphlogose angewendet, während später die Behandlung gegen Fungositäten, Nekrose der Orbitalknochen etc. zu richten ist.

Um die Gefahr vor Blutungen zu verringern, schlug *Bonnet* vor, die Augenmuskeln bei der Exstirpation zu schonen.

Nach seinem Beispiel hat *Bader* die Enucleation des Augapfels aus seiner Capsel vorgeschlagen und wird dieselbe überall da geübt, wo die Umgebung des Augapfels nicht erkrankt und die Anzeige gestellt ist, nach Exstirpation des Auges noch einen Stumpf, gebildet aus dessen Muskulatur und dem Orbitalzellgewebe zu erhalten. Der Mechanismus dieser Ausschälung ist einfach: Cirkelschnitt in die Bindehaut, Ablösung der Muskelsehnen und Durchschneidung der Sehnerven sind seine Hauptakte. Die Anzeigen sind indess sehr übertrieben worden.[1]) Im Vordergrund der Anzeigen steht jedenfalls die sympathische Reizung eines Auges unter dem Einfluss des unheilbar erkrankten andern Augapfels.

Arlt beschreibt die Ausschälung *(Enucleatio bulbi)* aus der Tunica vaginalis s. fascia bulbi ebenfalls so, dass er nach Bildung einer 4—5‴ langen, 2‴ von der Cornea entfernten Bindehautwunde zuerst einen *Musc. rect ext.* oder *intern.* trennt, den Bulbus nur am Muskelstumpfe fasst und bewegt, bis alle Musc. gelöst sind, und dann den Bulbus nach Innen rotirt und von Aussen her mit der geschlossenen Scheere an den *Nerv. opt.* vorzudringen, sie 3—4‴ zu öffnen, 3—4‴ vorzuschieben und zu schliessen. Die gelungene Durchschneidung gibt sich durch's Gefühl und für die Assistenten durch eine Art Schnappen kund. — Nach der Operation Ausspritzung mit kaltem Wasser, bis die Blutung steht, Schluss der Lider, Auflage von Charpie und Kopfbinde; nur bei stärkerer und andauernder Blutung wird Charpie in die Orbita gebracht und der Verband als eine Art Tamponade fester angelegt. — Heilung in wenig Tagen, die *Tunica vagin.* bildet mit den Muskeln und Orbitalfett um den *Nerv. opt.* einen guten Stumpf, der bald mit Conj. bulbi (!) bekleidet wird und die concommitirende Bewegung unbeeinträchtigt ausführt. Der Grund rückt nicht vor, wohl aber nähern sich die nicht mehr getragenen *Tarsi palp.* und es entsteht unter ihnen eine Furche als natürlicher Ring zur Aufnahme des künstlichen Auges, zu der es Zeit ist, sobald die Conj. bulbi bis zum *Nerv. optic.* in der Verwachsung vorgeschritten ist. In England wird die Einsetzung schon am 3. Tage vorgenommen (*Bader*), was nicht nützen kann, doch soll man auch nicht zu lange warten, dass der „Ring" nicht zu eng wird. Sind nicht gleich künstliche Augen zur Hand, so kann man sie vorläufig aus einer Bleiplatte extemporiren.

Nach *O'Ferall's*, *Bonnet's* und *Stöber's* Vorgange entfernt auch *Critchett* das Auge so, dass er nach vorhergegangener Narkotisirung mittelst Lidhalter die Lider auseinanderspannen lässt, mit einer Pincette das Auge fixirt und einer über das Blatt gekrümmten Scheere die Conj.

---

[2]) Vgl. *Küchler* Memorabilien von Betz. 1860, S. 101.

nahe an der Cornea ablöst. Dann werden sämmtliche Augenmuskeln mit Schielhaken aufgehoben und losgetrennt, so dass der Bulbus frei in der Tenon'schen Kapsel rotirt werden kann. Um den Opt. (2—3‴ vom Bulbus entfernt) mit der Scheere durchschneiden zu können, wird bei Rotation nach Aussen der Bulbus etwas angezogen und nach Durchschneidung des Opt. und des anhängenden Zellgewebes so lange Wasser eingeträufelt, bis die Blutung vollständig steht. Dann werden 2—3 Tage kalte Aufschläge gemacht und nun kann bald zur Prothesis geschritten werden. Der nur aus der Tenon'schen Kapsel bestehende Stumpf und die Bewegung des künstlichen Auges werden sehr gerühmt. Die Indication zu dieser Methode fand *Critchett* nach *Carl Bader* beim *Staphyl. corn. und sclerot.*, partiellen Sclerastaphylom mit heftigen Schmerzen, Blindheit und sympathischer Affection des anderen Auges, mechanischen Insulten mit und ohne fremde Körper, hochgradigem, complicirtem Symblepharon, Geschwulst hinter dem Bulbus etc.

Prothesis ocularis

oder Einsetzung künstlicher Augen ist schon bei den Alten geübt worden, aber erst in unserer Periode auf eine anerkennenswerthe Stufe der Vollkommenheit gehoben. *Harard*, *Mirault*, besonders aber *Boissonneau* zu Paris haben um die Vervollkommnung der Anfertigung und Einsetzung künstlicher Augen das Hauptverdienst, da ihre Augen nicht bloss von grosser Güte und Aehnlichkeit sind und dadurch der Entstellung entgegentreten, sondern auch durch ihre Gestalt wesentlich dazu beitragen, lästigen Folgeübeln des Augendefectes vorzubeugen. Diese sind besonders die Einwärtskehrung der Lider und Cilien und die durch sie stets unterhaltene Reizung und Entzündlichkeit des Stumpfes. Die das Auge ersetzende Scheibe, aus Kieselsäure und Wismuth angefertigt, hält die Lider, von denen sie selbst zugleich gehalten wird, angemessen von einander, so dass die Thränen bequem über sie abfliessen können. Ein weiterer Vortheil besteht darin, dass die Brauen und die Stirnhaut ebenfalls emporgetragen werden und sich nicht, wie dies ohne ein künstliches Auge oft gesehieht, abwärts senken und dadurch zur Asymetrie beider Gesichtshälften führen können.

Soll Pseudocornea abgetragen und ein künstliches Auge eingesetzt werden, so muss man sorgen, dem Stumpfe die Grösse zu geben, dass er mit der Scheibe hernach den Umfang des normalen Bulbus hat. Sodann muss man die Augenmuskeln möglichst erhalten, weil nur dann der Stumpf und mit dem Stumpfe das künstliche Auge an den Bewegungen des anderen Auges zu participiren im Stande ist.

Die Bewegung des künstlichen Auges wird indess nur indirect von dem Muskelapparate, direct von den Lidern bewirkt, welche letzteren durch die den Stumpf mitbildenden *M. recti* mittelst der *tunic. vagin.* und *fascia tarso-orbitalis* diese Bewegung ausführen. Dabei verschieben sieh die *tarsi* stets etwas über den Augensehaalen.

Die aus Glas, Porcellan, Gold oder anderen Metallen fabricirten Augen, auf die Iris und Pupille gemalt wurden, liessen viel zu wünsehen übrig. Die Boissoneau'schen sind schöner und dauerhafter, da die Färbung in den verschiedenen Theilen durch die Substanz geht. Die Scheibe ist concav-convex, etwas grösser als der bei gewöhnlicher Augenöffnung sichtbare Theil des Bulbus, nach Aussen und Oben etwas breiter und mit stumpfen Rändern versehen, um möglichst wenig zu reizen. Um günstig eingelegt werden zu können, sind in der Regel

noch kleine Operationen an den Lidwinkeln erforderlich. Adhärenzen zwischen dem Bulbus und einem Lide brauchen nicht immer operirt zu werden, da es einfacher, leichter und oft auch zur grösseren Festigkeit dienlich ist, an diesen Stellen entsprechende Einschnitte in die Scheibe machen zu lassen.

Vor der Einsetzung muss man jede Entzündlichkeit durch Bleiwassercompressen u. dgl. beseitigen und das Auge anfänglich nicht länger tragen lassen, als es ohne lästiges Gefühl möglich ist. Ich habe in einem Falle mit Erfolg zuerst kleinere, aus dünnen Bleiplatten getriebene Scheiben eingesetzt und erst nach gehöriger Vorbereitung auf diese Weise das künstliche Auge tragen lassen. Will man es einsetzen, so reinigt man den Stumpf, befeuchtet die Scheibe und schiebt sie, indem man das Unterlid abzieht, unter das Oberlid, um, sobald es passend unter dasselbe geglitten ist, auch das Unterlid auf die Scheibe zu heben. Nachts wird die Scheibe entfernt, um Morgens wieder eingelegt zu werden, was der Patient stets sehr bald selbst lernt.

Aus meiner Schrift über den Gebrauch künstlicher (*Boissonneau*'scher) Augen. (Lahr, M. Schauenburg & C. 1862) lasse ich hier nur den Fragebogen folgen, welchen Herr *Boissonneau*, der Meister der Prothese, für etwaige Besteller veröffentlicht hat.

Fragebogen.

A. Die Fragen.

1. Name und Vorname —
2. Stand, resp. Gewerbe —
3. Wohnort und Bezirk —
4. Alter der Patienten —
5. Hat Patient schon ein künstliches Auge getragen? — Wann und wie lange?
6. Wann hat Patient das Auge verloren und an welcher Krankheit?
7. Ist der Augapfel verkleinert?
8. Beträgt die Verkleinerung des Augapfels ein Viertel, ein Drittel, die Hälfte oder drei Viertel?
9. Ist die Oberfläche des Stumpfes rundlich, kegelförmig oder abgeflacht?
10. Ist die Hornhaut noch ganz, nur theilweise oder gar nicht mehr vorhanden?
11. Ist der Augapfel amputirt? In Folge welcher Krankheit?
12. Bestehen noch krankhafte Zustände oder Vorgänge? Deren Sitz und Beschaffenheit?
13. Ist die Augenhöhle noch normal gross, resp. in welchem Grade verengert?
14. Ist der obere Bindehautsack noch von normaler Tiefe, resp. um ein Viertel, ein Drittel, die Hälfe oder drei Viertel abgeflacht?
15. Ist der untere Bindehautsack noch von normaler Tiefe, resp. um ein Viertel, ein Drittel, die Hälfte oder drei Viertel abgeflacht?
16. Ist das gesunde Auge normal gebaut, vor- oder zurückgelagert?
17. Ist die Farbe der Sclera (Lederhaut) rein weiss, schmutzig weiss, röthlich weiss und durchscheinend oder mehr weniger gesättigt?

18. Ist die Iris kastanien-, caffeebraun oder dunkelgrünlich, rein blau oder bläulich, eisengrau, grauröthlich, rothgräulich etc. und sind diese Farben hell oder mehr weniger gesättigt?
19. Beträgt der Durchmesser der Iris 8, 9, 10, 11, 12, 13 oder 14 Millimeter?
20. Beträgt der Durchmesser der Pupille, wenn Patient an das Fenster tritt, 1, 2, 3 oder 4 Millimeter?
21. Ist der Pupillarrand der Iris röthlich, braungräulich, hell oder gesättigt?
22. Welche Farbe hat der äussere Ciliarrand der Iris?

B. Weitere Notizen.

23. Soll nach einem künstlichen Auge ein anderes gleiches oder zweckmässigeres angefertigt werden, so sende man dasselbe nach Maassgabe obiger Fragen mit den entsprechenden Bemerkungen ein. Kann man das Auge nicht entbehren, so genügt ein Abdruck in Wachs oder ein Abguss in Gyps.
24. Da jedes künstliche Auge vermöge seiner Grösse und Gestalt beim Geradeaussehen eine horizontale Stellung einnehmen muss, so berichte man genau darüber, ob etwa nach rotirenden Bewegungen sein äusserer oder innerer Theil sich unter das Ober- oder Unterlid verschiebt.
25. Wenn sich beim Geradeaussehen die Iris zu sehr nach Aussen, Innen, Oben oder Unten stellt, so gebe man durch einen Strich mit Tinte auf der Oberfläche des Emails oder auf der Innenseite des Abdrucks über den Grad der erforderlichen Andersstellung derselben genaue Auskunft. Bei solchen Prüfungen stehe man einem Spiegel, der in der Höhe des Kopfes gerade hängt, gegenüber. Nimmt ein Arzt die Prüfung vor, so müssen beide Personen einander gegenüberstehen und einander fixiren, ohne dass der Patient irgendwie das Gesicht verzieht.
26. Auch ist zu erwähnen, ob das künstliche Auge grösser oder kleiner als das gesunde ist.
27. Da sich die Lider beim Lidschluss ohne Schwierigkeit berühren müssen, so ist darauf aufmerksam zu machen, ob der Patient dabei auf ein Hinderniss stösst und ob dasselbe ein allgemeines ist oder mehr an einer bestimmten Stelle wahrgenommen wird.
28. Wenn das künstliche Auge auf dem Augenstumpfe Reibung oder empfindliches Druckgefühl verursacht, so ist die betreffende Stelle genau zu bezeichnen.
29. Alle etwa ausserdem wünschenswerthe Auskunft kann füglich nur durch Briefwechsel mit dem Arzte des Patienten vermittelt werden.

In gewissen Fällen ist die grösste Eile nöthig; deshalb wird die Mittheilung willkommen sein, dass Aufträge, welche in der ersten Hälfte eines jeden Monats einlaufen, sofort ausgeführt werden, dagegen alle in der zweiten Hälfte einlaufenden in den ersten Tagen des folgenden Monates; die Briefe müssen adressirt sein: *Mr. Boissonneau, oculariste de l'armée française et des hôpitaux civils, 11, rue de Monceau à Paris.*

Ausländer, welche ein Depôt zu halten wünschen, müssen ihr Gesuch mit einer doppelten Empfehlung von einem Arzte und einem französischen Consul begleiten.

AUGENHEILMITTEL.

Ausser den nach den Grundsätzen der speciellen Therapie anzuordnenden allgemeinen Krankheitsbehandlung kommen zur Heilung von Augenleiden eine Reihe von örtlichen Mitteln in verschiedenartiger Anwendungsweise in Betracht, deren anhangsweise Besprechung für das Studium nicht unwillkommen sein wird. — Die Formen der Anwendung sind folgende:

A. Das *Collyrium* oder Augenwasser ist die üblichste Form des Gebrauches von örtlichen Heilmitteln und im Allgemeinen nur in wenigen Fällen, z. B. wo Feuchtigkeit nicht wohl ertragen wird, contraindicirt. Man wendet es bald warm, bald kühl und entweder als Foment, als Waschwasser, als Augentropfwasser oder Augenpinselwasser an.

Das Foment wird vorgezogen, wo man vorwiegend auf die Schutzorgane und den ganzen Bulbus oder auf vertrocknete Secrete erweichend und reinigend einwirken will. Man applicirt sie mittelst leinener Compressen, die aber nur klein sein dürfen, um das Auge nicht durch Druck zu irrittiren, und die deshalb häufig gewechselt werden müssen, um stets in dem beabsichtigten Temperaturgrade einzuwirken. Warmes Wasser wird benützt, wo man Secrete entfernen, höheren Spannungsgrad und schmerzhaften Entzündungsreiz beseitigen will, kaltes Wasser zu antiphlogistischen Zwecken, dann auch um die Contractilität, den Tonus der Gewebe zu steigern, Bluterguss zur Resorption zu bringen, Ciliarhyperästhesie zu beseitigen etc. Arzneiliche Fomente, zu 4—6 Unzen verschrieben, sind, wie Collyrien überhaupt, am zweckmässigsten einfache *Infusa Decocta* oder *Solutionen* leicht löslicher Substanzen. Als Vehikel der Lösungen wählt man destillirtes oder aromatisches Wasser, denen man, um das Auge durch gleichzeitige Reizung empfänglicher zu machen, Opiumtinctur oder Spir. vini camphorat. zusetzt.

Vom Augenwaschwasser gilt ziemlich dasselbe, nur ist dessen Wirkung eine mehr vorübergehende. Intensiver kann sie gemacht werden, wenn man die Flüssigkeit als Douche auf das Auge applicirt, entweder mittelst des *Himly*'schen Apparates, der einer Feuerspritze ähnlich construirt und mit Ansatzstücken zu strahl- und brauseförmiger Douche versehen ist, oder mittelst eines Sförmig gebogenen, nach Art der Heberöhre wirkenden Barometerglases. Augenbäder in kleinen Schaalen nehmen zu lassen, ist nicht empfehlenswerth, da wegen der geneigten Haltung des Kopfes leicht Congestionen eintreten. Günstiger wirken Bäder in fliessendem Wasser, die *Celsus* schon anrieth, sich durch Eintauchen des kranken Auges in die bei den Römern häufig gewesenen Aquaducte zu verschaffen.[1]) — Bei Augenblennorrhoen ist es meist vorzuziehen, die reinigenden Flüssigkeiten mittelst einer Spritze in das Auge gelangen zu

[1]) Eine Nachahmung davon findet man heut zu Tage in Augenheilanstalten, nämlich Zinkeimer mit Abzugsröhren und an diesen Schaalen und kleine Augenwannen angebracht.

lassen, um durch die Gewalt des Strahles gleichzeitig lösend auf die Secrete zu wirken. Zu dem Behufe öffnet man die Lider mit zwei Fingern und lässt den Inhalt der Spritze von einem Augenwinkel her über den Bulbus und durch die Bindehauttaschen wirken, wobei man die eigenen Augen vor der umherspritzenden, mit ansteckendem Secrete vermischten Flüssigkeiten sicher zu stellen Sorge tragen muss.

Als Augentropfwässer kommen die Collyrien hauptsächlich bei different wirkenden Arzneimitteln in Anwendung, welche direct auf den Bulbus einwirken sollen. Sie wirken stets anfänglich reizend, doch dürfen sie nicht stärker sein, als um höchstens 10 Minuten den Kranken zu belästigen. Je ruhiger das Auge geschlossen gehalten wird, um so geringer sind die Beschwerden und um so günstiger stellt sich die Wirkung des Mittels ein. Behufs der Application neigt der Patient den Kopf rückwärts, das Unterlid wird am inneren Winkel etwas abgezogen und mittelst eines Tropfgläschens, eines Pinsels oder Löffels die Instillation vollzogen. Am liebsten bediene ich mich eines oben und unten abgeschnittenen Gänsefederkiels, der beiderseits offen so tief in die Flüssigkeit getaucht wird, als man ihn anfüllen will, dann mit einem Finger oben geschlossen und erst wieder über dem abgezogenen Lide geöffnet wird, um die Flüssigkeit auströpfeln zu lassen. Nach der Instillation wird das Auge einige Minuten geschlossen, dann dieselbe Proceedur am anderen Auge vorgenommen und dem Patienten nun ruhiges Verhalten angewiesen. Was über 1—3 Tropfen eingeträufelt wird, kommt nicht zur Wirkung, da es beim Schluss des Auges abfliesst. Da solche Einträufelungen in der Regel nur einige Male täglich vorgenommen werden, braucht man nie mehr als 1—2 Drachmen zur Zeit zu verordnen.

Augenpinselwasser wird verordnet, wo man ein reizendes oder ätzendes Mittel nur auf eine beschränkte Partie einwirken lassen will. Ist die Flüssigkeit so reizend, dass sie einen Malerpinsel zerstören würde, so bedient man sich eines Asbestpinsels oder eines angekauten und zerfaserten Holzstäbchens und beauftragt einen Assistenten, unmittelbar nach der Application Wasser oder Oel auf die bepinselte Stelle zu bringen, damit die Aetzung auf die geätzte Stelle beschränkt bleibe.

B. Die *Augensalben* kommen ebenfalls sehr häufig zur Anwendung und zwar besonders wegen ihrer eingreifenderen und nachhaltigeren Wirkungsweise. Sie sind hauptsächlich bei chronisch verlaufenden, torpiden Krankheitszuständen indicirt, wo Härten zu schmelzen, Relaxationen zu beseitigen und auf die Circulation und Ausscheidung bethätigend einzuwirken ist. Das passendste Constituens ist Schweinesehmalz, dem man je nach der Vermischung mit öligen oder schweren mineralischen Substanzen oder in heisser Jahreszeit mehr weniger weisses Wachs zusetzt. Ein passendes Constituens ist auch *Glycerinum purissimum* mit Zusatz von *Amylum* im Verhältniss von 5 : 1. Alle Zusätze müssen exactissime pulverisirt oder vorher aufgelöst und dann wieder exactissime mit dem Constituens verrieben und vermischt werden, um nicht mechanisch zu reizen oder durch ungleichmässige Vertheilung in der Salbenmasse ungleichmässig einzuwirken. Da Salben, besonders im Sommer, leicht ranzig werden, so verschreibe man in der Regel nicht mehr als 1 — 2 Drachmen. Sie werden am passendsten mittelst eines feinen Malerpinsels bei abgezogenem Unterlide auf den Lidrand, den Bulbus oder die Lidconjuctiva gestrichen, selten häufiger als zwei Mal täglich, doch muss das Auge vorher gereinigt sein und nachher eine Zeitlang geschlossen bleiben. Jedes Mal wird selten mehr als eine

linsengrosse Portion erforderlich sein, da mehr zwischen den Lidern doch wieder vorquillt.

Salben für die Umgegend des Auges werden besonders Abends in grösseren Portionen einige Minuten hindurch kräftig in die Haut eingerieben und erst andern Morgens mit lauem Wasser vorsichtig abgewaschen, damit Nichts zwischen die Lider gelange.

C. *Cataplasmen* sind indicirt, wenn Zertheilung oder Eiterung am Auge zu befördern ist oder wenn man die in einem zerstörten Augapfel stattfindenden Schmerzen zu besänftigen beabsichtigt. Die Masse wird am passendsten aus Hafergrütze mit Schmalz und Milch oder aus Leinsamenmehl, Semmelkrume und dgl. m. gekocht, in kleinen Paqueten von 28—30° R. Wärme aufgelegt, damit das Auge nicht durch zu grosse Schwere oder zu starke Hitze belästigt werde, und c. alle 15 Minuten gewechselt. — Sind sehr heftige Schmerzen zu bekämpfen, so kann man Opium zusetzen oder den Brei mit etwas Cicuta kochen lassen. — Bei grosser Torpidität kann man einen Zusatz von Wein machen.

D. *Das Augenpulver*, im Alterthum häufig verordnet, findet in neuester Zeit wieder mehr Anwendung, besonders da, wo man durch mechanisch reizende Einwirkung den Säfteumsatz und damit die Aufsaugung von Exsudaten befördern will. Calomelpulver mit oder ohne Zucker wirkt nachgewiesener Weise, auf Hornhauttrübungen gebracht, nicht anders, wie jedes ähnliche Pulver, das mit einem Federbart aufgestrichen wird. Anders ist es, wenn die Pulver von solcher Substanz sind, dass sie sich in den Drüsensekreten lösen und chemisch wirken, oder wenn sie, wie Plumb. acct. in der granulirten Lidbindehaut unmittelbar zur Wirkung kommen.

Wo auf fettige Einreibungen in der Nachbarschaft des Auges Erythem oder Pustelbildung eintritt, ist es eine alte Vorschrift, die wirksame Substanz, z. B. Opium, bei Augenschmerzen, für sich zu verordnen, um sie mit Speichel vermischt, vom Patienten in der Umgebung des Auges einreiben zu lassen.

Aetzmittel. Sie finden heut zu Tage eine sehr ausgedehnte Anwendung, besonders in Behandlung der blennorrhoischen und körnigen Augenentzündung. Sie haben die Antiphlogose bei denselben fast vollständig verdrängt, und erzielen die überraschendsten Erfolge. Die vorzüglichsten sind: Cupr. sulph. crystall., Lap. infernal. pur oder mit Nitrum aa mitigirt.

Die Anwendung geschieht auf das umgestülpte Augenlid (s. Einleitung). Man suche die Uebergangsfalten auf. Vor der Rückführung des Augenlids in seine Lage entferne man die noch im Auge vorhandenen concentrirten Lösungen mit Schwamm, Leinwand oder neutralisirenden Salzlösungen (pag. 285).

E. Aromatische und spirituöse Mischungen werden theils als Einreibungen, theils als Augendunstbäder gebraucht und über den geschlossenen Augen in der oberen Gesichtshälfte eingerieben, dann auch nach Oeffnung der Augen mit der hohlen Hand vorgehalten, so dass sie bei der Verflüchtigung nervenstärkend und überhaupt anregend auf das torpide Augennervensystem wirken. In ähnlicher Weise lässt man die feuchtwarmen Dämpfe von aromatischen Theespecies mittelst eines Trichters an die Augen leiten und nimmt zu solchem Behuf Species aromatic., Sem. Foenicul. contus. Hb. Menth. pip. u. d. m. — oder, wenn man nur zertheilend und entspannend einwirken will, reines, warmes Wasser.

Aromatische Kräutersäckchen sind zu empfehlen, dürfen aber durch

ihre Schwere das Auge nicht belästigen. — Reizende Pflaster werden am Auge nicht ertragen, weshalb englisches Pflaster oder Collodiumstreifen zur Fixirung zu empfehlen sind.

F. *Verbände des Auges.* Unter den mannichfachen Namen und Formen von einfachen und hermetischen Schutzverbänden, Druck- und Schnürverbänden und zwar einfachen immobilisirenden, d. i. prophylactischen, provisorischen und regelrechten Druckverbänden, aufsteigend zum Schnürverband, unterscheidet von *Gräfe* eine Reihe von Verbandweisen, die er von den einfachen Schlussverbänden unterschieden wissen will, aus allerhand Material bereitet, und nach dem Muster älterer Operateure den mannichfaltigsten Heilanzeigen anpasst. Ueber die Beschreibung und Entstehung dieser Verbände s. *Seitz'* Augenheilkunde S. 425, Archiv IX. 2. 1863.

Die Anzeigen der mannichfachen Gradationen dieser Verbände sollen bilden: Die Folgen der Staaroperation, Augenoperationen, besonders circumscripte Eiterung der Hornhaut, Infiltrate der Hornhautwunden, Linearextraction, Irisvorfälle, Staphylom, Schieloperation, Lidoperationen, frische Verletzungen, spontane Eiterinfiltrate und neuroparalytische Hornhautaffectionen.

Es ist kein Zweifel, dass der Druck in der Chirurgie eine wichtige Rolle spielt, und nach allgemeinen Grundsätzen in der Augenheilkunde Anwendung findet. Die wichtigste Anzeige für die solideren Augenverbände bilden aber die Wunden der Hornhaut und bei Weitem die häufigste die *Lappenextraction.* Gerade für diese hat aber *von Gräfe* bis in die neueste Zeit für die Anwendung der festern Verbände Zufälle abgewartet (Klinische Monatsblätter1 863. S. 200), was uns den allgemeinsten Grundsätzen zu widerstreben scheint. Vgl. den Verband zur Lappenextraction etc. von *Küchler* und die von ihm ausgesprochenen Grundsätze.

Um einen hermetischen Schutzverband bei contagiöser Blennorrhoe des einen Auges anzuwenden, decke man leichte, trockene Charpie auf die geschlossenen Lider, befestige selbige mit Bleiweisspflasterstreifen und überstreiche diese wieder mit einer Collodiumschicht.

G. Die Anwendung der Electricität geschieht nach den im Allgemeinen geltenden Regeln, besonders gegen Anästhesie und zur Aufsaugung von Exsudaten, zumal in der Hornhaut, doch nur in seltenen Fällen mit baldgünstigem Erfolge.

H. Die *hypodermatischen Einspritzungen* mittelst der *Pravaz'*schen Spritze werden heut zu Tage mehr benutzt bei Ciliarneurose, Atropinvergiftung, typischen neuralgischen Affectionen und Verletzungen des Auges. Die gebräuchlichsten Mittel sind Morphium Gr. $^1/_{10}$—$^1/_2$, Chinin sulph. Gr. 3—5. (Archiv IX. 2. 1863). Statt der theuren Spritze kann man sich einer Staarnadel zur Einführungsöffnung und der gewöhnlichen *Anel'*schen Spritze bedienen (*Küchler*). Zu intensiven Wirkungen kann die Haut mit dem Lebenswecker geöffnet und dann die Morphinmlösung aufgepinselt werden.

J. *Venensectio* (Arteriotomie). Es gibt heut zu Tage Legionen von Aerzten, die nicht mehr wissen, wie viel kräftiger ein Aderlass wirkt, als eine Lokalblutentleerung und wie eigentlich unentbehrlich derselbe manchmal beim heftigen Auftreten akuter und hartnäckiger chronischer Entzündungprocesse ist. Auch von der grossartigen Wirkung der Arteriotomie an der Schläfe bei schweren Augenentzündungen kann man sich gelegentlich überzeugen (*Schön*, *Küchler*).

Die gebräuchlichsten localen Mittel

in alphabetischer Anordnung.

Aether und ätherische Mittel kommen bei Anästhesien und Aenesen zur Anwendung, um die gesunkene Nervenaction anzuregen. Die Form muss dem übrigen Zustande des Auges angemessen sein, da zu starke Aetherwirkung zu Congestion und Inflammation hinführen würde. Aromatische Kräuterkissen, ätherische Dünste und Einreibungen sind den Bähungen und Tropfwässern vorzuziehen. Rep. Ung. nervin. dr. 3, Tinct. Cantharid. Mixt. oleos. balsam. aa serup. 1 Mds. Einreibung in die Lider und die Nachbarschaft des Auges. — Rep. Balsam. Peruvian. scrup. 1. Naphth. vitriol. dr. 2 Mds. Augenspiritus. — Rep. Spirit. Lavandul. — Serpyll. — Anthos, Menth. pip. aa une. 1/2 Lig. Ammon. anisat. Mixtur. oleos. balsam. aa dr. 1 Mds. Augenspiritus.

Alaun ist vielfach als kräftiges Adstringens in Lösungen von 1—3 Gran auf eine Unze Wasser empfohlen worden, um als Tropfwasser oder Bähung angewendet zu werden. *Richter* empfahl es auch, um zugleich mechanisch bei Hornhautverdunkelungen zu wirken, und liess es mit einer gleichen Quantität Sacchar. alb. zu Augenpulver sehr sorgfältig verreiben und von Zeit zu Zeit auf die Hornhaut pinseln oder von einem gefalteten Papiere einblasen. Gegen Atonie der Bindehäute. Rep. Alumin. crudi gr. 12, Aq. destill. unc. 4, Tinct. Opii croc. scrup. 1 Mds.

Aqua laurocerasi findet nur beschränkte örtliche Anwendung, da es dem Opium nicht gleich kommt. Gegen Hornhautflecke wird gerühmt Rep. Sal. ammoniac. scrup. 1/2, solve in Aq. lauroc. unc. 2. Ds. — Rep. Hydrag. muriat. corros gr. 1/4, solve in Aq. Rosar. Aq. lauroc. aa unc. 1/2 Ds. Zum Einträufeln. — Rep. Hydrarg. muriat. corros. gr. 1, solve in Aq. destill. unc. 7, adde Aq. lauroc. unc. 1. Ds. Zu lauwarmen Fomenten.

Aqua oxymuriatica hat *Fr. Jäger* mit Wasser verdünnt gegen das Granulationsstadium der Ophthalmia aegyptica empfehlen zu können geglaubt. Er verordnete eine Drachme auf 4 Unzen destillirten Wassers.

Argentum nitric. ist in Substanz wie in Lösung mit Recht eines der gebräuchlichsten Augenheilmittel. Um die ätzende Kraft abzuschwächen, bedient man sich je nach Bedarf einer mit 1, 2, 3 oder 4 Theilen Nitrum dep. zusammengeschmolzenen und stangenförmig ausgegossenen Mischung. *Arlt* scheint der Verbindung mit Gummi den Vorzug zu geben. Nach der Anwendung im Auge gebietet die Vorsicht, Oel auf die geätzte Stelle zu bringen oder mit angesäuertem Wasser nachzuspülen, um die Weiterverbreitung abgestossener Partikelchen zu verhüten. Stärkere Solutionen wirken in derselben Weise ätzend, da ihre Wirkung aber nicht wohl auf eine bestimmte Stelle beschränkt werden kann, so bedient man sich schwächerer Lösungen (von gr. 1/4, 1/2, 1—3 auf eine Unze destill. Wassers ad vitrum nigrum), um kräftig adstringirend bei Erschlaffung, Ulceration, Granulation der Bindehaut, bei Hornhautflecken u. d. a. einzuwirken. Von vorzüglicher Wirkung ist die Lösung auch bei profusen Schleimflüssen des Auges, ebenso bei Thränenfisteln, die *Richter* mit Arg. nitric. (scr. 1 in Aq. dest. und Spirit. vin. aa une. 2 aufgelöst) auszuspritzen empfahl.

Die Salbenform wirkt intensiver und wird vorgezogen bei profuser Secretion und torpiden Wucherungen. Man lässt den Höllenstein (gr. 1/2

bis 2) zunächst in einigen Tropfen aq. destill. lösen und dann mit zwei Drachmen frischen Schweineschmalzes sehr sorgfältig vermischen, um Abends oder Morgens und Abends die so bereitete Salbe linsengross mittelst eines Haarpinsels in die untere Bindehauttasche zu streichen.

Die von *Guthrie* empfohlene und vielverordnete Salbe wurde besonders gegen Blennorrhoen ursprünglich also verschrieben: Rcp. Argent. nitric. eryst. gr. 2, Aq. Saturn. gtts. 10, Adip. suill. dr. 1 Mds. Unguent. ophthalm. nigrum. Bei hochgradiger Entzündung eignet sie sich nicht.

Arnica ist als Infus. der Blumen (dr. 1 ad unc. 1) sehr geeignet, um Commotionen, Contusionen, Blutergüsse und lähmungsdrohende Zustände zu beseitigen.

Arsenik findet nur beschränkte Anwendung. Von *Dupuytren* ist es in Pastenform empfohlen worden, um bei messerscheuen Kranken Fungositäten zu zerstören. Nach Entfernung des vertrockneten Secretes wird eine entsprechende Dosis des Pastenpulvers mit destillirtem Wasser oder Speichel zu einem nicht abfliessenden Teige angerührt und ungefähr $^1/_2$ Linie dick aufgetragen. Der entstehende Schorf fällt nach einigen Tagen ab, worauf die Operation so oft wiederholt wird, bis die Wunde rein ist und Neigung zur Verheilung zeigt. — Man lässt das Pulver aus drei Drachmen Mimosenpulver mit 6 Gran Arsenik und einem Zusatz von $^1/_2$ Drachme Calomel bereiten.

Atropinum sulph. wird in neuester Zeit fast ausschliesslich gebraucht, um Pupillendilatation zu bewirken. Nach Dr. *de Ruiter* (Nederl. Lancet 1854, pag 464) bewirkt die Einträufelung eines Tropfens einer Atropinlösung, in der nicht mehr $^1/_{1296000}$ Sulph. Atrop. enthalten ist, in das Auge eines Hundes gebracht, eine 20 Stunden währende Pupillendilatation. — Eine Auflösung von $^1/_{36000}$ im Tropfen gibt nach 10—15 Minuten eine 4 Tage währende; eine Auflösung von $^1/_{21600}$, 5—10 Minuten einwirkend, noch starke Dilatation, bisweilen selbst Unbeweglichkeit. Die Dilatation nach Anwendung einer Auflösung von $^1/_{129600}$ von 5—10 Minuten lang einwirkend, tritt nach einer Stunde ein und währt 20 Stunden. Letztere Auflösung, 3 Mal verdünnt, hat noch merkbare Dilatation zur Folge, die erst bei 6maliger Verdünnung, also mit $^1/_{772600}$ Sulph. Atrop., zweifelhaft bleibt. Die Empfindlichkeit des Auges für Atropin ist um so überraschender, da man bedenken muss, dass von dem einzelnen Tropfen dieser schwachen Solution, die zur Erweiterung der Pupille ausreicht, vielleicht nicht der 50ste Theil aufgesogen wird. Es ist gelungen, mit dem inficirten Humor aqueus eines kunstmässig dilatirten Thierauges auch die Pupille eines andern Thieres zu dilatiren, und diese Proceedur noch über mehrere Thiere fortzusetzen, indem man sich jedes Mal des Humor aqueus des vorher dem Experimente unterworfenen Auges bediente.

Weil die 4—8 Tage bei Menschen andauernde Lichtscheu nach Einträufelung starker Solution ausserordentlich lästig ist, so hat Prof. *Donders* in Utrecht, auf die *de Ruiter*'schen Versuche gestützt, die folgenden sehr zweckmässigen Regeln für die Anwendungsart des Sulph. Atrop. aufgestellt (l. c.):

1) gr. iv in unc. j. Aq. destill. — als Vorbereitung für Operationen, um drohende Synechie, Synicesis oder Prolapsus iridis vorzubeugen, um bei centraler Cataracta, centraler Hornhautverdunkelung das Sehen möglich zu machen.

2) Dieselbe Solution mit 15 Theilen Wasser verdünnt, um vollkommene Dilation mit vorübergehender Unbeweglichkeit der Pupille zu bewirken behufs gründlicher Untersuchung der inneren Augentheile nach

allen Richtungen. Die Dilatation erfolgt nach 30—45 Minuten und stört das Sehvermögen gewöhnlich nur 24 Stunden.

3) Dieselbe Solution mit 80 Theilen Wasser verdünnt, also ein Theil Sulph. Atrop. auf 9600 Theile Wasser, für gewöhnlich anzuwenden. Ein oder zwei Tropfen dieser Solution, einige Secunden zwischen die Augenlider gehalten, gibt nach 30—60 Minuten eine genügende Dilatation, um die meisten Augen gut zu untersuchen. Die Erweiterung ist nicht so stark, um das Gesicht merklich zu stören, und ist nach 8—36 Stunden gänzlich verschwunden. (Cfr. Die künstliche Pupille v o r und i n dem Auge von Dr. C. H. Schauenburg. Lahr 1854. J. H. Geiger. Pag. 13 u. 14.)

Als Hauptwirkung des Atrop. sulph, bezeichnet *A. Rothmund* (künstl. Pupille München 1855, pag. 14) die Verminderung des Augenmuskeltonus und den dadurch herabgesetzten Druck auf den Bulbus, die Sedation des Ciliarnervensystems, die Erweiterung der Pupille und die Aufhebung der Accommodation. Ueberall, wo Druckverminderung heilsam ist, erscheint die Anwendung indicirt, z. B. bei tiefgreifenden Cornealgeschwüren, um durch den verminderten Druck der Nerven der Erkrankung der benachbarten Cornealpartie, nicht um der Perforation, die bei einmal tieferen Geschwüren als heilsam bezeichnet werden muss, vorzubeugen; ferner bei Iritis, um Pupillarverschluss zu verhindern. Die Frucht vor nachfolgender Mydriasis ist bei vorsichtiger Anwendung meist eine unbegründete und offenbar dieser Ausgang noch günstiger als Pupillarsperre. Ausserdem bewirkt Atrop. bei Iritis plötzlichen Nachlass bedeutender Schmerzen; die Muskeln treten in Ruhe und weniger Exsudat wird ausgeschieden. (*Rothmund.*) Nach Erfahrungen in der *Arlt*'schen Klinik verbindet man bei schmerzhaften Cornealgeschwüren die Einträufelung (gr. β auf dr. j aq. destill.) passend mit Congressivverband, um den Lidschlag zu hemmen.

Das Extract der Calabarbohne erst vor Kurzem in die Augenheilkunde eingeführt. *Robert Christison* in Edinburg gab 1855 die erste Notiz von der Pflanze (Physostigma venenatum Balfour) welche in Westafrika westlich vom Niger am Flusse Calbarg (Calabar) wächst. *Fraser* in Edinburg machte zuerst auf die myotische Eigenschaft dieser Pflanze aufmerksam. Man wendet das Extract entweder in Lösung von Wasser oder Glycerin an, auch wie das Atropin auf Papier getropft.

Das Extract wirkt spannend und erregend auf den Musculus ciliaris und ist so der gerade Antagonist des Atropins. Damit verbunden tritt Verengerung der Pupille, Myopia mit kleiner Accommodationsbreite und Astigmatismus auf. In der Praxis lässt sich das Mittel anwenden. 1. Bei Mydriasis sei es in Folge von Atropin oder in Folge der Lähmung des Musculus ciliaris, wie sie sich nach schwächenden Krankheiten einstellt z. B. nach Diphtheritis. 2. Bei Hornhauttrübungen mit durchsichtigem Centrum. 3. Bei Hornhaut- und Scleralwunden mit frischem Vorfall.

Belladonna ist eines der geeignetsten Narcotica bei heftigen Augenschmerzen. Man kann das Extract pur verordnen und dem Patienten aufgeben, einige Male täglich eine kleine Portion mit Speichel in der Nachbarschaft des Auges einzureiben. Zweckmässiger lässt man ein schwaches Infusum als Fomcnt gebrauchen. — Zur künstlichen Pupillendilatation benutzte man früher, als das Atropin noch weniger in Aufnahme war, die Belladonna, indem man ein aus einer halben Drachme bereitetes Infusum von unc. $^1/_2$ eine Stunde vor der Operation einträufelte.

Blei ist dem Zink ähnlich, nur hat es noch die Eigenschaft ausserdem, auf absondernde Flächen in höherem Grade austrocknend zu wirken und in Cornealgeschwüren als weisslich trübe Incrustation sich niederzuschlagen, weshalb es bei letzteren contraindicirt ist. Bei traumatischen Augenentzündungen kann man es indess sehr passend als Bähung benutzen, indem man die Aq. saturn. rein oder verdünnt aufschlagen lässt oder nach *Rust* verordnet Rcp. Acet. plumb. dr. 2, solve in Aq. Rosar. unc. 4. Mds. Augenbähung.

Ebenso eignet sich bei Conjunctivalatonie mit profusem Schleimausfluss Rcp. Acet. plumb. gutt. 10 Aq. flor. Sambuc. unc. 1, Tinct. Opii simpl. gutt. 20 Mds. oder Rcp. Plumb. acet. gr. 2—4, Aq. destill. unc. 1. Tinct. Opii simpl. scr. $^1/_2$—1. Mds. Augentropfwasser. Rcp. Extr. Opii, Plumb. acet. aa gr. 8 solve in Aq. dest. unc. 4. Adde celeriter quassando Mucilag. sem. Psylii dr. 2. Mds. Augenwasser bei erethischen und catarrhalischen Augenentzündungen. Rcp. Minii dr. 1 Ung. rosat. unc $^1/_3$ Mds. Salbe gegen Excoriationen von scharfen Thränen.

Plumb. acet. ist in Pulverform vielfältig empfohlen, um auf Bindehautgranulationen, besonders trachomatöser Natur gepinselt zu werden und die rückgängige Metamorphose der *granula* einzuleiten. Doch steht es in dieser Beziehung dem Argent. nitr. nach.

Blutegel können bei höheren Entzündungsgraden selten entbehrt werden, doch wird deren Nutzen wesentlich durch die Art und die Stelle der Application bedingt. Als erster Grundsatz gilt, dass man sie nicht im Bereiche der Orbita selbst ansetzt. Auf den Bindehäuten würden sie, ebenso wie auf den entzündeten Lidern, den Reiz steigern. Je nach dem Zweeke, den man erreichen will, setzt man eine grössere Anzahl auf den unteren Orbitalrand, oder man applicirt am Zitzenfortsatze hinter dem Ohre und unterhält die Nachblutung stundenlang durch Auflegen warmer Breiaufschläge. Die Application in dem Nasenloch der entsprechenden Seite ist vielfach empfohlen worden. Um der Wiederkehr der Phlogose zu begegnen, kann man eine continuirliche Blutströmung dadurch bewirken, dass man zur Zeit je einen Blutegel applicirt und sofort einen anderen ansetzt, wenn die Nachblutung aufhört, um mit dieser Art der Blutentleerung 12—24 Stunden fortzufahren.

Von den künstlichen Blutegeln ist besonders der *Heurteloup*'sche Apparat in Aufnahme gekommen, nach meiner Ansicht zu sehr.

Gräfe theilt mit (A. III. 2. p. 400), dass er den Versuch, mit dem *Heurteloup*'schen Blutegel 4 Unzen Blut an der Schläfe entziehen zu lassen, bei allen Amaurosen mit unbestimmter Deutung gewissermassen als ein Reagens auf die Möglichkeit therapeutischer Erfolge einschlage und ihn so modulire, dass vor, resp. nach der Blutentleerung in gewissen Intervallen der Lichtschein geprüft werde. Zeigt sich dabei keine Schwankung, so verzichtet er auf weitere Kurversuche.

Bolus, besonders der armenische, wirkt zusammenziehend und austrocknend, weshalb er, früher mehr als jetzt, bei profusen Blennorrhoen in Anwendung kommt. — Mit gleichen Theilen von Tart. dep. Tutia ppt. und Sacch. alb. bildet er das gegen Hornhautfleeke und Pterygium empfohlene *Baldinger*'sche Augenpulver.

Borax scheint als resorptionbefördernder Mittel mehr Anerkennung zu verdienen, als ihm gewöhnlich gezollt wird. Bei allen Hornhauttrübungen, besonders bei atonischem Pannus, habe ich ihn wiederholt mit Nutzen angewendet. Gegen Hornhautfleeke verordnet *Horgens:* Rep. Borac. scrup. $^1/_2$, Aq. Lauroc. unc. 2, solve. D. s. Zum Einträufeln. — *Beer* und *Andreae* lassen folgendes Pulver bei Augenfell einmal täglich

aufpinseln; Rcp. Borac., Vitriol. albi, Aluminis usti aa scrup. $^1/_2$, Sacch. alb. scrup. 1, M. f. pulv. subtiliss. — *Richter* gegen Hornhautflecke als Tropfwasser: Rcp. Borac. Sacch. alb. aa scrup. $^1/_2$ solve in Aq. Rosar. unc. $^1/_2$, filtra et adde Extr. Opii, Extr. Aloës aa. gr. $1^1/_2$, iterum solve D. s. Wohlumgeschüttelt einige Mal täglich einzuträufeln.

Calomel — allein oder mit Zucker aa in das Auge gestäubt oder geblasen, scheint zwar mehr mechanisch zu wirken, ist aber doch ein vorzügliches Mittel, das bei vaskulösen (pannösen) und phlyctänulösen Leiden der Hornhautoberfläche da noch die besten Dienste leistet, wo alle andern unblutigen Lokalmittel im Stich lassen *(Küchler)*. Es soll troeken, rein und ganz feinpulverig sein.

Canthariden werden als Zugpflaster vielfach behufs Ableitung hinter das Ohr der kranken Seite oder in den Nacken gelegt. Ausserdem benutzt man die Tinctur, um die Nerventhätigkeit zu steigern, deshalb bei allen paralytischen Zuständen, Rcp. Tinct. Cantharid, dr. 1, Aq. Foenical. unc. 2, Mds. Mit einem Schwämmchen vorsichtig auf die Lider zu streichen (bei paralyt. En- und Ectropium etc.) — Rcp. Spirit. Rorismarini dr. 3, Tinct. Cantharid. dr. 1, Aq. destill. dr. 6, Mds. Zweimal täglich das Lid damit anzufeuchten.

China ist eines der beliebtesten vegetabilischen Adstringentien. Folgender stärkende Augenwein, zur Hälfte oder zu zwei Drittheilen mit Wasser verdünnt, verdient Anerkennung: Rcp. Pulv. cort. Chin. reg. unc. $^1/_2$, Vini rubr. unc. 4 stent per 48 hor. in digestione. Col.

Gelegentlich sei hier bemerkt, dass *Gräfe* wiederholt nach dem Gebrauche grosser Dosen Chinin gegen Wechselfieber, Schwerhörigkeit, Abnahme und Verlust der Sehkraft beobachtet hat.

Chlorum calcariae als fäulnisswidriges, die Secretion verbesserndes und gelinde reizendes Mittel wird vorzugsweise bei Brand und jauchigen Geschwüren der Lider zu Fomenten benutzt. Rcp. Fl. Arnicac. dr. 2, Fl. Chamomilliae unc. $^1/_2$, f. inf. unc. 5, cui adde Chlor. calcar. scrup. unum. — Rcp. Chlor. calc. gr. 12—16, Aq. destill. unc. 4, Tinct. Opii spl. dr. $^1/_2$ Mds. Augenfoment.

Electricität, *Galvanismus* etc. sind bei manchen Augenärzten im Ruf, um die gesunkene Nervenfunction anzuregen und den verlangsamten Stoffwechsel zu beschleunigen. Man hat die Anwendungsart vielfach variirt und der Anwendbarkeit ohne Zweifel einen zu grossen Umfang vindicirt. Durch Electropunktur hat man in Einzelfällen ziemlich schnell günstige Resultate erzielt, wo es galt, auf bestimmte Muskelpartien einen intensiven Reiz direct einwirken zu lassen. Die mit der Prätension veröffentlichte Erfindung von *Gustav Grusell* (1841), durch Einleiten eines galvanischen Stromes in die cataractöse Linse dieselbe aufblähen, in ihre Lamellen zerlegen und auf diese Weise sehr bald zur Resorption bringen zu können, ist bisher unbestätigt geblieben.

Exanthemation, d. h. die Erzeugung eines künstlichen Exanthems ist ein noch wirksameres und zugleich schonenderes Mittel als Electricität, um die gesunkene Nervenfunction anzuregen und den verlangsamten Stoffwechsel zu beschleunigen. Erst in neuester Zeit wird dies Verfahren methodisch so ausgeführt, dass vermittelst eines gefederten Instrumentes bei jeder Application 33 Nadeln für einen Moment in die Haut eingeschnellt werden, dass also bei 10 Schlägen 330, bei 100 Schlägen 3300 feine Stichöffnungen des Hautorganes bewirkt werden und zwar fast gänzlich schmerzlos. Durch ein excitirendes Oel, das *C. Baunscheidt* in Endenich, der Begründer dieses Verfahrens, in einer ihm eigenthümlichen Weise mischt, wird die punktirte Hautpartie in einen solchen

Irritationszustand versetzt, dass meist sehr bald das Exanthem hervorbricht, nach Umständen oder der Absicht des Operateurs mehr oder weniger reichlich. — Uebrigens erlaube ich mir auf meine Schrift zu verweisen: „*Baunscheidt's Lebenswecker und die exanthematische Heilmethode.* Zur Verständigung für Aerzte und Laien. Leipzig. *H. Fries,* 1864."

Fel tauri, Axungia viperina Fel Lucii piscis, Liquor hepatis mustelae fluviatilis u. a. ähnliche Mittel werden zur Bethätigung des Stoffwechsels bei Cornealtrübungen empfohlen. Je energischer bei torpiden Exsudationen eingewirkt werden muss, um so günstiger ist es, wenn diese Fette bereits ranzig geworden sind.

Jod und besonders *Jodkali* ist längere Zeit gegen chronische Lidblennorrhoen im Ansehen gewesen. Rcp. Kal. jodat. gr. 8, Aq. destill. unc. 8, Tinct. Opii scrup. 1. Mds. Augenwasser.

Kali carbonicum verdient nach meinen Erfahrungen häufiger gegen Hornhautverdunkelung versucht zu werden. Man lässt in einer Unze destillirten Wassers zwei bis sechs Gran auflösen und mehrere Male täglich einträufeln.

Kali causticum verdient in einer von *A. Schmidt* angegebenen Weise wieder in Gebrauch zu kommen, wo es sich darum handelt, zugleich vom Auge abzuleiten und die Thätigkeit des dritten Astes des Nerv. quintus anzuregen. Er liess ein Klebepflaster mit einem Fenster von c. 1" Durchmesser vor und theilweise auf den proc. mastoid. der kranken Seite legen und das auf Charpie gebrachte, zerfliessende Aetzkali, das wieder mit Klebepflaster befestigt war, durch das Fenster 3—6 Stunden einwirken. Das entstehende Geschwür wurde mit Ung. digestivum, dem man nach Umständen rothen Präcipitat oder Cantharidenpulver zusetzte, verbunden.

Kochsalz (gr. 2—4 auf ʒ j. aq. dest.) ist schon von Aelteren gegen Hornhautflecke und torpide Auflockerungen der Binde- und Hornhaut benutzt. Es steht indess dem Arg. nitr. nach.

Kupfer ist als adstringirendes Mittel beliebt, doch darf es nur in kleinen Gaben verordnet werden, da es sonst seine ätzende Wirkung entfaltet. Gegen Auflockerung und Erschlaffung beider Bindehäute, Trübung, Erweichung und Ulceration der Hornhaut lässt man gr. 1 in unc. 1 destillirten Wassers auflösen. Doch kann man auch nöthigenfalls bis zu gr. 8 steigen und eine oder zwei Scrupel einfache Opiumtinctur zusetzen.

Von *Rust* ist bei chronischer Lidentartung, Lidschwiele empfohlen, die folgende Salbe jeden Abend linsengross mit dem Finger in die Lidkante einreiben zu lassen: Rcp. Cupr. sulphur. in Aq. dest. q. s. solut., Zinc. oxydati aa. gr. 5 (—10), Camphor. c. pauxillo Ol. Oliv. trit. gr. 2, Butyr. recent. insuls. dr. 2. M. exactiss. F. ung. ophthalm.

Der *Kupferalaun* Lapis divinus oder nach seinem Erfinder auch sogenannte Lapis ophthalmicus St. Yves, wird aus gleichen Theilen Alaun, Salpeter und Grünspan (aa unc. 2) unter schliesslichem Zusatz von dr. 1 gepulverten Kamphers zusammengeschmolzen, sieht grünlich aus und löst sich in Wasser leicht. Er gehört zu den gelinde ätzend, austrocknend und adstringirend wirkenden Mitteln und eignet sich deshalb besonders bei allen chronisch verlaufenden Entzündungen, bei denen man schwach reizend und umstimmend eingreifen will. Auch bei Hornhautgeschwüren, Narben und Trübungen ist er vielfach angewandt und gepriesen worden. Als Tropfwasser (gr. $^1/_2$—$1^1/_2$ auf dr. 2 aq. dest. mit Zusatz von Aq. laurocerasi) oder als Bähung (gr. 1

auf unc. 1) passt er am besten zum Gebrauch. Die pulverige Anwendung gegen Hornhautflecke ist nicht anzuempfehlen.

Bekannte Formeln sind die *Gräfe*'sche gegen chron. Bindehautentzündung: Rep. Cupr. aluminat. gr. 2, solve in Aq. Rosar. unc. 1, Mucil. Gum. Mimos dr. 1, Tinct. Opii croc. dr. $^1/_2$. Mds. Umgeschüttelt zur Befeuchtung von Augenläppchen. *Richter*'s Collyrium gegen Erschlaffung, die nach Entzündungen zurückgeblieben war, besteht aus einer Auflösung von drei Gran in einer Unze destillirten Wassers und wird Morgens und Abends tropfenweise angewendet.

Opium. — Um der narkotischen Wirkung des Opiums bei Augenübeln sicher zu sein, wendet man es innerlich oder als Einreibung in der Nachbarschaft des Auges an. In Form von Tincturen oder als Aq. Opii auf die Augengebilde direct applicirt, ist die Wirkung mehr eine reizende, weshalb man sich auch der Tincturen besonders bedient, um durch gelinde Reizung die Resorption zu befördern. Bei Hornhauttrübungen wird sie zu diesem Behuf rein oder verdünnt in Gebrauch gezogen, ebenso bei atonischen Geschwüren, Pannus u. d. Die Tinct. Opii simpl. wirkt etwas schwächer, als die T. Op. crocata. — Häufiger kommen die Tincturen indess als Zusatz zu Collyrien zur Anwendung. — Um bei schmerzhaften Augenkrankheiten mit erethischem Character, wo Salben nicht wohl vertragen werden, Linderung zu verschaffen, lässt *Jüngken* gleiche Theile Opiumpulver und Zucker vom Patienten mit Speichel vermischen und um das Auge einreiben. Zu demselben Zweeke kann man das wässrige Opiumextract (scr. 1) in einem Eibischdecoct (unc. 4) auflösen und als Bähung gebrauchen lassen.

Quecksilberpräcipitat, rother, ist als mischungsänderndes und Reizmittel bei allen chronischen Entzündungsformen der Lider und Liddrüsen sehr empfehlenswerth. Zuerst von *St. Yves* als Augenheilmittel benutzt, möchte ihn jetzt kein Augenarzt entbehren. Wegen seiner reizenden Eigenschaft eignet er sich nicht bei acuten Leiden, wegen seiner chemischen Eigenschaften wird er am zweckmässigsten in Salbenform verordnet.

Von *St. Yves* selbst rührt nachstehende Formel gegen s. g. Psorophthalmie her: Rep. Cerae alb. gr. 15, Adip. suill. dr. $1^1/_2$; liquefactis et refrigeratis adde Hydrargyri oxydati rubr. ppt. gr. $7^1/_2$, Zinc. oxydat. gr. 4 Camphor. trit. gr. 3, Ol. Ovor. gtts. 2 M. exactissime. D. s. Balsamum ophthalmicum.

In heutiger Zeit verordnet man meistens den rothen Präcipitat nur mit Fett und zwar bei der Anwendung desselben auf den Bulbus auf zwei Drachmen Fett oder frischer ungesalzener Butter 1—2 gr., bei der Anwendung auf den Lidern die doppelte Dosis.

Die *Beer*'sche vielgebrauchte Augensalbe enthält für gewöhnliche Fälle zu viel Präcipitat: Rep. Hydrarg. oxydat. rubr. ppt. gr. 12, Zinc. sulphurici (in Aq. destill. gutt. 5 solut.) gr. 2, Butyr. rec. insuls. unc. dimid. M. exactiss. f. ung. Sie ist bei sehr torpiden chronischen Lidentzündungen und Entartungen der Drüsen von grossem Nutzen. Bei allen acuten Leiden ist Präcipitat überhaupt contraindicirt.

Richter liess das Mittel bei chronischen Entzündungszuständen *um* die Orbita einreiben in folgender Verbindung: Rep. Ol. Cacao, Adip. suill. aa drachm. 1; leni igne liquefactis et refrigeratis admisce Hydrarg. oxydat. rubr. ppt. serup. 1. M. f. ung.

Die von *Rust* bei allen vorgeschrittenen chron. Entzündungen, Verschwärungen der Corn., Conj. und bei Lidverhärtung empfohlene und oft

gebrauchte Salbe ist folgende: Rcp. Hydrarg. oxydat. rubr. ppt. gr. 6, Butyr. rec. insuls. dr. 2, Tinct. Opii crocat. Acet. plumb. aa scrup. $^1/_2$ M. exactissime, donec omnis humiditas disparuerit, ut fiat unguentum ophthalmicum.

Jüngken liess zwei Drachmen Rosensalbe, 6—8 Gran Präcipitat und 4—6 Gran gepulvertes Opium mischen und bei Blepharadenitis 1—2 Mal täglich erbsengross in die Lidränder einreiben.

Gegen Hornhautflecke gab *J. A. Schmidt* folgende Salbenmischung an: Rcp. Hydrarg. oxydat. rubr. ppt. subtilissime pulv. scrup. $^1/_2$, Ol. Ovor. scrup. 1, Butyr. rec. insuls. unc. $^1/_2$, Cer. alb. dr. $^1/_2$. Butyrum et cera leni igne liquefiant, deinde admisceatur intime Hydrargyrum oleo sat bene subactum. F. ung.

Pagenstecher empfiehlt folgende Salbe: Hydrarg. oxyd. rubr. subtiliss. pulv. 1. Butyr. rec. insuls. 8. M. tere per plures horas. f ung.

Die zahlreichen übrigen Formeln für ähnliche Salben unterscheiden sich von den genannten wenig. Gegen Pannus hat man vielfach die Pulverform vorgezogen. *Benedict* liess einmal täglich eine Mischung von gleichen Theilen Präcipitat u. Bol. Armen. auf 8 Theile weissen Zuckers zwischen die Lider blasen. Rcp. Merc. praecip. rubr. (vel albi) gr. 2, m. terendo c. aliq. gutt. Ol. amygd. dulc. ad. perf. subact., adde Adip. suill. dr. 1, Cer. alb. liquefact. scrup. $^1/_2$ M. f. ung. Im zweiten Stad. der Ophth. aegypt. bei vorherrschender Granulation lässt *Fr. Jäger* diese Salbe 1—3 Mal täglich, anfänglich auf die Aussenseite der Lider, dann unmittelbar auf die granulöse Bindehaut mit dem Finger einstreichen.

Der *weisse Präcipitat* wird seiner schwächeren Wirkung gemäss in etwas stärkerer Dosis gebraucht. *Arlt* wendet ihn in den Fällen von Trachoma an, in welchen das Touchiren weder mit Lapis noch mit Cuprum vertragen wird oder nicht hinreichend oft vom Arzte selbst vorgenommen werden kann, und lässt ihn 3—6 gr. auf eine Drachme Fett) an der äusseren Lidfläche aufstreichen oder auch etwas schwächer zwischen die Lider bringen. Er zieht indess Cuprum in Substanz oder (mit Gummi arab. abgeschwächten) Lapp. inf. vor. *Janin's* Augensalbe ist folgende: Rcp. Axung. porc. unc. $^1/_2$, Merc. praecip. alb. dr. 1, Tutiae praep. Boli Armen. aa. dr. 2, m. f. ung. — *Andreae* empfiehlt bei Schleimflüssen und gleichzeitiger Liddrüsenverschwärung Rcp. Merc. praecip. alb., Tutiae, praep., Boli albi aa. gr. 8, Cer. alb. dr. $^1/_2$, Adip. suill. dr 1$^1/_2$. M. exactiss. Ds. Ein oder zwei Mal täglich linsengross in's Auge zu streichen. — Rcp. Merc. praecip. alb. gr. 15, Adip. suill. rec. dr. 2, M. f. ung. Im zweiten Stad. der ophth. aegypt. auf die innere Lidfläche zu pinseln.

Quecksilbersublimat darf seiner stark ätzenden Wirkung halber nur in sehr schwacher Dosis und in Auflösung verordnet werden. *Gräfe* sen. verordnete, um bei torpiden Entzündungen und Schleimflüssen den Stoffwechsel anzuregen: Rcp. Hydrarg. muriat. corros, gr. $^1/_2$, solve in Aq. Rosar, unc. 1, adde Mucilag. Gum. Mimos. dr. 2, Tinct. Opii, crocat. scrup. 2. Mds.

Ratannha kommt als Adstring. örtlich nicht mehr häufig zur Anwendung. *Kneschke* empfahl für das zweite Stadium der Ophthalmoneonatorum folgende Salbe: Rcp. Axung. porc. dr. 1, Mercurii praecipit. alb. gr. 1—2, Flor. Zinci, Extr. Ratanhi. aa. gr. 3—6. M. exact. D. s.

Salvia wird wie Rad. Ratanhi., Cort. Salicis und andere gerbestoffhaltige Mittel bei allen Zuständen mit Erschlaffung und gesteigerte

Empfindlichkeit vielfach gerühmt. Als stärkendes Augenwasser in folgender Bereitung: Rcp. Inf. herbae Salvia unc. 3, Spirit. Vinc. unc. ½ Mds.

Schwefel ist gegen s. g. Lidräude und Kupferausschlag Tags als Waschmittel und für die Nacht zu Compressen empfohlen worden. Rcp. Fl. Sulphur. dr. 2, Camphor, dr. 1, Aq. Rosar. unc. 7. — Rcp. Lact. Sulph. dr. 1, Aq. Rosar. unc. 4, Tinct. Benz. dr. 2. Mds. Waschmittel.

Ung. Glycer. verdient vor allen Salben zur Aufnahme differenter Substanzen den Vorzug, da es dieselben am Längsten unzersetzt erhält. (Glycer. pts. V zu Amyli partem I.)

Zink ist wegen seiner zusammenziehenden und beruhigenden Wirkung eines der Augenmittel, welche oft sowohl in Salbenform als in Auflösung gebraucht werden. Beliebter als die Zinkblumen ist mit Recht das schwefelsaure Zinkoxyd, das unter dem Namen weisser Augenstein, Gallitzenstein gegen alle Arten von krankhaften Secretionen auch populären Ruf hat Augenbähungen setzt man es bis zu einem halben Scrup. auf 4—6 Unz. zu. Als Einträufelung bei Empfindlichkeit nach Entzündungen benutzt man es gern in Opiumwasser oder in destillirtem Wasser aufgelöst. (gr. ½—1—2 in unc. dimid.) — Bei Conjunctivalauflockerung mit Hornhauttrübungen: Rcp. Zinc. sulphurici gr. 1—4, Aq. dest. dr. 2 — unc. dim. Gum. Mimos. scr. 1, Tinct. Opii simpl. scrup. 1 — dr. 1. Mds. Ein bis drei Mal umgeschüttelt einzuträufeln. —

Bei chron. Entzündungsformen lässt *Jüngken* das Zink lauwarm einträufeln und verordnet: Zinc. sulphurici gr. ½—1 solve in Aq. destill. unc. 1, adde Tinct. Opii crocat. gutt. 15. —

Bei demselben Zustande mit starker Schleimbildung verordnet *v. Gräfe* sen. Rcp. Zinc. sulph. gr. 3, solve in Aq. Rosar. dr. 3, Mucil. Gum. Mimos. dr. 1, Tinct. Opii crocat. dr. ½ Mds. Umgeschüttelt 1—2 Mal täglich einzuträufeln.

In Salbenform wendet man es bei denselben Krankheiten lieber an, wenn Wässer wegen recenter Entzündung nicht wohl ertragen werden und wenn man wegen Entartung der Meibom'schen und Ciliardrüsen und wegen Excoriation der Lidränder eine intensivere, nachhaltigere Wirkung beabsichtigt. Rcp. Zinc. sulph. scr. ½—1, Axung. porc. dr. 2 M. exactissime. Um die Wirkung zu verstärken, kann man dieser Salbe passend Hydrarg. oxydati rubri gr. 1—4 oder Hydrarg. ammoniato-muriati gr. 2—6 zusetzen. —

Gegen Ophthalm. neonat. empfiehlt *Ad. Schmidt* Rcp. Zinc. sulphur. scr. 1 Extr. Saturn. dr. ½, Aq. destill. unc. 10 Spir. Vin. camphor. dr. 2, Alum. crud. scrup. 1, um mit dieser Mischung 2—4 Mal täglich das Auge auspinseln zu lassen.

Das *Chlorzink*, eines der heftigsten Aetzmittel, muss mit grösster Vorsicht gebraucht werden. Man wendet es am besten als Paste an (nach *Canquoin*) und verordnet, um z. B. Krebsgeschwülste u. d. zu beseitigen, Rcp. Zinc. muriatici dr. 1, Amyli unc. ½; M. f. pulvis. Das Pulver wird zur Zeit des Gebrauches mit Speichel zu einer Paste angerührt und mit einem Myrtenblatt auf die kranke Stelle gestrichen. Anfänglich ist der Schmerz heftig, die harte Kruste kann man durch Cataplasmen zum früheren Abfallen bringen. Ist dann das Geschwür noch nicht rein, so muss die Aetzung repetirt werden.

Formeln,

auf die im Texte verwiesen ist.

---

1. Rcp. Spirit. Vin. rfti. unc. $1\frac{1}{2}$ Aeth. sulph. unc. $\frac{1}{2}$ Mds. Waschmittel, — oder: Rcp. Spir. serpyll. (ror. mar.) ℥ 1. Spir. sal. ammon. caust. dr. 1 Mds. Waschmittel.
2. Rcp. Zinc. sulph. dr. $\frac{1}{2}$—1 Aq. destill. unc. $1\frac{1}{2}$ Mds. Bähung. —
3. Rcp. Ol. Croton. dr. $\frac{1}{2}$ Ung. rosat. unc. 1 M. f. unguent. —
4. Rcp. Coniini gr. $\frac{1}{2}$, Sacch. albi dr. 1 Mfp. Div. in pts. aeq. 6. Ds. Täglich 2—3 Pulver.
5. Rcp. Hydrarg. muriat. corros. gr. $\frac{1}{2}$—1 in Aq. destill. unc. 4 sol. Mds. Collyrium.
6. Rcp. Hydrarg. pt. rubr. gr. 2—4 Ad. suill. dr. 2. Mds. Augensalbe. Linsengross Abends mit einem Malerpinsel auf den Lidrand zu streichen, oder besser: Rcp. Hydrarg. praecip. rubr. gr. 2—4. Glycerin. puriss. scr. 5. Amyl. scr. 1. M. f. l. art. unguent. Augensalbe etc.
7. Rcp. Hydrarg. pt. albi gr. 2—4 Ad. suill. dr. 2. Mds. Augensalbe.
8. Rcp. Hydrarg. praecipit. alb. gr. 4, Extract. Belladonn. gr. $\frac{1}{2}$ Adip. suill. dr. 1. Mds. 4stündlich tüchtig einzureiben. —
9. Rcp. Tart. stib. dr. $\frac{1}{2}$, Cort. Metzer. pulv. scrup. 1 Adip. suill. dr. 2. Mds. Pockensalbe.
10. Rcp. Coniini gr. 2 solve in Spir. Vin. scrup. 1 Aq. destill. unc. 4. Mds. 2—3 Mal 20—40 Tropfen.
11. Rcp. Coniini gr. 1 Elaeos. cort. Aurant. dr. 1 Mfp. Div. in pts. aeq. Nr. 10. Ds. Täglich 1—2 Pulver.
12. Rcp. Arg. nitr. gr. 1—10, Aq. destill. unc. 1, D. in vitro nigro S. Mit einem Federkiele 1—2 Mal einige Tropfen einzuträufeln.
13. Rcp. Hydrarg. muriat. corros. gr. $\frac{1}{4}$ Aq. destill. unc. 2 Mucilag. Cydonior. dr. $\frac{1}{2}$ Laudani liq. Sydenh. gtts. 6—8. Mds. 2—3 Mal zur Benetzung der Lider. (*Conradi.*)
14. Rcp. Lapid. divin. gr. 16, Aq. destill. unc. 4, Tinct. anodyn. dr. 1, Acet. Litharg. gtts. 4 Mds. Augenwasser.
15. Rcp. Hydrarg. praecip. rubr. Hydr. praecip. alb. aa. gr. $\frac{1}{2}$—2, Adip. suill. dr. 1. Mds. Erbsengross Abends auf die Lider zu streichen.
16. Rcp. Hydrarg. praecip. rubr. gr. 2—4 Lapid. divin. alcoholis. gr. 4—8, Laudan. liq. Sydenh. gtts. 10—15, Adip. suill. dr. 1. Mds. (bei Ophth. senil. noch $\frac{1}{2}$ gr. Camph. hinzu.)

GLOSSARIUM UND REGISTER.

A.

Ablepharon, Lidmangel, p. 11, Operat. p. 223.
Abolitio sac. lacr., Verödung des Thränensackes.
Accommodatiosparese, p. 151.
Achlys s. macula semipellicuda corncae.
Aehromatopsia, Unvermögen der Farbenunterscheidung.
Acinesia pupillae, Unbeweglichkeit der Pupille.
Acinesis, p. 149.
Acyanoblepsia, s. Aeyanopsia (*Goethe*), Unvermögen, blaue Farbe zu erkennen.
Adenosynchitonitis s. Ophthalmia neonatorum, p. 39.
Adhäsionsstaphylom, Verschmelzung von Pseudocornea und Iris (*v. Gräfe* sen.), p. 76.
Aegilops, Geisauge, Zellgewebsabcess im Augenwinkel.
Aegis, undurchsichtige Hornhautverdunkelung, p. 68.
Akrochordon, krebshafte Lidwarze.
Albinismus, Pigmentmangel im Auge, p. 169.
Albugo s. Aegis, p. 68.
Alopecia, Wimper- und Brauenmangel, s. Madarosis, p. 18.
Amaurosis, sehwarzer Staar, vollständige Functionsstörung des optischen Sinnesorganes aus unerkannter Ursache.
Amblyopia, Stumpfsichtigkeit, unvollständige Functionsstörung desselben aus unerkannter Ursache.
Amblyopisches oder amaurotisches Katzenauge (*Beer*), glänzender Reflex aus dem Augengrunde, wie er zumal bei beginnendem Markschwamm der Retina beobaehtet wird.
Amotio choroidealis, pag. 167.
Amotio retinae, p. 131.
Amphiblestroditis, Inflammatio retinae, p. 128.
Amphiblestritis, idem.
Anabroehismus (*Celsus*), unbrauchbare Methode, entropionirte Wimperhaare mittelst einer Haarsehlinge nach Aussen zu stellen.

Anaesthesia retinae, p. 137. — A. nerv. opt., p. 146. — A. eil., p. 154.
Anaphlantiasis s. Madarosis, Wimper- und Brauenmangel, p. 18.
Ankyloblepharon, Verwachsung der Lidspalte, p. 12. — Operat. p. 224.
Anchylops (*Heister*), entzündliche Geschwulst im Augenwinkel, Vorstadium von Aegilops, p. 185.
Anerythropsie s. Daltonismus, Unvermögen, rothe Farben zu erkennen.
Aneurysma orbitae, Schlagadergeschwulst der Augenhöhle.
Aniridie s. Iridoremie, Irismangel, p. 96.
Anophthalmos, Mangel beider Augen, p. 188.
Anthrax palp., Milzbrandkarbunkel am Auge, p. 25.
Apoplexia choroideae, p. 167.
Aquoeapsulitis s. Hydatoditis, Entzündung der Wasserhaut, p. 120.
Arcus senilis s. Gerontoxon, Greisenbogen, p. 6.
Aridura bulbi s. Atrophia bulbi, Augenapfelschwund p. 200.
Asthenopia, Debilitas nervosa oculi, Nervenschwäche des Auges, p. 154.
Astigmatismus, pag. 195.
Atonia und Atresia punct. et canaliculorum lacrym., p. 182.
Atoniatonblepharon, Ptosis des Oberlides aus Erschlaffung des m. levat.
Atresia duct. nas. Verwachsung z. B. des Nasenschlauches, p. 180.
Atresia pupill., p. 100.
Atrophia bulbi, p. 200.
Augenprismen, p. 217.
Augenspiegel, p. 213.

B.

Blennorrhoea, Schleimfluss.
Blepharadenitis s. Blepharitis glandulo-ciliaris, Liddrüsenentzündung, p. 22. — Bl. Meibomiana, p. 24.
Blepharitis, Lidentzündung, phlegmonosa, p. 20. — Bl. erysipelatosa, p. 21.
Blepharoblennorrhoea s. Lippitudo, Epiphora sebacea, Augenschleimfluss.
Blepharophthalmia, Complication der Lid- und Bindehautentzündung.
Blepharophthalmitis s. Blepharophlegmasia, phlegmonöse Lidentzündung.
Blepharoplastik, operative Lidbildung, p. 223.
Blepharophlegia, Lidlähmung, p. 149.
Blepharophtosis, Senkung des oberen Lides aus mechanischer oder paralytischer Ursache, p. 13. — Operat. p. 227.
Blepharospasmus, Lidkrampf, p. 151.
Blepharopyorrhoea glandulosa, Eiterungszustand der Meibom'schen Drüsen.
Buphthalmus s. Megalophthalmus, Ochsen- oder Glotzauge, Volumenzunahme des Bulbus in Folge von Wassersucht oder angeboren, p. 192.

C.

Caecitas crepuscularis, Blindheit in der Dämmerung.
— noctura und diurna, Tag- und Nachtblindheit, p. 136 und 142.
Caligo s. Achlys (s. d.)
Callositas palp. s. Tylosis, Augenlidschwiele.
Cancer bulbi, p. 197.
Capsitis s. Capsulitis s. Periphakitis, p. 107.
Carbunculus palp., p. 25.
Carcinoma oculi, krebshafte Geschwulst an oder im Auge.
Caruncula rebelles s. malignae corneae et selcroticae, rothe, krebshafte

(?) Knötchen, Warzen, meist zu Folge Vernachlässigung oder schlechter Behandlung.

Canthitis s. Ophthalmia angularis, jede Entzündung im Augenwinkel.

Cataracta, grauer Staar, p. 107. — Operat. p. 242.

Ceratocele s. Keratocele s. hernia corneae, Vorlage von Irissubstanz in eine verdünnte, bläschenartig vorgeschriebene Cornealpartie, — auch überwachsener Irisvorfall, p. 73.

Chalazion s. Chalazosis, Hagelkorn, p. 19. — Operat. p. 235.

Chemosis serosa, Oedem der Bindehaut, p. 47.

— phlegmonosa, Entzündung desselben und des subjunctivalen Zellgewebes, p. 48.

Chloroformgebrauch, p. 223.

Chondroma conj. corn., grössere, knorpelartige, mit varicösen Gefässen umzogene, aus Zellgewebsfasern bestehende Geschwülste.

Choroiditis, Entzündung der Aderhaut, p. 161. — Ch. alterius oculi sympath., p. 167.

Choroidealcongestion, p. 160.

Chromatopseudopsia s. -metablepsia s. Achromatopsia (s. d.)

Chrupsias. Chromopsie, Farbensehen, Erscheinung ein- und mehrfarbiger Flecken, Kreise aus Hyperästhesie der Netzhaut.

Circumcisio corneae, p. 240.

Cirsophthalmos, irrthümlich angenommene varicöse Entartung des vorderen Augenhemiglobus.

Ciliaramaurose, Blindheit aus Functionsstörung der Ciliarnerven durch verminöse, gastrische Reize, narkotische Gifte, Druck durch die dislocirte Linse auf das corp. ciliare.

Clavus s. Hilon, Helos, Nagelkopf, obsoleter Namen für weissüberzogenen Irisvorfall, p. 75.

Coloboma iridis, Spalte in der Iris, p. 96.

Coloboma palp., Spalte im Lide, p. 12. — Operat. p. 224.

Condyloma iridis, Exsudatklümpchen, von *Walther* bei syphil. Iritis fälschlich als Condyloma aufgefasst, p. 93.

Conjunctivitis simpl. p. 28. — C. exanthematica, p. 29. — C. catarrhalis, p. 29. — C. trachomatosa, p. 31. — C. lymphatica, p. 35. — C. blennorrhoica, p. 37. — C. membranacea, p. 43. — C. diphtheritica, p. 44.

Corectopia, Seitenlage der Pupille, p. 95.

Corelysis, p. 269.

Coremorphosis, künstliche Pupillenbildung, p. 265.

Corencleisis s. Iridoenkleisis, Verziehung der natürlichen Pupille, p. 266.

Corconcion, Instrument zur Bewirkung derselben.

Corepalinanoixis, Wiedereröffnung der natürlichen Pupille.

Coreparhelkysis s. Corencleisis (s. d.)

Corestenoma congenitum, angeborene durch Auswüchse bedingte Pupillenenge (*v. Ammon*).

Corneitis s. Keratitis, p. 58.

Corodialysis s. Iriodialysis (s. d.), p. 266.

Corp. ciliare, p. 160. — Inflam. corp. cil. s. Kyklitis, p. 170.

Carotomia s. Iridotomia (s. d.), p. 266.

Crithe s. Hordeolum, Gerstenkorn, p. 18.

Crusta lactea palp., p. 25.

Crystallitis s. Phakitis, p. 107.

Cyclopia, p. 188.

Cysticercus cellulosae s. Hydatis finna, Finnenwurm, p. 53. 86.

D.

Dacryadenitis, Thränendrüsenentzündung, p. 178.
Dacryallocosis, fehlerhafte Mischung der Thränenflüssigkeit.
Dacryadenalgia s. Neuralgia lacr., d. h. rami ophthalm. nervi trigemini.
Dacryoblennorrhoea s. Dacryocystalgia (s. d.)
Dacryocystalgia cacochymica s. Dacryoblennorrhoea s. Blennorrh. sac. acrym. scroph., scrophulöser Thränensacktripper — empfindliche Blennorrhoe des Thränensackes.
Dacryocystitis, Entzündung des Thränensackes, p. 179.
Dacryocystoatonia s. Atonia s. Hernia (*Beer*) sacci lacrymalis, Erschlaffung und wässrige Anfüllung des Thränensackes.
Dacryohaemarrhysis, Blutweinen, Bluterguss in die Thränenorgane, nach Traumen, bei Scorbut, Menstruatio anomala etc. beobachtet.
Dacryolithi, Thränensteine, kalkartige Concretionen, die sich aus den Thränen und den übrigen Augensecreten präcipitiren.
Dacryops, Thränengeschwulst des Oberlides, fistulosus (*Schmidt*), wenn der D. mit einer künstlichen Fistel versehen ist, blennoideus (*Schmidt*), blenorrh. Ausgang der Dacryocystitis, p. 179.
Dacryorhysis s. Dacryorrhoea s. Epiphora, Thränenträufeln aus vermehrter Thätigkeit der Thränendrüse.
Dacryostagon s. Stillicidium lacrymarum, idem aus Entartung der thränenableitenden Organe. (*Ad. Schmidt*).
Dasyma s. Dasytes, Augenlidrauhigkeit.
Depressio catar., p. 254.
Dermatitis palp. s. Erythema, Entzündung der Lederhaut des Lides, s. Blepharitis. Dermoidgeschwülste.
Deplumatio, Brauen- und Wimperndefect, p. 18.
Dictytis s. Retinitis, Entzündung der Netzhaut, p. 128.
Diapyesis, Eiteransammlung zwischen Iris und Linse.
Diphtheritis conj., p. 44.
Diplopia s. Visus duplex, Doppelsichtigkeit, p. 196.
Diplokorie, Vorhandensein zweier Pupillen, p. 95.
Distichiasis, zwei Reihen einwärts gekehrter, überzähliger Wimper, p. 17. — Operat. 233.
Dislocatio catar., p. 240.
Distoma oculi humani, Saugwurm innerhalb des Bulbus.
Dyschroia palp. congenita, Entfärbung im rete Malpighi der Lidhaut.
Dyscoria, abnorme Pupillarform.
Dysopia tenebrarum, Nachtblindheit, p. 142.

E.

Ecblepharon, künstliche Augen aus bemalten Metallplatten, bei den Alten üblich.
Ecchymosis conj. palp., — Bluterguss in die Bindehaut, das Lid.
Ecchymoma, voluntarium, Augenblutung aus inneren Ursachen, p. 83.
Ectopia tarsi, fehlerhafte Lage des Lidknorpels als Ursache von Ptosis (*Blasius*).
Ectropium, Auswärtskehrung der Lider, p. 16. — Operat. p. 229.
Embolie, p. 199.
Emphraxis ductus nasalis, Obstruction des Nasencanals durch Schleim oder Thränensteine.

Emphysema palp., Luftgeschwulst der Lider.
Empyesis oculi, Eiterheerd im Inneren des Auges.
Encanthis, Carunkelgeschwulst der Lider.
Enchondroma orbitae, Knorpelgeschwulst der Augenhöhle.
Endokeratitis s. Hydromeningitis.
Enothes s. Symblepharon, Verwachsung der Lider mit dem Bulbus, p. 12.
Entozoa oculi, Würmer im Auge.
Entropium, Einwärtskehrung der Lider, p. 14. — Operat. 227.
Entoptik, p. 207.
Epicanthus, halbmondförmige Hautfalte an beiden inneren Augenwinkeln, p. 14. — Operat. 227.
Epicauma, Cornealgeschwür mit corrodirendem Secrete.
Epiphora s. Dacryorrhysis, s. d.
Erysipelas palp., Lidrose, p. 21.
Erosionsgeschwür s. ulcus catarrhale, unmerklich vertiefte Cornealfacette bei catarrhalischer Conjunctivitis, p. 63.
Exophthalmia, Vorlagerung des Bulbus wegen Volumenzunahme desselben.
Exophthalmus, Vorlagerung des Bulbus wegen Raumverminderung der Orbita, p. 192.
Exostosis orbitae, Knochenauswuchs in der Augenhöhle.

F.

Facettirung der Hornhaut, sehr geringer, wie ausgeschliffener Substanzdefect der Cornea, p. 63.
Fistula corneae, permanente Hornhautperforation mit Kammerwasserabfluss, p. 72.
Fistula glandulae lacrymalis, callöser haarfeiner Fistelgang in die Thränendrüse, p. 182.
Fistula sacci lacrymalis, Thränensackfistel, p. 185.
Fistula orbitae, Fistelöffnung, die an der inneren oder äusseren Lidfläche bis tief in die Orbita verläuft; nach Orbitalabcess.
Fungus medullaris retinae, Markschwamm der Netzhaut, besonders im Kindesalter, p. 132.
Fungus melanodes oculi, pigmentreiche Krebsgeschwulst in oder am Auge.
Furunculus palp., Blutschwäre des Lides, p. 25.

G.

Gangraena corn., p. 66.
Gangraena oculi, Ausgang der Panophthalmitis in Brand.
Gerontoxon s. Arcus senilis, Greisenbogen, p. 67.
Glaucoma s. Glaucosis, unvollständige oder vollständige Erblindung mit oder ohne Schmerzen, acut oder chronisch etc. aber mit grünlichem Schimmer aus dem Grunde des Auges, p. 161.
Glaucomatosa, Cataracta, cataractöse Erblindung mit grünlichem Schimmer etc.
Grando s. Chalazion, Hagelkorn.
Granulationes conjunctivae, körnige Bindehautentartung mit Neigung zur Wucherung, verschieden von Hypertrophie des Papillarkörpers.
Gutta serena s. suffusio nigra s. Amaurosis perfecta, schwarzer Staar, siehe Anaesthesia retinae perfecta etc., p. 137.

H.

Haemalops intern., Bluterguss in die Kammern aus inneren Ursachen, z. B. nach unterdrückter Hämorrhoidealblutung, p. 83.
Haematomma s. Haemalops (s. d.)
Haemodacrysis, Blutweinen, blutige Färbung der Thränen.
Haemophthalmia int. s. Haemalops (s. d.)
Haemophthalmus ext., äusseres Blutauge, Bluterguss unter die Conjunctiva, p. 51.
Haemorrhagia conjunctivae, p. 51. — H. interna, Blutauge, p. 85.
Hallucinationes visus, Gesichtstäuschungen bei optischer Hyperästhesie des Centralapparates.
Hebetudo visus s. visus evanidus, Gesichtsschwäche bei Ciliaranästhesie, die sich durch schnelle Ermüdung beim Gebrauch der Augen characterisirt, p. 154.
Hemeralopia s. Caecitas nocturna, Nachtblindheit, Unvermögen anders als bei Tageslicht zu sehen, p. 142.
Hemiopia, Halbsehen, Unvermögen, alle Theile des Gesichtsfeldes zu sehen, p. 137.
Helos s. Clavus, Nagelknopf (s. d.)
Hernia corneae s. Keratocele, Hornhautbruch (s. d.)
— iridis, Hornhautbruch, in den Irissubstanz vorgesunken ist.
— sacci lacrym. (*Beer*) s. Relaxatio s. lacr. Erschlaffung des Thränensackes, p. 183.
— choroideae, richtiger Prolapsus chor., Vorfall der Aderhaut aus Wundöffnungen.
— scleroticae (*Ruete*) Vereiterung und Bruch der Lederhaut.
Hilon s. Helos (s. d.)
Hippus, klonischer Iriskrampf, p. 98.
Hordeolum, Gerstenkorn, p. 18.
Horopter, *linea, quae visum finit ac terminat* (*Aquilonius*); neuerdings dient das Wort Horopter zur Bezeichnung derjenigen Fläche, welche durch diejenigen Punkte bestimmt wird, die gleichzeitig einfach erscheinen.
Hyalitis s. Hyaloideitis, Entzündung der Glaskörperhaut, p. 120.
Hydatis gland. lacrym., p. 183.
— fina, Finnenwurm.
Hydatocapusilitis, Name für die fälschlich statuirte Entzündung des inneren Hornhautüberzuges (*Andrae*), — Hydrops caps. lentis (*Ruete*) — ? —
Hydatoditis s. Hydatocapsulitis (s. d.)
Hydromeningitis s. Hydatocapsulitis (s. d.), p. 63.
Hydrophthalmus anticus s. Hydrops camerae anter., übermässige Anhäufung von Kammmerwasser, p. 83.
Hydrophthalmus posterior s. Hydrops corp. vitrei, Anhäufung von Feuchtigkeit im Parenchym des corp. vitreum, p. 120.
Hydrophthalmus mixtus s. universalis, Wassersucht in allen Augentheilen, p. 197.
Hydrops sacci lacrymalis (*Beer*). Ausdehnung der vorderen Thränensackwand durch Schleimwasser, p. 183.
Hydrops capsulae lentis s. Phakohydropsie, Wassersucht der Linsenkapsel. (*Ruete.*)

Hydrops choroideae int. und ext., Wasseransammlung innerhalb und ausserhalb der Aderhaut, p. 167.
Hydrops camerae anterioris s. Hydrophthalmus ant. (s. d.)
— corporis vitrei s. Hydrophthalmus post. (s. d.), p. 120.
Hydrorrhoea (*Gräfe sen.*), wässriger Erguss als erstes Stadium der Blennorrhoe, p. 37.
Hylos s. Clavus.
Hyperästhesia retinae, gesteigerte Reizbarkeit der Netzhaut, p. 132.
— nerv. optici, gest. Reizbarkeit des Sehnerven, p. 146.
— nerv. cil., gest. Reizbarkeit des Ciliarnerven, p. 157.
Hyperämia choroideae, Blutüberfüllung der Aderhaut, p. 160.
Hypercinesis, p. 151.
Hyperkeratosis s. Keratoconus, kegelförmige Hervorwölbung der durchsichtigen Hornhaut, p. 82.
Hyperopia, p. 195.
Hypermetropia, p. 195.
Hyperpresbyopia, p. 195.
Hypertrophia iridis, Volumenzunahme der Iris.
Hypoaema s. Hyphaema s. Haemalops (s. d.), inneres Blutauge, p. 85.
Hypoblepharon, künstliches Auge der Alten, aus einer bemalten Metallplatte bestehend, und so geformt, um unter die Lider geschoben zu werden.
Hypochyma s. Hypochysis s. suffusio s. gutta opaca, graue Staar, p. 107.
Hypophthalmia s. Hypoaema, Bluterguss in das Kammersystem aus inneren Ursachen, p. 85.
Hypopyon, Eiterauge, Eitererguss in das Kammersystem, p. 84.

I.

Inflammatio tunicae humoris aquei s. Hydromeningitis.
Inversio palp. s. Entropium, p. 14.
Iriankistron (*Schlaginweit*), Instrument zur künstlichen Pupillenbildung.
Iridaraeosis s. Atrophia iridis, Irisverdünnung.
Iridauxesis s. Hypertrophia iridis, Verdickung der Iris.
Iridectomie, Pupillenbildung durch Excision eines Irisstückes, p. 265.
Iridelcosis, Geschwürbildung und Verschwärung der Iris.
Iridoencleisis, Pupillenbildung durch Einklemmung des losgerissenen Iristheiles, p. 266.
Iridentomencleisis, Iridectomie mit gleichzeitiger Einklemmung der Iris (*Himly*).
Irideremia, Irismangel, p. 96.
Iridodesis, p. 270.
Iridodonesis s. Iridodenosis, Iriszittern, p. 97.
Iridodialysis, Pupillenbildung durch Ablösung eines Iristheiles vom Ciliarringe (*Schmidt* und *Scarpa*), p. 266.
Iridocosis s. Iridauxesis.
Iridoparelkysis s. Koreparelkysis, Pupillenbildung durch Verziehung und Einklemmung eines Iristheiles, p. 266.
Iridoperiphaktis (*Sichel*), complicirte Entzündung der Linsenkapsel, Uvea und der Iris.
Iridoperisphinxis (*v. Ammon*), überschüssige Pigmenteinlagerung (*Melanose?*) im kleinen Iriskreise.
Iridoschisma s. Coloboma iridis, angeborner Irisspalt, p. 96.
Iridotomedialysis, Iridotomie mit gleichzeitiger Ablösung der Iris (*Doneyana*).

Iridotomia, Pupillenbildung durch Incision der Iris, p. 266.
Iridorhexis, Pupillenbildung durch Zerreissung der Iris, p. 269.
Iritis, Entzündung der Iris, p. 87.

K.

Keratitis, Hornhautentzündung, pustulosa, s. phlyctaenosa, s. exanthematica, s. scrophulosa, s. Herpes cornealis (*Stellwag*), p. 58. — K. pannosa, s. vasculosa, p. 59. — K. parenchymatosa, p. 61.
Keratocele, Hornhautbruch, p. 73.
Keratoconus s. Hyperkeratosis, p. 82.
Keratomalacia, Hornhauterweichung, p. 66.
Keratonyxis, Linsendislocation nach Hornhautstich, p. 256.
Keratoplastik, (ohne Erfolg angestellte) Verpflanzung der Hornhaut von einem Thierauge in ein menschliches Auge.
Kerectomia s. Abrasio corneae, Abtragung eines undurchsichtigen Hornhautstückes, p. 241.
Koloboma iridis, Irisspalt, p. 96.
— palpebr., widernatürlicher Spalt des Lides, p. 12.
Kopiopie (*Pétrequin*), s. Asthenopie (*Mackenzie*), hebetudo visus, p. 154.
Korectom (*Stromeier*), Instrument zur künstlichen Pupillenbildung.
Korectopie, Pupilla excentrica, p. 95.
Koremorphosis oder Bildung einer künstlichen Pupille, p. 265.
Kyklitis, Entzündung des corp. ciliare, p. 170.

L.

Lagophthalmus, Hasenauge, organ. paralyt. spastic., p. 13. — Operat. p. 226.
Leucoma, undurchsichtige, prominente, ausgedehnte Hornhauttrübung, p. 68.
Leucopathia s. Albinismus, Pigmentmangel, p. 169.
Leucosis s. Leucopathia.
Lemia s. Lippitudo angularis, chronischer Augenwinkelschleimfluss.
Lemositas s. Blepharoblennorrhoea.
Lippitudo, chronischer Augenschleimfluss.
Loupe, p. 202.
Luscitas s. Strabismus immobilis, unbewegliches Schiefstehen des Bulbus, p. 176.

M.

Madesis, Schwund der Wimpern und Brauen, p. 17.
Madarosis s. Madesis, p. 17.
Malacia corn., p. 66.
Malum s. Myokephalon, verwachsener Irisvorfall, p. 75.
Margarita, Perle, perlähnliches Leucoma, p. 68.
Marmaryge Hippokratis s. Chrupsia, Farbensehen, bei optischer Hyperästhesie und einigen dioptrischen Störungen vorkommend.
Megalopia, dioptrische oder katoptrische Anomalie, vermöge derer die Sehobjekte vergrössert erscheinen.
Megalophthalmus, Ochsenauge, p. 192.
Melanosis oculi, krankhafte Pigmentbildung, gewöhnlich mit Markschwamm complicirt.

Metamorphopsia, Missgestaltsehen, auf geringer Richtungsdifferenz der Sehachsen beruhend, p. 136.
Melon s. Malum, p. 75.
Meropia s. Hemiopia, p. 135.
Mikropia, Gegensatz von Megalopia.
Mikrophthalmus, angeborene Bulbuskleinheit, p. 192.
Milium palp., Hirsekorn, p. 14. — Operat. p. 235.
Milphosis s. Madesis, p. 17.
Monophthalmus s. Cyclopie, p. 192.
Monostoma lentis, Eingeweidewurm in der Linse.
Morbus Brightii, als Ursache von Anaesthesia retinae, p. 141.
Morum palp. (*Plenk*), maulbeerähnliche Granulation der Lidbindehaut.
Mydriasis, krankhafte Pupillenweite, p. 99.
Myodesopsia, mouches volantes, Mückensehen, p. 133.
Myitis oculi, Augenmuskelentzündung, p. 174.
Myocephalon, Fliegenkopf s. Malum, p. 75.
Myodesopsie, p. 133.
Myopia, Kurzsichtigkeit, p. 193.
Myopodiorthoticon, Apparat zur Bekämpfung der Kurzsichtigkeit, p. 194.
Myosis, krankhafte Pupillenenge, p. 98.
Myotische Brillen, p. 218.
Myotomia ocularis, Augenmuskeldurchschneidung, p. 270.

N.

Naevus iridis, Pigmentflecken der Iris.
Nebula, Nebelfleck der Hornhaut.
Nephelium s. Nebula.
Neoplasmata conj., p. 52.
Neuralgia ciliaris, p. 157.
Nictitatio, krankhaftes Blinzeln, p. 151.
Nubecula, Nubes, s. Nebula.
Nyctalopia, Caecitas diurna, Nachtsehen oder Tagblindheit, p. 136.
Nystagmus, klonischer Augenmuskelkrampf, p. 153.

O.

Obscuratio corneae, Hornhautverdunkelung, p. 66.
Obturatio pupillae, Pupillensperre, p. 100.
Oculus leporinus s. Lagophthalmus, p. 20.
Oedema palp., Wassersucht der Lider.
Onyx s. Unguis, nagelwurzelähnliche Eiteransammlung in der vorderen Kammer, p. 84.
Opacitäten des corp. vitr., p. 121.
Opthalmia, jede Entzündung am Auge. — O. neonatorum, p. 39. — O. genorrhoica, p. 40. — O. aegyptiaca, p. 41.
Ophthalmodynia, nervöser Augenschmerz, p. 157.
Ophthalmomytis (*v. Ammon*) s. Kyklitis (*Bérard*), Strahlenkörperentzündung, p. 171.
Ophthalmopyorrhoea, jeder Augenschleimfluss.
Ophthalmoplegia, Lähmung sämmtlicher Augenmuskeln.
Ophthalmoptosis, Prominenz des Bulbus bei Ophthalmoplegia.

Ophthalmopyosis, Eiterauge.
Ophthalmospasmus, Augenmuskelkrampf, p. 152.
Ophthalmostat, Instrument zur Fixirung des Bulbus bei Augenoperationen.
Optometer, p. 213.
Oxyopia, visus acies acuta, krankhafte Schärfe des Auges bei mangelhafter Beleuchtung, meist Vorstadium von Tagblindheit.

P.

Pachyblepharon,
Pachyblepharosis, } s. Tylosis, schwielige Entartung der Lider.
Paehytes
Palpebra ficosa s. Trachoma.
Pannus, das dichte Augenfell, p. 59.
Panophthalmia, Panophthalmitis, Entzündung sämmtlicher Augenorgane, p. 199.
Paralampsis s. Leucoma, Leucoma cretaceum.
Perforatio corn., p. 72.
Peribrosis, chron. Excoriationen der Augenwinkel.
Pericrasis s. Peribrosis.
Periorbitis, Entzündung der Knochenhaut der Augenhöhle.
Periphakitis, Bezeichnung der wahrscheinlich nicht vorkommenden Linsenkapselentzündung, p. 107.
Periskopische Brillen (*Wollaston*), p. 210.
Perspicilli, Brillen, p. 210.
Phalangosis s. Distichiasis, die Doppelreihe der Wimpern, p. 17.
Phakitis, Linsenentzündung (?), p. 107.
Phakohydropsia s. Cataracta fluida, Verflüssigung der Linsensubstanz.
Phakohymenitis s. Capsulitis, Linsenkapselentzündung.
Phakomalacia s. Cataracta mollis, Weichstaar.
Phakopyosis, Eitererguss in die Linsenkapsel.
Phakosclerom s. Cataracta dura, Haarstaar.
Phantasmen, subjective Gesichtserscheinungen, Gesichtstäuschungen, p. 146.
Phlegmatorrhoea, Schleimfluss.
Phlegmasia oculi dolens s. Ophthalmia nervosa, Complication eines Entzündungszustandes mit Ciliar- oder Supraorbitalneuralgie.
Phlyctaena, Wasserbläschen (auf der Bindehaut).
Phimosis palp. (*v. Ammon*), zu enge Lidöffnung, p. 12. — Operat. p. 225.
Photolimia, Lichthunger, Unvermögen bei schwacher Beleuchtung zu sehen, oft Vorstadium von Nachtblindheit.
Photophobia, Lichtscheu, p. 157.
Photopsia, Lichtschen, als optische Hyperästhesie, p. 146.
Phthiriasis palp. et superciliar., Läusesucht der Augen, p. 18.
Phthisis bulbi, Augenapfelschwund. p. 200.
Pinguecula, sogen. Fettfleck der Bindehaut, p. 50.
Pinna s. Pterygium, p. 49.
Platycoria, Defect des kleinen Irisringes oder bloss des Pupillarrandes, als erster Grad der Irideremie.
Polycoria, Vorhandensein mehrerer Pupillen, p. 95.
Polypi duct. lacrym., p. 187.
Porosis s. Chalazion, Hagelkorn, p. 19.
Presbyopia, Weitsichtigkeit, p. 194.

Prolapsus iridis, lentis, Vorfall der Iris, p. 74, der Linse, p. 106.
Prosphysis s. Symblepharon, p. 12.
Prothesis oenlaris, Einsetzung künstlicher Augen, p. 278.
Pseudoblepsis, Pseudopia, Falschsehen.
Psilosis, partieller oder totaler Ciliendefect.
Pseudocilien, überzählige Cilien.
Pseudocornea, p. 76. — Operat. p. 238.
Psorophthalmia, Augenentzündung, die man ehedem fälschlich mit einer Krätzcachexie (?) in Causalnexus brachte.
Pterygium s. Sagitta, Polypus (?) oculi, Flügelfell, p. 49. — Operat. p. 237.
Ptilosis s. Psilosis s. Madarosis.
Ptosis paralytica etc., Herabsinken des Oberlides, p. 13.
Punctio corneae, Ansteehen der Hornhaut, p. 237.
Pupilla artificialis, künstliche Pupille, p. 265.
Purkinje-Sanson'sches Experiment, p. 203.
Pustula maligna palp., schwarze Blatter am Augenlide, p. 25.
Pyorrhoea, Eiterfluss, p. 37.
Pyramidenstaar, p. 109.

R.

Raphiankistron (*Embden*), Nadel mit Häkchen zur Koremorphose.
Reclinatio cataractae, p. 257.
Relaxatio sacc. lacrym. s. atonia, p. 183.
Resorptionsgeschwüre, flache, selten tiefgehende Hornhautgeschwüre mit transparenter Basis, sog. Facetten, p. 63.
Retinitis s. Dictytis, Netzhautentzündung, p. 128.
Retinitis pigmentosa, Donders'scher Name für Ret. mit Pigmentablagerungen in der Netzhaut.
Rhaeosis, partieller oder theilweiser Carunkelschwund nach Encanthis, p. 187.
Rhexis oculi, Bersten des Auges.
Rhinoraphie (*v. Ammon*), Operation des Epicanthus, p. 227.
Rhyas s. Rhacosis, p. 187.
Rhyditosis s. Ruditosis, Trübung, Runzelung, Schrumpfung der Hornhaut, Vorstadium von Xerosis oder Phthisis bulbi, p. 48.

S.

Scarificatio corneae, p. 240.
Scirrhus bulbi, p. 197.
Sclerectasia, p. 55.
Scleriasis palp. s. Tylosis, Augenlidschwiele.
Scleritis, Lederhautentzündung, p. 54.
Scleroma s. Sclerosis conj., s. Conj. arida, Dörrsucht der Bindehaut, p. 48.
Scleronyxis, s. Sclerotieonyxis, Nadeloperation durch die Lederhaut, p. 253.
Scotomata, Scheinobjekte, Punkte, Flecken, Ringe, Fäden, Haare, Ketten, Kugeln, Bläschen, Fliegen etc. etc. mouches volantes, p. 133.
Scotopsie s. Myodesopsie, Zustand des Sehens von Scotomen, p. 133.
Skiauge s. Scotopsie.
Sphaceleseenz der Cornea, Malacie und Necrotisirung der Hornhaut, p. 66.
Spintheropie (*Sichel*), Sichtbarwerden von Cholestearine im Auge, p. 110.

Staphyloma, obsoleter Name für die Ectasie der Hornhaut oder der Sclera für Pseudocornea, Keratoconus, Hydrophthalmus ant. etc., St. corp. ciliar., p. 171.
Stenochoria duct. nasal., Verengerung des Nasenganges durch Geschwulst der Schleimhaut derselben, p. 183.
Stenocoria s. Myosis, p. 98.
Stillicidium lacr. s. Dacryostagon, Thränenträufeln bei Unwegsamkeit des Nasenganges.
Strabismus, Schielen, p. 173. — Operat. p. 270.
Stricturen des Nasenschlauches, p. 273.
Sublatio catar. (*Pauli*), Dislocation der Staarlinse nach Oben.
Suffusio nigra, s. Amaurosis.
Sycosis, Bindehautgranulationen mit Ectropium, die dem Auge das Ansehen einer aufgeschnittenen Feige geben (*Plenk*), s. Palpebra ficosa.
Symblepharon, Verwachsung der Lider mit dem Bulbus, p. 12 — Operat. p. 225.
Syncathesis s. Synicesis pupill., p. 100.
Syncanthus ext. und int. (*v. Ammon*), Verwachsung eines Augenwinkels mit Sclera oder Cornea.
Synchysis corp. vitr., Erweichung des Glaskörpers, p. 121. — S. scintillans, wenn Cholestearine gleichzeitig sichtbar wird.
Syndectomie, p. 241.
Syndesmitis, Bindehautcatarrh etc.
Synechia ant. und S. post., Verwachsung der Iris mit der Cornea, p. 74 oder mit der Linsencapsel, p. 101.
Synicesis s. Atresia pupillae, Pupillensperre, p. 100.

T.

Taraxis, obsolete Bezeichnung für Bindehautanschwellung und Entzündung.
Tarsoraphia (*v. Walther*), Methode der Operatio ectropii, p. 231.
Teleangiectasia palp., erectile Lidgeschwulst.
Tetanus oculi s. Spasmus oculi tonicus, p. 152.
Tinea ciliorum, sehr unpassender Name für Blepharadenitis; früher mit Lidkrätze, Lippitudo herpertica u. dgl. identificirt, p. 22.
Tonsure subjonctivale, p. 241.
Trachoma, Rauhigkeit der inneren Lidflächen, p. 31.
Trichiasis, Einwärtsstehen der Wimpern, p. 17. — Operat. p. 233.
Trichosis bulbi, Haarbildung auf entarteter Bindehaut.
Tristichiasis und Tetrastichiasis, dreifache, vierfache Cilienreihe, p. 17.
Tylosis, knotige Lidschwiele, Narbenwirkung.

U.

Ulcera corn., Hornhautgeschwüre, p. 63.
Ule, cicatrix corneae, glänzend weisse, undurchsichtige Hornhautnarbe.
Unguis s. Onyx, p. 84.
Uveitis (*v. Ammon*), meist chronischer Entzündungszustand des hinteren Irisüberzuges, dessen Vorkommen sehr zweifelhaft ist.

V.

Varices, Varicositas orbitae, Blutaderknoten in der Augenhöhle.
Varicositäten des Bulbus, fälschliche Bezeichnung für Ectasien, mit Ex-

sudaten gefüllt, die an der Cornea und Sclera häufig vorkommen, aber niemals auf Venenentartung beruhen.
Vesicula conjunctivae s. Phlyctaena, Wasserbläschen der Bindehaut, p. 35.
Visio muscarum s. Myodesopsie, p. 133.
Visio phantasmatum s. Pseudoblepsis, Sehen von Scheinbildern, p. 133.
Visus defiguratus, Entstelltsehen, p. 139.
Visus dimidiatus s. Hemiopia, p. 137.
Visus diurnus, Nachtblindheit, p. 142.
Visus duplex, Diplopia, Doppelsehen, p. 196.
Visus evanidus s. Asthenopia, p. 154.
Visus interruptus, lückenhaftes Sehen, p. 137.
Visus metamorphticus s. defiguratus, p. 139.
Visus nocturnus, Tagblindheit, p. 136.
Visus reticulatus, Sehen von Netzen, dunklen vor hellem, hellen vor dunklem Hintergrunde.
Vortex purulentus, Eiterstock der Hornhaut, der Eiter und hum. aq. entleert.

X.

Xeroma s. Ophthalmia arida, sicca, Trockenheit der besonders durch Trachoma cutisirten Conjunctiva.
Xeromycter, Trockenheit der Nase bei aus Verengerung des Nasenganges stammendem Thränenträufeln.
Xerophthalmia s. Xeroma.
Xerophthalmus, Trockenheit des Auges, z. B. bei Dacryadenitis.
Xerosis conjunct. s. Xeroma, p. 48.